This copy defaced
by numerous underlinings

O.H. SC Quart
LVE KIR

C

Digitized by the Internet Archive
in 2015

https://archive.org/details/b21290696

LES

DIFFORMITÉS ACQUISES

DE L'APPAREIL LOCOMOTEUR

AUTRES OUVRAGES DU MÊME AUTEUR

Traité des maladies chirurgicales d'origine congénitale, Paris, Masson et Cie, 1898; ouvrage de 761 pages, avec 312 figures dans le texte et 2 planches en couleur.

Leçons cliniques sur les maladies de l'appareil locomoteur (*os, articulations, muscles*), Paris, G. Masson, 1890; ouvrage de 539 pages, avec 40 figures dans le texte.

Manuel de pathologie externe (en collaboration avec MM. Reclus, Peyrot et Bouilly); Tome II; *Maladies des régions tête et rachis*, par le Dr E. Kirmisson.

Maladies du rachis in **Traité de chirurgie** de Duplay et Reclus, t. III.

Maladies des membres, *Ibidem*, t. VIII.

Coulommiers. — Imp. Paul BRODARD. — 1122-1901.

LES

DIFFORMITÉS ACQUISES

DE L'APPAREIL LOCOMOTEUR

PENDANT L'ENFANCE ET L'ADOLESCENCE

PAR

LE Dr E. KIRMISSON

Professeur de clinique chirurgicale infantile à la Faculté de médecine
Chirurgien de l'hôpital Trousseau
Membre de la Société de chirurgie
Membre correspondant de l'*American orthopedic Association*

AVEC 430 FIGURES DANS LE TEXTE

PARIS
MASSON ET Cie, ÉDITEURS
LIBRAIRES DE L'ACADÉMIE DE MÉDECINE
120, BOULEVARD SAINT-GERMAIN

1902

3344

91.0442

A MON MAITRE

M. LE PROFESSEUR GUYON

MEMBRE DE L'INSTITUT

Témoignage de ma reconnaissance

et de mon respectueux attachement.

PRÉFACE

Lorsque, en février 1898, je présentais au public médical mon *Traité des maladies chirurgicales d'origine congénitale,* j'annonçais l'intention de réunir, dans un second volume, tout ce qui a trait aux difformités acquises pendant l'enfance et l'adolescence. Telle est l'origine du livre que je publie aujourd'hui. Diverses circonstances indépendantes de ma volonté en ont retardé la publication. Du moins, ce temps n'a-t-il pas été perdu pour moi; il m'a permis de consolider, sur bien des points, les opinions que l'observation clinique antérieure m'avait donné l'occasion d'acquérir; il m'a fourni bon nombre de faits curieux, ou simplement intéressants, qui ont trouvé place dans la rédaction de cet ouvrage.

Parler, en général, de chacune des difformités acquises, c'est-à-dire d'origine pathologique, c'est aboutir fatalement à la confusion. Chacune de ces difformités peut, en effet, être considérée comme l'expression symptomatique d'états pathologiques très différents les uns des autres. Le genu valgum, par exemple, peut être le fait d'une altération rachitique du squelette, il peut succéder à la paralysie infantile ou se montrer à la suite de l'ostéomyélite. Ce que nous dirions du genu valgum en général serait forcément inexact, quand nous en ferions l'application à chacune des variétés de cette difformité en particulier. Ce que nous venons de dire du genu valgum, nous pouvons le répéter de la scoliose. Combien n'existe-t-il

pas de variétés de cette difformité rachidienne? Si les unes se rapportent manifestement au rachitisme, les autres sont l'expression symptomatique des diverses maladies du système nerveux; il est enfin des scolioses cicatricielles, des scolioses pleurétiques. Ce que nous dirions dans un chapitre sur la scoliose, en général, deviendrait inexact, quand nous en ferions l'application à chacune de ces variétés de scoliose en particulier. Et de même pour l'ankylose des grandes articulations; tout n'est-il pas différent suivant qu'il s'agit d'une ankylose succédant à une arthrite tuberculeuse, à une arthrite d'origine rhumatismale ou au traumatisme?

Il m'a donc paru indispensable de prendre comme guide l'étiologie et la pathogénie. D'après cela, l'ouvrage s'est trouvé divisé en quatre grandes sections, dont l'une traite des difformités consécutives à la tuberculose osseuse et articulaire. Dans la seconde section sont examinées les déformations consécutives au rachitisme et aux troubles de développement du squelette pendant l'enfance et l'adolescence. A la troisième section appartiennent les difformités consécutives aux maladies du système nerveux, paralysie infantile, paraplégie spasmodique, hémiplégie infantile. La quatrième section réunit ce qui a trait aux difformités produites par le traumatisme et à celles qui reconnaissent pour origine un processus inflammatoire, tel que l'ostéomyélite ou les altérations syphilitiques des os.

A propos de la tuberculose osseuse et articulaire, pour éviter des répétitions, j'ai réuni dans un chapitre unique tout ce qui a trait au pronostic et au traitement de ces variétés de l'infection tuberculeuse pendant l'enfance et l'adolescence.

Dans le livre relatif au rachitisme, nous avions à examiner la grande question du rachitisme tardif. Tout ce que j'ai pu voir et observer jusqu'ici m'a conduit à en admettre l'existence et à assimiler au rachitisme de la première enfance les troubles de développement du squelette qui se montrent dans la seconde enfance et dans l'adolescence.

Je ne me suis point proposé de réunir ici tout ce qui a été dit et écrit sur les divers vices de conformation dont j'ai entre-

pris la description. Encore bien moins me suis-je proposé pour but d'exposer tous les modes de traitement, tous les nombreux appareils dont l'usage a été successivement introduit dans la chirurgie orthopédique. Rien qu'en ce qui concerne la scoliose, si l'on voulait faire une semblable énumération, on écrirait un livre déjà démesurément long. Mon but a été uniquement de faire connaître ce qu'une pratique déjà longue de la chirurgie orthopédique, puisqu'elle date de douze ans, m'a démontré être la variété. En même temps j'ai rapporté, à propos de chaque chapitre en particulier, les faits curieux ou bien démonstratifs que m'a fournis l'observation clinique de chaque jour.

Je ne saurais terminer cet avertissement au lecteur sans adresser mes remercîments à mon dessinateur, M. Warisse, dont la complaisance n'a d'égale que l'exactitude parfaite avec laquelle il sait reproduire les dessins qui lui sont confiés. J'adresse aussi tous mes remercîments à mes éditeurs, MM. Masson et Cie, qui, avec leur bon goût et leur amabilité habituelle, ont bien voulu surveiller l'exécution typographique de cet ouvrage.

E. Kirmisson.

Paris, 5 mai 1902.

LES

DIFFORMITÉS ACQUISES

DE L'APPAREIL LOCOMOTEUR

PENDANT

L'ENFANCE ET L'ADOLESCENCE

LIVRE PREMIER

TUBERCULOSE

CHAPITRE PREMIER

DE LA TUBERCULOSE OSSEUSE ET ARTICULAIRE CHEZ L'ENFANT EN GÉNÉRAL

La notion de spécificité de la tuberculose est aujourd'hui établie sur des bases inébranlables, grâce aux recherches de Villemin qui ont prouvé l'inoculabilité des lésions, et à la découverte de Koch qui nous a révélé l'existence du bacille tuberculeux. Mais les conclusions que la chirurgie moderne a tirées de ces notions me paraissent erronées, surtout en ce qui concerne le traitement de la tuberculose osseuse et articulaire chez les enfants. On a admis en effet que les manifestations osseuses et articulaires de la tuberculose que nous avons sous les yeux constituent des déterminations locales de la maladie, par opposition aux déterminations viscérales dont s'occupent les médecins. On a assimilé la tuberculose, au point de vue de son traitement, aux tumeurs malignes, et l'on a

établi la nécessité de supprimer d'emblée le foyer tuberculeux en totalité pour empêcher la généralisation. Trop souvent cet espoir a été déçu, et l'on a vu, même après les opérations les plus larges et les mieux conçues faites primitivement, survenir la récidive sur place ou la généralisation à distance. En ce qui concerne la chirurgie osseuse et articulaire chez les enfants, cette doctrine a donné, au point de vue orthopédique, des résultats déplorables. Aussi je me propose de la combattre ici, en opposant aux larges opérations sanglantes qui ont pour but la suppression complète des foyers tuberculeux, les résultats que peut fournir la méthode conservatrice à cette époque de la vie.

Ce qui caractérise, en effet, la tuberculose osseuse et articulaire chez l'enfant, c'est, en dehors de sa fréquence extrême, la puissance de réparation des lésions, qui se traduit, à cette période de l'existence, par de fréquentes guérisons spontanées, ou succédant à des traitements palliatifs variés. La méthode conservatrice est donc largement applicable dans l'enfance, et il y a d'autant plus lieu d'y recourir que les interventions radicales, amputations, résections, curettages, laissent nécessairement à leur suite des déformations qui ne font que s'aggraver avec les progrès de l'âge.

Désarticulation

En ce qui concerne les amputations, il n'est pas besoin d'insister longtemps pour démontrer combien il est triste de priver un enfant de l'un de ses membres et quel déplorable avenir lui est, en pareil cas, réservé. Mais il est une circonstance particulière qui rend plus fâcheux encore le pronostic des amputations faites dans la première enfance. C'est dans l'enfance, en effet, qu'on voit parfois se produire, par suite de l'accroissement des os en longueur, cette déformation des moignons à laquelle Verneuil a donné le nom de *conicité physiologique*, et dont j'ai pu moi-même observer un certain nombre d'exemples. Ce n'est pas indifféremment sur tous les segments de membre que se montre la conicité physiologique du moignon. C'est surtout au bras et à la jambe qu'on l'observe. Là, en effet, les cartilages épiphysaires supérieurs conservés sont ceux qui contribuent surtout à l'accroissement de l'os en longueur; ce sont ceux que M. Ollier a appelés les cartilages fertiles. Dans les amputations de la cuisse et de l'avant-bras, les épiphyses fertiles, c'est-à-dire les épiphyses inférieures, ont été supprimées; il y a moins à craindre l'allongement du squelette dans le moignon, et, par suite, la conicité physiologique. Cette déformation peut devenir l'occasion d'ulcérations, de douleurs, qui obligent à pratiquer la

résection de l'extrémité saillante de l'os; plusieurs fois j'ai dû pratiquer cette petite opération (fig. 1).

Pour ce qui est des résections, il semble tout d'abord que l'enfance soit l'âge des résections par excellence, justement à cause de cette tendance à la réparation spontanée que nous invoquions en commençant. Toutefois, si l'on examine la question de plus près, on voit qu'il est bien des correctifs à apporter à cette proposition. Sans doute, comme l'ont démontré Volkmann, Kœnig, Lannelongue, la tuberculose articulaire dans le jeune âge débute le plus habituellement par les extrémités osseuses. Mais ce serait une erreur de croire qu'il en soit toujours ainsi; il est bon nombre de cas (et M. Ollier l'a parfaitement établi dans son *Traité des Résections*) dans lesquels le début des lésions tuberculeuses se fait dans les parties molles. Dans les cas mêmes où la lésion initiale occupait le tissu osseux, elle ne tarde pas à envahir au loin les parties molles, et il est souvent bien difficile, pour ne pas dire impossible, d'extirper les parties malades en totalité; de là, trop souvent, des fistules et des suppurations interminables. On a pu même dire, non sans une grande exagération, que, le plus souvent, dans les résections, on enlevait des parties osseuses saines, et l'on laissait persister les tissus malades. Même dans les cas où la totalité des parties malades n'a pu être enlevée, les résections sont susceptibles de rendre de grands services, en permettant de mettre largement à nu les foyers tuberculeux, de les débrider, de les drainer convenablement, de les modifier, soit par le feu, soit par les caustiques liquides, de les soumettre à des pansements antiseptiques rigoureux. Il n'est donc pas douteux que les résections osseuses bien conduites ne puissent rendre des services dans le traitement de la tuberculose articulaire. Mais les résections, même les mieux réussies, même lorsqu'elles ont été suivies d'une guérison parfaitement aseptique, sont passibles, chez l'enfant, d'un grave reproche. Elles

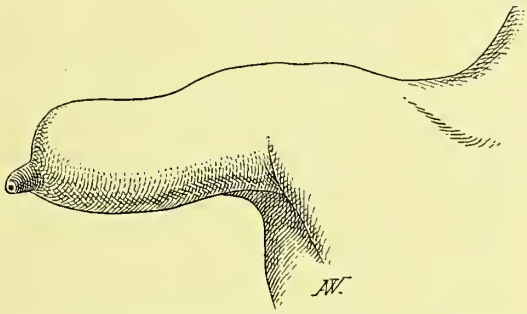

Fig. 1. — Conicité physiologique du moignon à la suite d'une amputation du bras (Kirmisson).

Le Raccourcissement

déterminent fatalement, en effet, un raccourcissement qui ira en s'accentuant avec les progrès de l'âge, du fait de la suppression d'un ou plusieurs cartilages épiphysaires. Tel malade qui, immédiatement après la résection, avait un raccourcissement de 5 à 6 centimètres, pourra présenter dans la suite un raccourcissement de 10 à 12 centimètres, et n'avoir plus qu'un membre presque complètement inutile. Aux considérations tirées de l'existence du raccourcissement, il en est en effet d'autres qui viennent se joindre; par exemple, celles qui dérivent de l'établissement d'une pseudarthrose flottante. Si la mobilité est très précieuse au membre supérieur, elle constitue au contraire, au membre inférieur, un grand danger, en privant le membre de la stabilité qui lui est nécessaire pendant la marche et la station. C'est là le reproche que l'on peut adresser à bon nombre de résections de la hanche. Il faut encore tenir compte des déviations qui peuvent se produire à la suite de certaines résections. Le fait est classique, au niveau du genou, où l'on voit, même après les résections les mieux réussies, se produire des flexions angulaires ou des déviations latérales. C'est là, du reste, un point sur lequel nous aurons l'occasion de revenir en parlant de ces résections en particulier. Si donc, chez les adolescents, de dix-huit à dix-neuf ans, par exemple, qui ont fait presque toute leur croissance, les résections constituent une précieuse ressource, elles doivent être évitées autant que possible dans la première et dans la seconde enfance.

Les pseudarthroses.

Les déviations

Les lésions locales

Restent les opérations portant uniquement sur les parties molles, telles que l'excision des masses tuberculeuses, le grattage, le curettage. Ces opérations sont nées de l'assimilation qu'on a faite, à un moment donné, entre la tuberculose chirurgicale et les tumeurs malignes. On a espéré, en supprimant complètement la lésion tuberculeuse primitive, mettre obstacle à la généralisation. Mais, tout d'abord, cette idée de tuberculose locale est-elle bien solidement établie? La lésion qu'on a sous les yeux est-elle bien véritablement la lésion initiale? Il est très difficile de l'affirmer. Souvent il existe dans le poumon des granulations tuberculeuses que même la percussion et l'auscultation la plus attentive ne parviennent pas à révéler. Souvent aussi le siège primitif de la tuberculose est dans les ganglions bronchiques. D'autre part, ces opérations ne sont pas toujours aussi radicales qu'on l'avait espéré, en ce qu'il est impossible d'enlever en totalité les parties malades. C'est ce qu'on constate trop souvent dans les extirpations de ganglions

tuberculeux, où la récidive, ou plutôt la continuation du mal, ne tarde pas à se manifester. L'année dernière encore, je recevais dans mon service une jeune fille de quinze ans environ qui portait, dans la région sous-maxillaire gauche, une tumeur ganglionnaire grosse comme la moitié du poing. Au-devant de cette tumeur se voyait une longue incision transversale; c'était la trace d'une opération d'extirpation pratiquée deux mois auparavant par l'un de nos collègues les plus distingués des hôpitaux. Le nom de l'opérateur m'est garant que l'opération avait été pratiquée aussi bien que possible, et cependant la récidive n'avait pas tardé à se montrer. Je me suis contenté de soumettre cette jeune fille au traitement arsenical; après quoi, je l'ai envoyée faire une saison à Berck-sur-Mer. Je l'ai revue à son retour de Berck; elle est aujourd'hui guérie, et cela sans aucune intervention nouvelle.

Il est encore un autre reproche que l'on peut faire aux opérations sanglantes dirigées contre les lésions tuberculeuses, c'est celui de favoriser les inoculations secondaires. En effet, à côté de la tendance à la guérison spontanée, il est une autre particularité de la tuberculose chirurgicale chez les enfants qui mérite d'être bien connue : c'est la facilité avec laquelle se font chez eux les généralisations tuberculeuses, et cela non pas au hasard dans les divers points de l'organisme, mais presque toujours sur les méninges, sans que nous puissions en donner exactement la raison. Peut-être cependant les phénomènes très actifs d'évolution dont le cerveau est le siège à cette période de la vie rendent-ils compte de cette localisation. La méningite tuberculeuse, voilà la grave complication qui menace l'enfant au cours de l'évolution de la tuberculose chirurgicale. Les causes de son développement sont fort obscures, et de nouvelles recherches seraient nécessaires à ce sujet. Mais il nous semble qu'une des causes les plus importantes de son apparition, c'est l'existence de la septicémie. Tant que les foyers tuberculeux sont à l'abri du contact de l'air, le danger est moindre; mais quand, par suite de l'ouverture des abcès, les foyers tuberculeux communiquent largement avec l'air extérieur, quand aux bacilles de la tuberculose se joignent d'autres micro-organismes, ce sont ces associations microbiennes qui constituent le danger principal; c'est surtout dans le cours de la septicémie chronique à laquelle donnent parfois naissance le mal de Pott et la coxalgie suppurée que s'observe la méningite tuberculeuse. La conclusion à en tirer, c'est que la meilleure prophylaxie que nous puissions

faire, est d'éviter par tous les moyens possibles le développement de la septicémie. C'est là encore un argument puissant qui s'ajoute à tous les autres pour recommander, dans le traitement de la tuberculose chirurgicale, l'observation d'une stricte antisepsie.

Paraphrasant l'ancien adage de Niemeyer, j'ai l'habitude de répéter devant mes élèves ce que j'ai dit déjà, en 1897, à la Société de chirurgie : Le plus grand danger que puisse courir un tuberculeux, c'est de devenir septicémique[1].

On m'objectera justement qu'avec les procédés de la méthode antiseptique, ce danger n'est plus à craindre actuellement à la suite des opérations radicales, curettages, évidements, résections, entreprises contre la tuberculose. Mais il y a là une dangereuse illusion. Quelque soin que l'on mette à poursuivre dans les profondeurs de la plaie tous les foyers tuberculeux, quelques précautions minutieuses que l'on prenne dans la réalisation de l'antisepsie, trop souvent on laisse échapper quelque foyer tuberculeux, et l'on voit se produire, à la suite de l'opération, des fistules souvent interminables. Si, du reste, les méthodes radicales ont largement bénéficié de l'antisepsie, on ne voit pas pourquoi la méthode conservatrice n'en tirerait pas, elle aussi, le plus large profit. Grâce à elle, nous pouvons mener à bien des interventions qui, dans la chirurgie ancienne, n'auraient eu aucunes chances de succès, et c'est là encore une considération puissante qui s'ajoute à toutes celles que nous avons exposées précédemment pour nous faire rejeter les opérations dites radicales dans le traitement de la tuberculose chirurgicale.

L'Immobilisation. Nous leur préférons les différents procédés de la méthode conservatrice que nous devons exposer maintenant, et qui trouveront leur application suivant chaque cas particulier. Le premier élément de cette méthode, le plus indispensable dans le traitement de la tuberculose articulaire, c'est l'immobilisation rigoureuse, et non pas l'immobilisation pure et simple, mais bien l'immobilisation dans une bonne position. Ç'a été en effet le grand mérite de Bonnet (de Lyon) de démontrer que, pour chacune des articulations en particulier, il existe une position qui doit être regardée comme la position de repos, et dans laquelle on doit placer le membre pendant le traitement des maladies articulaires chroniques. Nous aurons à déterminer cette position pour chacune des articulations

1. Voir *Bull. et Mém. de la Soc. de Chir.*, 1897, p. 496, discussion sur la coxalgie

en particulier. Un autre point sur lequel il est très important de bien s'entendre, c'est celui du sens exact à donner au mot immobilisation. Il faut soigneusement distinguer l'une de l'autre l'immobilisation de la partie malade et celle du malade lui-même en totalité. La plus grave objection qu'on ait faite à l'immobilisation, c'est de condamner au repos absolu les petits malades, à l'âge où ils ont le plus besoin d'exercice et de mouvement pour favoriser le développement de leurs organes. Tout d'abord il est à remarquer que les enfants, précisément parce qu'ils ont des viscères en bon état, supportent beaucoup mieux l'immobilisation qu'on ne le croirait au premier abord. On n'a pas à craindre chez eux les congestions pulmonaires, l'asystolie, les troubles digestifs, qui se montrent trop souvent chez les adultes pendant le séjour au lit prolongé. D'ailleurs il n'est pas nécessaire, pour traiter par l'immobilisation une maladie articulaire chronique, de soumettre le malade lui-même en totalité à l'immobilisation. Pour le membre supérieur, il ne saurait y avoir aucune difficulté à cet égard. Rien n'est plus simple que d'immobiliser par un appareil convenable l'épaule, le coude ou le poignet, tout en permettant au malade de se lever et de circuler. Pour le tronc et les membres inférieurs, la difficulté est plus grande, et c'est là qu'on a pu faire aux appareils immobilisant tout le corps, comme la gouttière de Bonnet, le reproche de priver les petits malades du mouvement indispensable à leur développement; mais ici précisément les appareils plâtrés nous paraissent réaliser dans la chirurgie osseuse et articulaire un progrès considérable. Nous pouvons aisément, au moyen d'une cuirasse plâtrée, embrassant le tronc, ou même, suivant les cas, la tête et la région cervicale, immobiliser la portion malade du rachis, tout en laissant aux membres supérieurs et inférieurs la totalité de leurs mouvements. De même, dans la coxalgie, rien n'est plus facile que d'immobiliser l'articulation atteinte au moyen d'un appareil plâtré comprenant la cuisse et le bassin, tout en laissant leur liberté entière aux membres supérieurs et au membre inférieur du côté opposé. Du reste, nous recommandons instamment aux parents d'exposer le plus possible leurs petits malades au grand air. Rien n'est plus facile que de déposer les enfants, munis de ces appareils plâtrés légers auxquels je viens de faire allusion, dans de petites voitures de forme convenable, de les promener et de les laisser, autant que la température le permet, exposés au grand air. Je suis si convaincu de l'importance de ce traitement par l'aéra-

tion, qu'aux pauvres malades de l'hôpital, je conseille de laisser de côté tout médicament, et d'employer à l'achat de ces petites voitures les faibles ressources dont ils peuvent disposer.

C'est ici que se place la question du séjour des enfants, soit à la campagne, soit au bord de la mer. Il est triste de penser que, dans un pays possédant un littoral marin aussi étendu que la France, les stations maritimes soient encore aussi peu multipliées; mais la question est à l'ordre du jour, et nous pouvons espérer que, dans un avenir assez rapproché, des progrès notables seront accomplis. Et nous entendons par stations maritimes, non pas de vastes hôpitaux dans lesquels les enfants soient entassés sur plusieurs étages, et où des chirurgiens ne cherchent que les occasions de pratiquer leur art, multipliant autant que possible les résections, les curettages et les évidements osseux. Nous entendons de simples pavillons, ou mieux des baraquements sans étage, inondés d'air et de lumière de tous côtés, disposés de telle sorte que tous les malades puissent aisément être exposés en plein air pendant toute la durée du jour. Nous ne doutons pas qu'avec de semblables institutions, des médecins, décidés à employer systématiquement la méthode conservatrice dans le traitement de la tuberculose chirurgicale de l'enfance, et laissant de côté toute prétention à la grande chirurgie, n'arrivent à obtenir les meilleurs résultats, et cela au grand bénéfice des malades.

En même temps que les enfants sont soumis à l'air autant que possible, il est indispensable de parer aux inconvénients de l'immobilisation, en excitant par des affusions froides, par des frictions à l'alcool, les fonctions de la peau sur tous les points qui ne sont pas recouverts par l'appareil.

La Compression. Un second élément de la plus haute importance dans le traitement de la tuberculose articulaire, c'est la compression. Les travaux récents de Bier sur la stase veineuse comme agent de traitement dans les arthrites chroniques viennent encore démontrer la valeur de la compression. Pour nous, la meilleure manière de réaliser cette compression nous semble être dans l'emploi de la gouttière plâtrée à laquelle on surajoute une épaisse couche de ouate. Supposons, par exemple, qu'il s'agisse d'une arthrite du genou, le membre inférieur repose dans la gouttière qui procure l'immobilisation, en même temps qu'elle sert de point d'appui à la force compressive. Sur la partie antérieure du membre laissée à découvert, on accumule une épaisse couche de ouate, quinze cen-

timètres environ, et la compression est exercée à l'aide de bandes de toile. Grâce à l'élasticité de la ouate, on n'a pas à craindre l'étranglement du membre. Que si, au lieu d'une gouttière, on emploie un appareil circulaire, plâtré ou silicaté, la ouate se tasse,

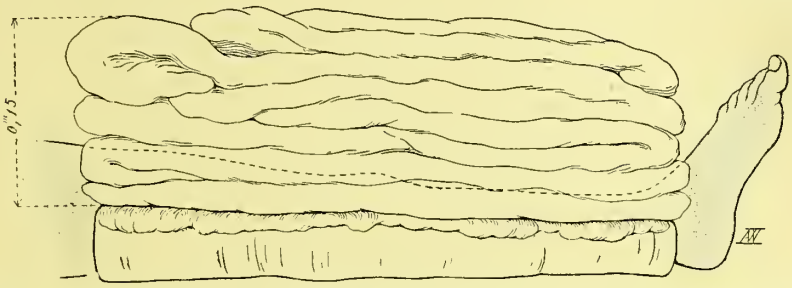

Fig. 2. — Le membre repose dans une gouttière plâtrée qui sert de point d'appui; sur sa face antérieure est accumulée une couche de ouate de 15 centimètres de hauteur qui servira à la compression.

l'appareil devient trop large, et la compression est rendue tout à fait illusoire. Une autre manière de réaliser la compression, c'est d'avoir recours à la bande de caoutchouc. Je m'en sers seulement à la fin du traitement, quand je crois pouvoir supprimer l'immobilisation absolue réalisée par l'appareil plâtré. La compression élastique réalisée par la bande de caoutchouc a alors pour effet de parachever l'atrophie des fongosités. Il faut recommander aux parents de l'appliquer toujours de bas en haut et de se contenter de l'appliquer à la surface du membre sans constriction, l'élasti-

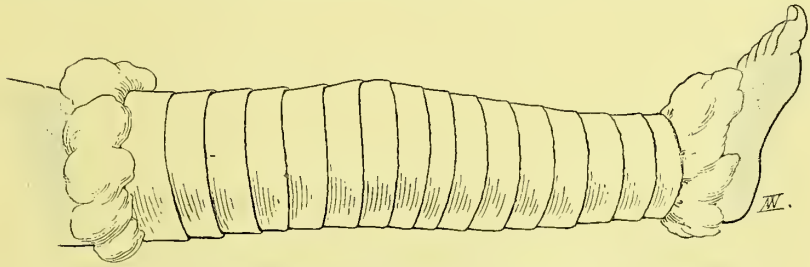

Fig. 3. — Aspect du membre quand la ouate a été tassée par la compression de la bande circulaire qui l'entoure.

cité du caoutchouc étant suffisante pour réaliser la compression désirée.

La Révulsion

Le troisième élément important à joindre à l'immobilisation et à la compression, c'est la révulsion. Celle-ci pourra, suivant les cas, être faite de manières différentes, soit qu'on ait recours à des

pommades iodurées, à des applications de teinture d'iode, ou à des pointes de feu superficielles, appliquées en grand nombre sur la peau qui recouvre l'os ou l'articulation malade.

Mais pour peu que les fongosités tuberculeuses soient très développées et que l'articulation soit facilement accessible, nous préférons, pour notre part, recourir à l'ignipuncture, qui, depuis de nombreuses années déjà, nous a fourni les meilleurs résultats. On sait combien son usage est répandu dans la médecine vétérinaire. Bon nombre de chirurgiens, parmi lesquels le professeur Richet, avaient dès longtemps essayé d'en faire sur l'homme l'application. Si les résultats ont souvent été déplorables, cela tient aux conditions dans lesquelles on se trouvait placé à cette époque. On n'avait à sa disposition que des cautères rougis au feu; le volume trop considérable de ces cautères d'une part, d'autre part la boule métallique dont on les surmontait, pour y accumuler du calorique, déterminaient nécessairement la production d'eschares assez larges. D'ailleurs, on ne prenait aucune précaution pour éviter la suppuration; la peau des malades, le plus souvent recouverte d'enduits épidermiques très malpropres au cours des arthrites chroniques, n'était point préalablement nettoyée. La cautérisation une fois faite, on recouvrait les plaies d'un linge cératé quelconque; il en résultait trop souvent des inoculations septiques; la suppuration se propageait à l'intérieur même de la grande cavité articulaire, et devant les menaces de septicémie chronique, on était obligé d'en venir à l'amputation, qui, bien souvent, elle-même conduisait à l'infection purulente et à l'issue fatale. Aujourd'hui les conditions sont tout autres; nous avons dans la pointe fine du thermocautère, dont le volume ne dépasse pas notablement celui d'une grosse épingle, un moyen qui nous permet de ne faire à la peau que des orifices très étroits. J'ai fait construire dans ce but des pointes fines dont le diamètre ne dépasse pas 2 à 3 millimètres et dont la longueur atteint 2 à 3 centimètres, dans le but d'arriver aisément dans la cavité articulaire, même en traversant une couche épaisse de fongosités; je pénètre même avec ces pointes fines dans l'épaisseur des os ramollis. D'autre part, nous nous entourons, dans la pratique de l'ignipuncture, de toutes les précautions que commande la méthode antiseptique. Le malade est endormi; la peau est soigneusement désinfectée avant l'opération; la cautérisation terminée, je touche à la solution phéniquée forte les piqûres faites par la pointe du thermocautère, la peau est

recouverte d'un pansement antiseptique, et le membre immobilisé dans une gouttière plâtrée. Ainsi pratiquée, l'ignipuncture nous fournit tous les jours d'excellents résultats, même dans les cas où le thermocautère pénètre dans des os ramollis, dans les cas où le pus fait issue à travers les orifices des ponctions. Déjà, en 1894, j'ai fait connaître dans l'*Union médicale*[1] les premiers résultats qui m'avaient été fournis par l'emploi de l'ignipuncture dans le traitement des arthrites tuberculeuses. Depuis lors j'ai continué sans relâche mes recherches à ce sujet, et actuellement j'emploie d'une façon courante l'ignipuncture dans la tuberculose osseuse et articulaire. De toutes les articulations, celle du genou est celle qui se prête le mieux à l'emploi de la méthode, tant sa synoviale superficielle et largement étalée sous la peau est d'un accès facile ; aussi, à chaque instant, ai-je recours à l'ignipuncture dans la tuberculose de cette articulation. Il est nécessaire ici, vu la grande extension de la synoviale, de multiplier beaucoup les pointes de feu, il en faut au moins 60 à 80, éloignées les unes des autres d'un centimètre environ. Dernièrement encore une jeune fille, atteinte d'une double arthrite tuberculeuse des genoux, a été guérie par l'ignipuncture; son séjour dans mon service n'a pas dépassé trois mois. Les applications de la méthode, au niveau du tarse et du cou-de-pied, sont innombrables; j'en citerai un seul exemple, mais il est bien démonstratif. Il s'agit d'une jeune fille de onze ans qui me fut présentée par sa mère pour une arthrite fongueuse du cou-de-pied gauche. Je proposai l'ignipuncture, mais la famille, très timorée, refusa une intervention. Un an plus tard, cette malade me fut présentée de nouveau, la suppuration s'était montrée, et deux fistules s'étaient établies. On avait demandé une consultation à un chirurgien, professeur dans une faculté de province, et celui-ci avait conseillé une résection tibio-tarsienne, comprenant l'ablation de l'astragale,

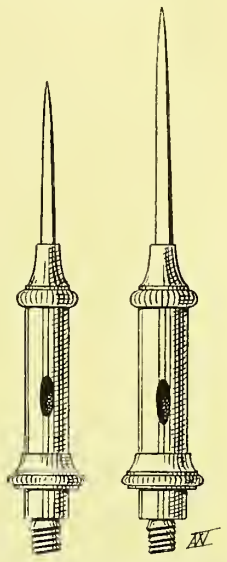

Fig. 4. — Pointes fines du thermocautère, de 2 à 3 centimètres de longueur, pour l'ignipuncture profonde intra-articulaire et intra-osseuse.

1. Kirmisson, De l'ignipuncture intra-cellulaire dans le traitement des arthrites tuberculeuses, *Union médicale*, 5 mai 1894.

et, au besoin, celle de l'extrémité inférieure des os de la jambe, ajoutant que deux années au moins seraient nécessaires pour conduire la malade à une entière guérison. Comme la première fois, je conseillai l'ignipuncture; cette fois, ma proposition fut acceptée. Une seule séance d'ignipuncture suffit pour procurer une guérison qui, depuis lors, ne s'est pas démentie. J'ai revu à plusieurs reprises cette jeune fille; elle conserve tous les mouvements normaux de son articulation tibio-tarsienne. Pour peu, en effet, que l'on intervienne avant que les lésions articulaires ne soient trop prononcées, il est remarquable que l'ignipuncture permet la guérison avec conservation de tous les mouvements de la jointure. La jeune fille dont j'ai parlé plus haut et qui avait une double arthrite fongueuse des genoux a, de même, conservé l'intégrité des mouvements. Je citerai encore un jeune garçon de dix à onze ans que j'ai traité aux Enfants-Assistés pour une arthrite tuberculeuse du coude gauche. Bien que, chez lui, j'aie pénétré à plusieurs reprises dans la profondeur de l'articulation et dans les extrémités osseuses, il a cependant guéri avec la conservation entière des mouvements. Je l'ai revu souvent depuis lors ; chez lui, les mouvements de flexion et d'extension du coude, aussi bien que les mouvements de pronation et de supination, ont conservé toute leur amplitude normale.

A la hanche, la profondeur de l'articulation, l'importance de ses rapports avec les gros vaisseaux et nerfs du membre inférieur, rendent beaucoup plus difficilement applicable l'emploi de l'ignipuncture. On peut cependant la faire au niveau du grand trochanter, circonscrivant toute cette saillie osseuse au moyen de pointes de feu, et pénétrant même, au besoin, dans l'épaisseur de l'os.

Lorsque la suppuration est collectée sous la forme d'abcès, comme il arrive dans le cours du mal de Pott, dans le cours de la coxalgie, dans ces volumineuses collections purulentes qu'on observe souvent au niveau du genou, et qui ont été décrites sous le nom d'abcès froids des articulations, il est indiqué de donner évacuation au pus et de modifier par des substances antiseptiques les parois de la poche. Les deux substances qui ont été le plus souvent employées dans ce but sont l'iodoforme et le naphtol camphré. Nous avons essayé l'un et l'autre, et bien que tous les deux nous aient donné des succès, c'est l'iodoforme qui nous a paru mériter la préférence. Nous l'employons sous la forme

d'éther iodoformé qui a été conseillé par Mosetig (de Vienne) et par Verneuil; la solution dont nous nous servons est une solution à 10 pour 100. Nous avons pour habitude de n'introduire dans la poche que la quantité d'iodoforme que nous comptons y laisser, soit, suivant l'âge de l'enfant et l'étendue de la cavité, 50 centigrammes, 1 gramme, 1 gr. 50 d'iodoforme représentant 5, 10 ou 15 grammes d'éther iodoformé. Grâce à cette précaution, nous n'avons jamais observé d'accidents d'intoxication. Il n'en va pas de même quand on distend la poche à l'aide d'une quantité indéterminée d'éther iodoformé, dont on laisse ensuite ressortir au dehors la plus grande partie. On ne sait jamais exactement quelle quantité d'iodoforme reste dans la cavité, et l'on est exposé à voir survenir des accidents d'intoxication plus ou moins graves. C'est ce qui est arrivé chez un jeune garçon près duquel nous avons été appelé en consultation par un de nos collègues des Hôpitaux, et auquel on avait fait une injection d'éther iodoformé dans un abcès par congestion au cours du mal de Pott. Chez lui, les phénomènes d'intoxication avaient été si graves qu'on avait craint, à un moment donné, de le voir succomber. Grâce à sa grande diffusibilité, l'éther se répand dans tous les points de la poche, et y dépose une couche ténue d'iodoforme. Le grand écueil de la méthode, c'est la difficulté qu'on éprouve parfois à faire sortir, par l'aspiration, à travers la canule du trocart, les grumeaux caséeux. Aussi ai-je fait construire des trocarts plus volumineux que ceux qu'on trouve annexés à l'aspirateur Dieulafoy. Le trocart dont je me sers habituellement pour la ponction des abcès froids volumineux a 3 millimètres de diamètre, et possède un robinet qui permet d'interrompre à volonté la communication avec l'air extérieur.

Le malade étant endormi, la peau est soigneusement nettoyée; je fais avec le trocart la ponction, en évitant les veines sous-cutanées. Lorsque le pus s'est écoulé en totalité, j'injecte dans la poche la quantité d'éther iodoformé que je compte y abandonner. J'ai soin de laisser en place la canule du trocart jusqu'à ce que l'éther injecté soit passé à l'état de vapeurs; ce dont l'on est averti par le gonflement de la poche et sa sonorité à la percussion, révélant la présence de gaz dans son intérieur. Alors seulement j'enlève brusquement la canule du trocart; j'ai soin qu'une petite quantité de matière tuberculeuse contenue dans l'intérieur de l'instrument ne reste pas entre les lèvres de la plaie de façon à déterminer une

inoculation tuberculeuse de la peau. La brusquerie avec laquelle on arrache d'une main la canule du trocart, tandis que l'autre main exerce une pression à la surface de la peau, est de nature à éviter cet accident. Souvent un petit grumeau de matière caséeuse est resté appendu à l'extrémité de la canule, et ce grumeau aurait pu se déposer dans le canal de la plaie, si l'on avait retiré lentement l'instrument. La canule du trocart enlevée, on voit sortir peu à peu les vapeurs d'éther sous forme de petites bulles quelquefois mélangées d'un peu de sang, qui se rompent à l'orifice de la plaie; l'iodoforme, au contraire, se dépose sur les parois de la poche. L'avantage de cette manière de faire, c'est de diminuer la tension à l'intérieur de l'abcès, par suite, de diminuer les douleurs et d'éviter le sphacèle de la peau, qu'on a observé dans quelques cas où l'on agissait sur des abcès au niveau desquels l'enveloppe cutanée était déjà amincie.

Nous avons supposé le cas dans lequel l'évacuation du liquide s'obtient avec facilité; dans ces cas, nous procédons comme nous venons de l'indiquer, c'est-à-dire que nous faisons suivre immédiatement l'évacuation de la poche de l'injection iodoformée, sans pratiquer de lavage dans la cavité de l'abcès. Nous considérons en effet le lavage comme une complication inutile qui, malgré toutes les précautions prises, multiplie toujours les chances d'infection. Mais il est des cas dans lesquels l'évacuation complète du liquide ne peut être obtenue, l'écoulement étant incessamment interrompu par des grumeaux caséeux qui viennent boucher la canule du trocart. Force est bien, dans les cas de cette nature, d'avoir recours à des injections de liquide dans la poche. Le liquide dont je me sers est l'eau boriquée stérilisée. L'eau boriquée dissocie les grumeaux caséeux et les entraîne avec elle au dehors, mais ce procédé lui-même est loin de réussir toujours complètement. Il est en effet des cas particulièrement fâcheux dans lesquels le liquide injecté pénètre bien dans la cavité, mais où l'on n'arrive pas à l'en faire sortir, les grumeaux caséeux bouchant incessamment la canule. C'est là, soit dit en passant, une raison pour ne pas injecter dans l'intérieur de l'abcès un liquide toxique. On sait que certains observateurs ayant employé l'acide phénique ou le sublimé, ont eu des accidents mortels; pour notre part, nous le répétons, nous n'employons jamais d'autre liquide que l'eau boriquée stérilisée. Pour favoriser l'écoulement du liquide dans ces cas difficiles, nous avons fait construire un stylet spécial que nous introduisons dans

Le Stylet de Kirmisson.

la canule du trocart. Élargi à son extrémité libre, comme on le voit sur la figure ci-jointe (fig. 5), ce stylet laisse filtrer le liquide par capillarité entre sa paroi et celle de la canule. Nous nous sommes inspirés pour la construction de ce stylet de ce qui se passe dans certains cas de cystite pseudo-membraneuse, où la sonde placée dans la vessie est incessamment bouchée par les fausses membranes. Que si, en pareil cas, on vient à insinuer dans l'intérieur de la sonde à bout coupé introduite dans la vessie une bougie filiforme, on voit l'urine couler goutte à goutte par capillarité entre les parois de la sonde et la bougie. Les choses se passent de même avec notre stylet introduit dans le trocart. Mais il faut bien le dire, dans ces cas difficiles auxquels nous faisons allusion en ce moment, où il est nécessaire de se livrer à des manœuvres longues et compliquées, les chances d'infection sont toujours beaucoup plus grandes et le résultat définitif beaucoup plus incertain. Aussi doit-on attendre pour intervenir que la fluctuation soit bien manifeste; en un mot, il faut s'adresser à un abcès, et non à ces amas de matière caséeuse ramollie, semblable à celle qu'on rencontre dans les ganglions bronchiques tuberculeux, et que l'on peut très justement dénommer, avec M. Lannelongue, des

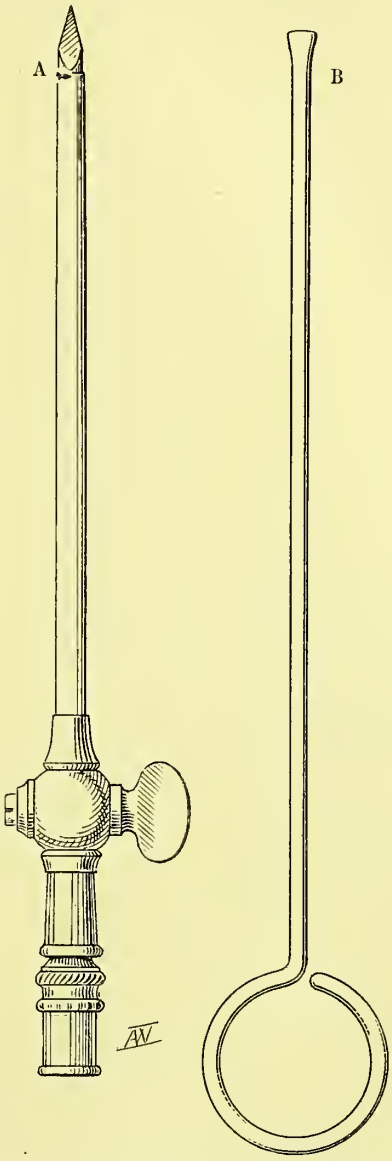

Fig. 5. — A, Trocart de 3 millimètres de diamètre, avec robinet, pour la ponction des abcès froids volumineux.
B, Stylet renflé à son extrémité terminale pour faciliter l'écoulement du liquide dans les cas de grumeaux caséeux.

tuberculomes. Mais s'il convient de ne pas agir prématurément, d'autre part il ne faut pas attendre que déjà la peau soit rouge et amincie ; il ne faut même pas, dans les abcès profonds de la coxalgie et du mal de Pott, attendre que la collection soit sous-cutanée; il faut agir quand elle est encore sous-aponévrotique. Il y a là, en un mot, un ensemble de conditions assez difficiles à réaliser, mais que l'expérience clinique permettra vite de préciser.

L'opération terminée, la petite plaie est recouverte d'un pansement antiseptique, et l'immobilité de la région est assurée au moyen d'un large appareil plâtré. C'est là une condition indispensable pour obtenir la guérison des lésions osseuses dans le mal de Pott et la coxalgie, et par suite la suppression de la suppuration.

Sans doute, on peut, dans quelques cas heureux, obtenir, au moyen d'une seule injection d'éther iodoformé, la guérison d'abcès même très volumineux. Plus d'une fois, nous avons obtenu cet heureux résultat; mais, il faut bien le dire, il est assez exceptionnel, et habituellement il est nécessaire de pratiquer deux, ou même trois injections d'éther iodoformé. La plus ou moins grande rapidité avec laquelle la poche se remplit après une première injection guidera sur le moment où il convient d'en pratiquer une seconde. Il faut généralement attendre pour cela trois ou quatre semaines. Le résultat des ponctions successives peut du reste permettre de porter un pronostic sur l'évolution de l'abcès. S'agit-il encore, lors de la seconde ponction, d'un pus mélangé de grumeaux caséeux, cela prouve que les lésions tuberculeuses sont toujours en voie d'activité. Le pronostic est plus favorable, si le pus est bien lié, plus ou moins comparable à celui des abcès chauds. Enfin, dans quelques cas, ce n'est plus du pus, que l'on retire par la ponction, mais bien une sérosité visqueuse, plus ou moins fortement colorée en jaune par la présence de l'iodoforme. L'abcès est alors en voie de guérison. Il n'est pas nécessaire, en pareil cas, de s'acharner à enlever par la ponction aspiratrice les dernières gouttes de liquide. Souvent, en effet, on voit une petite quantité de sérosité, qui s'était reproduite après la ponction, disparaître par résorption spontanée. Nous en pourrions citer beaucoup d'exemples; nous nous bornerons au suivant qui nous paraît bien démonstratif. Une jeune fille d'une quinzaine d'années avait été atteinte depuis de longues années d'une tuberculose du genou gauche, qui, depuis quelque temps, s'était réchauffée, et avait abouti à la suppuration. Elle était envoyée à Paris par les méde-

cins de son pays pour y subir la résection du genou. Quand nous la vîmes pour la première fois, nous constatâmes que la cuisse gauche était transformée en un vaste sac de pus remontant jusqu'au tiers supérieur du membre, et communiquant largement avec l'articulation du genou. La première ponction qui fut pratiquée dans ce vaste abcès donna issue à près d'un litre de pus; deux autres ponctions devinrent nécessaires. La dernière ne fournit plus que de la sérosité visqueuse colorée en jaune par l'iodoforme, ce qui nous montra que la paroi de la poche était en voie de subir une heureuse transformation. Nous ne jugeâmes pas nécessaire de pratiquer de nouvelles ponctions, et quand la malade quitta Paris, elle conservait encore dans l'épaisseur de la cuisse un peu de fluctuation. Nous la revîmes plus d'un an après; non seulement toute trace d'abcès avait disparu, non seulement la jeune fille avait un état général excellent, mais elle avait recouvré la plus grande partie des mouvements de l'articulation du genou. Quelle est donc la résection, même la plus heureuse, même la plus habilement pratiquée, qui aurait pu nous donner un semblable résultat? Nous pourrions, disions-nous, citer bon nombre de cas du même ordre; en voici encore un que nous ne résistons pas au plaisir de rapporter ici, tant il nous semble probant.

Une fillette de treize ans fut amenée dans notre service, parce qu'elle souffrait depuis huit mois de la hanche droite, sans avoir jamais subi aucun traitement. On se demandait depuis ce temps s'il s'agissait d'un rhumatisme, d'une ostéite ou d'une coxalgie. Les douleurs étaient si vives que l'enfant poussait des cris dès qu'on approchait de son lit. Nous dûmes, pour l'examiner, la faire porter sur la table d'opérations et lui donner du chloroforme. Il nous fut dès lors facile de constater l'existence d'une luxation complète de la tête fémorale dans la fosse iliaque externe. Nous fûmes assez heureux pour obtenir la réduction parfaite de cette luxation, absolument comme s'il se fût agi d'une luxation traumatique, et nous nous contentâmes d'immobiliser rigoureusement la région à l'aide d'un appareil plâtré embrassant la cuisse et le bassin, et maintenant le membre dans une position modérée d'abduction. A ce propos, nous faisions remarquer à nos élèves que, sur cette articulation, malade depuis longtemps, dans laquelle existaient sans doute des fongosités abondantes et des lésions osseuses étendues, il était fort à craindre que la suppuration se manifestât comme conséquence des manœuvres auxquelles nous venions de

nous livrer. Bon nombre de nos collègues, ajoutions-nous, eussent sans doute préféré avoir recours d'emblée à la résection de la hanche, à laquelle nous nous trouverons peut-être contraints ultérieurement. Nos prévisions ne tardèrent pas à se réaliser; un abcès se manifesta à la région fessière, en arrière du grand trochanter, abcès communiquant largement avec l'articulation, comme on pouvait s'en assurer en exerçant des pressions au pli de l'aine, ce qui augmentait la tension de la poche. Cet abcès, nous l'avons traité d'abord par les injections d'éther iodoformé, puis par l'ignipuncture pratiquée dans l'épaisseur des fongosités. Les conséquences de ce traitement ont été des plus satisfaisantes. Au bout d'un an, cette jeune fille nous quittait, complètement guérie; non seulement il n'y avait plus trace d'abcès, ni de fongosités, mais le membre avait exactement la même longueur et la même attitude que celui du côté opposé; tout se bornait à la raideur de l'articulation. Quelle est donc, dirons-nous encore une fois, la résection, même la mieux réussie, qui donnera un pareil résultat?

Je viens de revoir le 15 juillet 1901 cette petite malade, qui est aujourd'hui une belle jeune fille de dix-huit ans. Chez elle, la santé générale et l'état local ne laissent rien à désirer. La tête fémorale est restée bien en place, et, chose curieuse, malgré la suppuration de l'articulation, il reste une quantité très appréciable de mouvements, aussi bien dans le sens de la flexion que dans celui de l'abduction; le membre n'est que très peu atrophié. Il s'est produit seulement, sous l'influence des troubles pathologiques, un arrêt de développement en longueur qui mesure aujourd'hui 6 centimètres, et porte également sur la jambe et sur la cuisse. Malgré cette différence de longueur, la malade ne boite que d'une façon imperceptible, vu l'accommodation du bassin.

Ce qui permet encore de restreindre les indications des résections chez les enfants, c'est la valeur que possèdent chez eux certaines opérations incomplètes, qui n'auraient chez l'adulte aucune chance de succès. De ce nombre sont les évidements osseux et la tunnellisation osseuse, comme du reste M. Ollier en fait en maint endroit la remarque dans son *Traité des Résections*. Plusieurs fois, dans le cours de tuberculoses envahissantes de l'articulation du genou, nous avons traversé de part en part le tibia et l'extrémité inférieure du fémur; nous avons touché au thermocautère les parois de ce long canal osseux, et nous y avons placé un gros drain.

La guérison s'obtient au bout d'un temps plus ou moins long, avec ou sans élimination de séquestres. Dans la tuberculose des os du tarse, dans celle de l'articulation tibio-tarsienne, souvent nous créons ainsi un canal osseux avec le thermocautère, et nous y plaçons un gros drain. C'est ainsi que, chez un petit garçon de quatre ans, atteint d'une tuberculose de l'articulation tibio-tarsienne droite, qui s'étendait en dépit de l'ignipuncture, nous avons traversé de part en part l'astragale; nous en avons extrait plusieurs petits séquestres, et nous y avons placé un drain. L'enfant a guéri complètement. Nous l'avons revu longtemps après notre intervention; les trajets fistuleux étaient tous entièrement cicatrisés; le pied avait conservé sa forme et la presque intégralité de ses mouvements. A chaque instant, nous mettons en pratique la tunnellisation osseuse dans la tuberculose du tarse, créant avec le thermocautère, à travers les os et les articulations, de larges conduits à l'intérieur desquels nous déposons des drains en anse servant aux lavages et à l'écoulement du pus.

Sans doute, comparée aux larges opérations sanglantes, résections, évidements, ouverture d'abcès avec grattage des os, la méthode conservatrice est moins brillante; elle ne conduit que lentement à la guérison. Mais, il ne faut pas s'y tromper, bien souvent les procédés de la méthode radicale ne sont pas si expéditifs qu'ils le paraissent; en dépit de tous les efforts, le mal n'a pas été enlevé en totalité, et l'on voit persister indéfiniment des trajets fistuleux qui peuvent devenir pour les malades une source d'infection. Éviter l'infection, éviter la transformation de la tuberculose fermée en tuberculose ouverte, c'est là l'idée directrice qui nous guide dans l'emploi de la méthode conservatrice.

L'objection qu'on peut lui faire, c'est d'exiger parfois un temps assez long pour arriver à une complète guérison. Toutefois, ce n'est pas là une objection générale, et nous avons déjà cité des cas dans lesquels la ponction et l'injection d'éther iodoformé, l'ignipuncture, nous ont procuré la guérison dans un court espace de temps que les méthodes radicales elles-mêmes n'auraient pu abréger. Mais, il faut bien l'avouer, il n'en est pas toujours ainsi; et, dans certains cas, la guérison complète exige un temps assez considérable. A ce propos, nous faisons observer que les enfants ne sont pas, comme les adultes, des soutiens de famille. On comprend qu'un ouvrier, obligé de nourrir par son travail sa femme et de nombreux enfants, préfère à un traitement conservateur plus

long un traitement radical qui le guérira en quelques jours, fût-ce même au prix du sacrifice d'un membre. Ces considérations ne sauraient avoir de valeur chez les enfants; chez eux, au contraire, le temps employé à la conservation d'un membre est véritablement du temps gagné.

Mais pendant le temps employé à la conservation, les malades ne sont-ils pas exposés à la généralisation de la tuberculose; ne les voit-on pas succomber, soit à la méningite, soit à la tuberculose pulmonaire? Ce serait là, on le comprend, la plus grave objection que l'on pourrait faire au traitement conservateur. Mais, dans la pratique, cette objection ne se vérifie pas; je le répète chaque jour, mon service d'hôpital est largement ouvert. Chacun peut y voir, non seulement la pratique des opérations, mais encore y suivre les malades, soit avant, soit après l'intervention. Les généralisations tuberculeuses, soit du côté des méninges, soit du côté des poumons, y sont tout à fait exceptionnelles, et l'on ne peut certainement pas dire que nos méthodes de traitement y exposent plus que les méthodes radicales. Au contraire, les enfants soumis aux différents procédés de la méthode conservatrice présentent un état général satisfaisant : ils n'ont pas de fièvre; ils ne tardent pas à reprendre des forces et de l'appétit. Sous ce rapport, les injections iodoformées ont une action des plus remarquables; en même temps qu'elles procurent la guérison des abcès tuberculeux, elles exercent sur la santé générale une action des plus avantageuses. Nul doute que ces résultats heureux obtenus dans un service d'hôpital, c'est-à-dire dans des conditions hygiéniques qui laissent grandement à désirer, ne soient largement dépassés, le jour où la méthode sera mise en œuvre, non plus dans des hôpitaux parisiens, mais dans des sanatoria maritimes où toutes les conditions de l'hygiène pourront être réalisées.

L'Acide phénique

Parmi les procédés les plus intéressants de la méthode conservatrice, je dois signaler encore l'attouchement de toutes les surfaces fongueuses avec l'acide phénique pur. Depuis que M. Phelps (de New-York) nous a fait connaître ce moyen au Congrès international de médecine de 1900, je l'ai appliqué d'une manière générale dans mon service pour tous les cas où j'interviens par le large débridement des foyers tuberculeux suppurés. Le procédé consiste à additionner des cristaux d'acide phénique de la quantité de glycérine juste suffisante pour les maintenir à l'état liquide; à l'aide d'un très petit tampon de gaze imbibé de ce liquide on touche

méthodiquement toutes les anfractuosités de la plaie, laissant l'acide phénique en contact avec les bourgeons charnus pendant une minute ou une minute et demie; puis, pour dissoudre toutes les traces d'acide phénique qui pourraient rester dans la plaie, on la lave abondamment avec l'alcool à 90°[1]. Depuis la communication de M. Phelps, j'ai mis un très grand nombre de fois ce procédé en usage; je n'en ai jamais vu résulter le moindre inconvénient. Il m'a semblé au contraire extrêmement avantageux pour réprimer les fongosités exubérantes et activer la cicatrisation.

Comme procédé utile de la méthode conservatrice, je citerai encore l'emploi de l'ipsileuse de M. Guilmeth. L'appareil en question permet de porter à l'ébullition, c'est-à-dire à 25°, du chlorure d'éthyle pur. Les vapeurs, en s'échappant, entraînent dans la profondeur de la plaie les substances antiseptiques qui y ont été mélangées, acide phénique, formol, iodoforme, etc. Cet appareil, expérimenté dans mon service et présenté par moi à la Société de Chirurgie[2], m'a paru avantageux pour le nettoyage des drains et la désinfection des trajets fistuleux, bien que je ne puisse, à l'heure actuelle, formuler sur sa valeur des conclusions absolues.

Quels que soient d'ailleurs les différents procédés de la méthode conservatrice que l'on mette en œuvre (et l'on voit combien ils peuvent être nombreux), il est un certain nombre de circonstances qui interviennent pour modifier le pronostic. Parmi celles-ci, l'une des plus importantes, c'est l'âge des petits malades. Si l'on compare sous ce rapport la tuberculose chirurgicale des enfants du premier âge, de deux à trois ans par exemple, à celle d'enfants plus âgés, on ne tarde pas à constater que, chez les très jeunes enfants, la tendance à la suppuration est infiniment plus marquée. Chez eux, la suppuration survient beaucoup plus rapidement, et elle a beaucoup plus de tendance à la diffusion. Aussi le pronostic immédiat en est-il considérablement aggravé. Au point de vue orthopédique, la tuberculose osseuse et articulaire du premier âge est aussi beaucoup plus désavantageuse. En effet, les lésions survenant de très bonne heure exerceront pendant toute la durée de la croissance une action fâcheuse sur le développement du squelette. De là, des difformités beaucoup plus prononcées que celles qui suc-

1. Phelps, Traitement des arthrites tuberculeuses et purulentes par le drainage avec des tubes de verre et par l'acide phénique pur, avec un rapport sur 70 cas, *XIII*e *Congrès international de Médecine*, Paris, 1900 (section de chirurgie de l'enfance).

2. *Bull. et Mém. de la Soc. de Chir.*, 29 novembre 1899.

cèdent à des lésions similaires survenant dans la seconde enfance et dans l'adolescence.

d'âge de la tuberculose

Il est enfin un autre facteur qu'il faut faire intervenir, c'est l'âge même de la tuberculose, ou mieux sa durée. Je m'explique : Voici un malade atteint de coxalgie ou de mal de Pott, qui, dès le second ou le troisième mois qui succède au début de sa maladie, présente un abcès en voie de formation. Évidemment une tuberculose qui évolue avec une aussi grande rapidité vers la suppuration doit être considérée comme présentant un haut caractère de gravité. Inversement, un abcès qui se montre au cours d'une tuberculose de date fort ancienne, par exemple dans un mal de Pott datant de quatre ou cinq ans, présente un pronostic infiniment plus favorable. Ce sont ces abcès survenant à une période très éloignée du début de l'affection que j'ai désignés sous le nom d'abcès *résiduaux*, voulant dire par là qu'ils tiennent à un reliquat de lésion. Ces abcès guérissent en général très simplement et très vite par l'injection d'éther iodoformé.

En terminant ce chapitre de généralités sur la tuberculose osseuse et articulaire chez l'enfant, j'éprouve le besoin de bien faire comprendre ma pensée, afin qu'on ne me prête pas des opinions qui ne sont pas les miennes. Je n'ai pas la prétention de supprimer complètement les opérations radicales, amputations, résections, évidements osseux, curettages, dans le traitement de la tuberculose osseuse et articulaire de l'enfance. Je les rejette seulement en tant que méthodes primitives de traitement, et leur préfère les différents procédés de la méthode conservatrice. C'est seulement quand cette dernière méthode a échoué complètement ou s'est montrée insuffisante que les méthodes radicales trouvent leur indication. En d'autres termes, ces dernières doivent constituer, à mon sens, non des interventions primitives, mais des opérations tardives et de nécessité.

CHAPITRE II

MAL DE POTT

L'illustre chirurgien anglais Percival Pott a donné de l'affection tuberculeuse du rachis, en 1783[1], une description si vraie que son nom est resté à jamais attaché à cette forme morbide. En même temps il préconisait un traitement auquel il accordait la plus haute valeur, l'application des cautères, moyen aujourd'hui tombé en désuétude, mais qui se rattache à la méthode révulsive dont l'emploi est toujours indiqué dans les formes de l'affection qui s'accompagnent de paraplégie.

Mais, à côté du nom de Pott, il en est un autre que nous devons immédiatement mettre en tête de cette étude, c'est celui de Nélaton. Le chirurgien français a eu l'immense mérite d'établir nettement, dans sa thèse inaugurale parue en 1836, l'unité de l'affection tuberculeuse des os[2]. Il en décrit deux formes, la forme enkystée, débutant, comme dans les poumons, par la granulation grise, demi-transparente, et l'infiltration tuberculeuse, répondant à la carie des anciens auteurs. En un mot, ce que Laënnec avait fait pour la tuberculose pulmonaire, Nélaton l'a fait pour la tuberculose osseuse. Les deux questions ont eu une évolution absolument analogue. L'œuvre de Laënnec a été battue en brèche, en Allemagne surtout, où Niemeyer s'est efforcé d'édifier la théorie de la pneumonie caséeuse, et il a fallu les travaux français de Grancher et de Thaon pour restaurer la doctrine de Laënnec, établie aujourd'hui sur des bases inébranlables. De même, Ran-

1. Percival Pott, *Œuvres chirurgicales*, traduit de l'anglais par M. X..., docteur en médecine, t. III, publié en 1792.
2. Nélaton, *Recherches sur l'affection tuberculeuse des os*, thèse de doct., Paris, 1836.

vier[1] a cherché à faire revivre la doctrine de la carie, affection distincte de la tuberculose, et il en a donné comme caractère spécial la dégénérescence graisseuse des ostéoplastes; cette conception ne s'est pas vérifiée, et aujourd'hui la doctrine de Nélaton triomphe, appuyée sur la spécificité du bacille de Koch, et sur les preuves tirées de l'inoculabilité de la tuberculose établie par Villemin.

Ceci étant dit sur l'unité de la nature tuberculeuse du mal de Pott, quelles que soient d'ailleurs les formes extérieures sous lesquelles il se présente, occupons-nous exclusivement ici du côté clinique de la question.

Des trois signes qui constituent par leur association le complexus symptomatique auquel on donne le nom de mal de Pott, gibbosité, abcès, paraplégie, le premier seul nous occupera. Tout au plus dirons-nous quelques mots des difformités auxquelles peut donner naissance la paraplégie.

Étude clinique de la gibbosité pottique. — Les deux caractères classiques de la gibbosité pottique, c'est d'être à la fois angulaire et médiane. L'affaissement des corps vertébraux produit en arrière une courbure brusque de la ligne épineuse, et l'on voit, suivant les cas, une saillie anormale répondant à une ou plusieurs apophyses épineuses. Parfois même l'affaissement s'étendant à un très grand nombre de corps vertébraux, il se produit une inclinaison en masse de la partie supérieure de la colonne vertébrale sur son segment inférieur. Habituellement donc la gibbosité affecte une disposition angulaire plus ou moins nette, plus ou moins émoussée; habituellement aussi, elle existe dans le plan antéro-postérieur, et par là se différencie des déviations latérales décrites sous le nom de scolioses. Toutefois, il est à cette loi générale deux correctifs importants que nous devons immédiatement signaler. La gibbosité du mal de Pott peut, en effet, dans certains cas particuliers, affecter, soit la forme scoliotique, soit la forme cyphotique.

a. Forme scoliotique de la gibbosité pottique. — Tous les auteurs signalent chemin faisant la possibilité de rencontrer dans le mal de Pott des déviations latérales; mais, en général, on n'y insiste pas d'une manière suffisante. Ce sont surtout les chirurgiens orthopédistes américains, qui, dans ces dernières années,

1. Ranvier, Description et définition de l'ostéite, de la carie et des tubercules des os, *Archives de physiol.*, t. I, p. 69, 1868.

ont insisté sur ces déviations latérales du rachis au cours du mal de Pott. En 1889, le Dr Bartow[1] a publié dans les *Annals of Surgery* un mémoire où il s'attache à démontrer que le mal de Pott au début s'accompagne, dans l'immense majorité des cas, d'un certain degré de rotation de la colonne vertébrale, capable d'en imposer pour de la scoliose. Les nombreuses reproductions photographiques que l'auteur annexe à son travail ne laissent aucun doute sur le bien-fondé de l'opinion qu'il s'attache à défendre. Déjà, en 1888, le Dr Henry Taylor[2] (de New-York) communiquait à l'*American orthopedic Association* le fait d'une jeune fille de vingt-neuf ans, présentant deux petites saillies angulaires du rachis, l'une au niveau de la onzième vertèbre dorsale, l'autre au niveau des troisième et quatrième vertèbres lombaires. Dans ces deux points, il existait une brusque inclinaison de la colonne vertébrale vers la droite, de sorte que le rachis, dans son ensemble, au lieu d'être perpendiculaire au bassin, formait avec lui un angle de 70°. Mais s'il existait une inclinaison latérale de la colonne vertébrale, il y avait peu de rotation véritable. A propos de la communication de Taylor, Ketch (de New-York) rappelle que l'existence d'une déviation latérale n'est pas chose exceptionnelle



Fig. 6. — Gibbosité angulaire et médiane caractéristique du mal de Pott.

1. Bartow, The presence of spinal distorsion in the early stage of spondylitis and its value as a diagnostic sign, *Annals of Surgery*, 1889, p. 48.
2. Henry Taylor, A case of Pott's disease with an inusual Deformity, *American Orthopedic Association*, 1888, vol. I, 1889, p. 38.

dans le mal de Pott. D'après lui, pareille déviation s'observe surtout dans les altérations de la partie inférieure de la région dorsale, et dans celles de la région lombaire, et au début de la maladie.

Devant l'*American Orthopedic Association*, à deux reprises différentes, en 1890 et en 1891, Lovett (de Boston) insiste[1] sur l'importance des déviations latérales dans l'étude diagnostique du mal de Pott. Pour lui, la déviation latérale est la règle dans les cas de mal de Pott dorsal ou lombaire au début. Mais il diffère d'opinion avec Bartow, en ce que, suivant lui, il s'agit moins d'une rotation que d'un déjettement en masse du tronc sur le côté. Reginald Sayre appuie l'opinion de Lovett. Il rappelle un cas dans lequel la déviation ressemblait tellement à celle de la scoliose que, pendant un jour ou deux, il est resté dans le doute. En 1892, Ridlon (de Chicago)[2] publiait également un article sur le même sujet.

De notre côté, dès les premières années de notre observation à la polyclinique des Enfants-Assistés, nous avons été frappé de la fréquence des déviations latérales du rachis dans le cours du mal de Pott, et nous en avons fait l'objet d'un mémoire qui a paru, en 1892, dans la *Revue d'Orthopédie*[3]. Tout ce que nous avons observé depuis lors n'a fait que nous confirmer dans l'opinion relative à la fréquence de ces déviations.

Mais il faut établir une distinction importante entre les faits; dans les uns, en effet, la déviation latérale coïncide avec la gibbosité angulaire et médiane classique, tandis que, dans d'autres cas, la déviation latérale constitue, à elle seule, toute la difformité. Ces deux ordres de faits ont, évidemment, une importance clinique toute différente. Quand on a sous les yeux la gibbosité angulaire et médiane, caractéristique du mal de Pott, le diagnostic ne saurait être douteux, et la coïncidence d'une déviation latérale n'a qu'un intérêt accessoire. Au contraire, dans les cas où la déviation rachidienne latérale constitue à elle seule toute la difformité, on est exposé à confondre le mal de Pott avec une scoliose, et l'étude de ce symptôme prend par là même un bien plus grand intérêt.

Il est bien évident aussi que la pathogénie ne saurait être la

1. Robert Lovett, Lateral Deviation of the spine as a diagnostic symptom in Pott's disease, *American Orthoped. Association*, vol. III, 1890, p. 182, et vol. IV, 1891, p. 38.

2. Ridlon, Rotary lateral deformity of the spine in Pott's disease, *Medical Record*, 17 septembre 1892.

3. Kirmisson, Des déviations latérales du rachis dans le mal de Pott pouvant simuler la scoliose, *Revue d'Orthopédie*, novembre 1892, p. 440.

même dans tous les cas. En l'absence de toute gibbosité angulaire et médiane, la seule interprétation qu'on puisse admettre pour expliquer la déviation latérale, c'est la contracture musculaire. En voici, par exemple, un cas très net. Au mois de février 1898, je

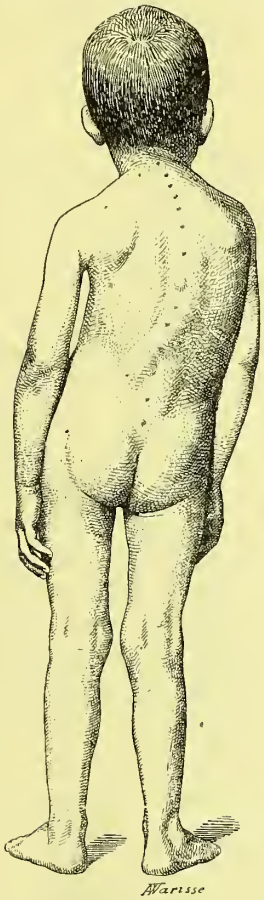

Fig. 7. — Mal de Pott dorsal à formo scoliotique.

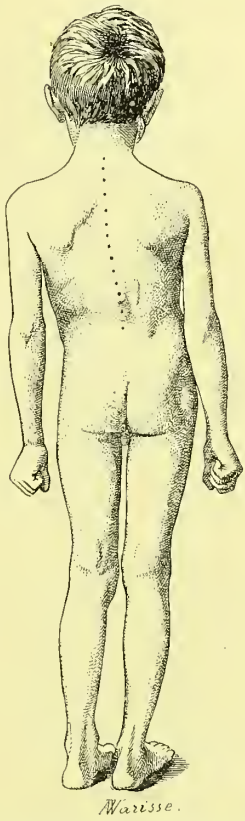

Fig. 8. — Mal do Pott lombaire avec courbure scoliotique à convexité gauche à la région dorsale.

voyais un jeune garcon de quatre ans et demi qui m'était présenté par son père pour une déviation de la colonne vertébrale datant d'un mois, déviation prise par plusieurs médecins pour une scoliose. En effet, le tronc en masse est incliné vers la gauche, et cet affaissement est si considérable qu'il est visible même, l'enfant étant debout, à travers les vêtements. Le petit malade étant déshabillé, on constate que la colonne vertébrale en masse forme ne

courbe à convexité tournée à droite, mais sur cette courbe unique on aperçoit une saillie plus marquée répondant à l'apophyse épineuse de la dixième vertèbre dorsale. La pression et la percussion en ce point sont douloureuses; il n'y a donc pas de doute; il s'agit ici manifestement d'un mal de Pott à forme scoliotique. D'ailleurs, le tronc étant incliné en avant, on n'aperçoit aucune voussure anormale des côtes, ce qui permet d'éliminer l'idée d'une scoliose véritable (fig. 7).

La contracture musculaire peut encore être incriminée dans la production de certaines déviations latérales qui accompagnent la gibbosité angulaire et médiane caractéristique du mal de Pott. En voici un fait relatif à un jeune garçon de huit ans; chez lui, il existe une gibbosité angulaire et médiane comprenant la dernière vertèbre dorsale, la première et la deuxième lombaire; mais à la gibbosité classique est surajoutée une scoliose à double courbure, à convexité dorsale supérieure gauche, à convexité lombaire droite, et le tronc entier est incliné à gauche. La contracture des muscles imprime au tronc une raideur toute particulière. Dans d'autres cas, l'inclinaison latérale, de même que la gibbosité antéro-postérieure, est purement et simplement la conséquence de l'usure des corps vertébraux qui a porté inégalement sur les deux moitiés latérales du rachis. La figure que je reproduis ici est relative à une jeune fille de seize ans et demi présentant une gibbosité angulaire et médiane très marquée avec inclinaison en masse de la colonne vertébrale vers la droite. Le déjettement du tronc est tel que l'espace costo-iliaque droit a disparu, et que les dernières côtes droites viennent appuyer sur la crête iliaque. Chez cette jeune fille, ce n'est pas la contracture musculaire qui maintient cette déviation en masse du tronc vers la droite; elle est due uniquement à l'affaissement des corps vertébraux (fig. 9).

On peut du reste aisément différencier l'une de l'autre ces deux variétés d'inclinaison latérale du rachis dans le mal de Pott. Celle qui est due à l'usure inégale des corps vertébraux reste en effet toujours la même, quelle que soit la position donnée au tronc. Au contraire, vient-on à faire étendre le petit malade, toute trace de déviation latérale tenant à la contracture des muscles disparaît rapidement, et l'existence même de ces contractures est un argument puissant en faveur du traitement par le repos dans le décubitus horizontal. C'est surtout chez les jeunes enfants, êtres essentiellement nerveux et contracturables, que se voient ces

déviations latérales du rachis par contracture réflexe dans le cours du mal de Pott. L'expérience m'a montré qu'elles sont souvent en rapport avec la présence d'abcès par congestion. Aussi quand je rencontre ces contractures, je cherche avec plus de soin encore, si possible, et plus d'insistance, à déceler, par la palpation profonde de l'abdomen, l'existence d'abcès.

b. Forme cyphotique de la gibbosité pottique. — Si la maladie, au lieu d'être limitée à une seule vertèbre,

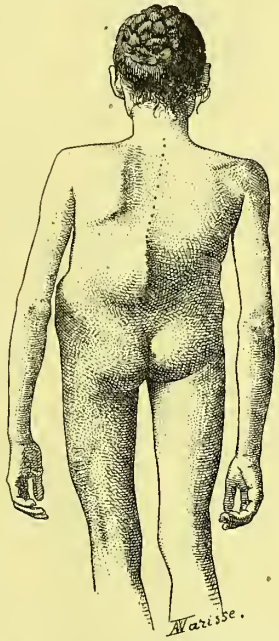

Fig. 9. — Mal de Pott lombaire avec inclinaison en masse du tronc vers la droite.

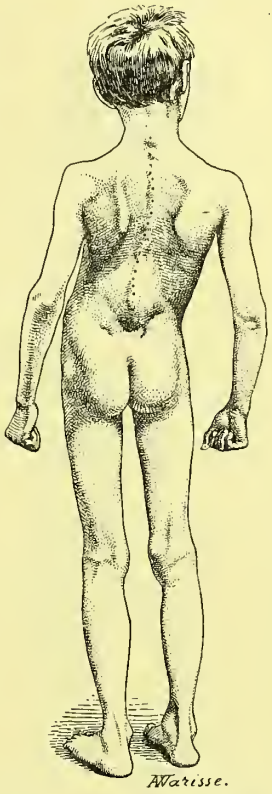

Fig. 10. — Mal de Pott lombaire avec courbure scoliotique à convexité droite à la région dorsale.

s'étend à un nombre plus ou moins considérable de corps vertébraux, la déformation n'est plus angulaire et médiane, mais elle affecte la forme d'une courbure cyphotique de rayon plus ou moins étendu. Nous en donnons un exemple relatif à un jeune homme de quinze ans chez lequel la gibbosité commence à partir de la huitième vertèbre dorsale et forme une courbe régulière qui s'étend à toute la hauteur de la région lombaire. Toutefois, sur cette courbure unique se voient des saillies isolées répondant aux diverses apophyses épineuses ; la raideur du

rachis, les autres difformités concomitantes du thorax ne laissent aucun doute sur la nature exacte de la maladie. Aussi n'est-ce pas sur cette forme cyphotique du mal de Pott que je me propose d'insister. Mais il en est une autre qui, par sa disposition, rappelle absolument ce que l'on observe dans la cyphose

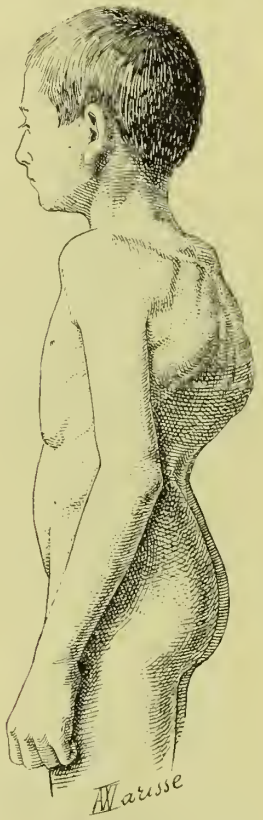

Fig. 11. — Mal de Pott à forme cyphotique, mais avec petites saillies surajoutées répondant aux apophyses épineuses.

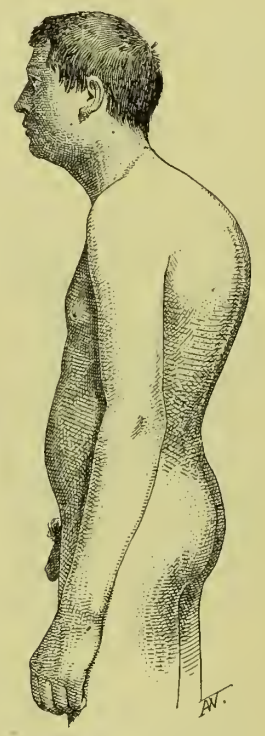

Fig. 12. — Mal de Pott dorsal à forme cyphotique.

dorsale des adolescents. C'est bien, comme dans cette dernière affection, une courbure parfaitement régulière du rachis, sans rien qui rappelle la gibbosité angulaire et médiane. Aussi la confusion est-elle facile. Un jeune homme de quinze ans et demi nous était présenté, au commencement de décembre 1897, comme atteint d'une cyphose volumineuse, et telle paraissait bien être à première vue la nature de la maladie. Mais, en l'examinant, on

était vite obligé d'abandonner ce diagnostic. Ce garçon n'a jamais fait de maladie sérieuse; depuis l'âge de onze ans, il a travaillé dans une usine; mais depuis cinq mois, il a dû cesser son travail; à cette époque en effet, il a été pris de douleurs dans la région lombaire; il souffre dans les jambes, et, en particulier, dans la jambe gauche. Depuis trois mois, en outre, ce jeune homme ressent des douleurs dans le membre supérieur droit; la main de ce côté serre beaucoup moins vigoureusement les objets que celle du côté gauche. Il accuse également, depuis le début de sa maladie, c'est-à-dire depuis cinq mois, de la fréquence des mictions; il urine toutes les demi-heures pendant la journée; les mictions sont moins fréquentes pendant la nuit. Depuis le même temps, il a commencé à se voûter, et présente actuellement une cyphose très marquée de toute la région dorsale. Comme on peut s'en convaincre en jetant les yeux sur la figure ci-jointe (fig. 12), toute trace de la gibbosité angulaire et médiane, caractéristique du mal de Pott, fait ici absolument défaut. Il semble qu'il s'agisse d'une cyphose pure et simple. Mais, le malade étant étendu, on constate aisément une douleur marquée, à la pression et à la percussion, au niveau des deuxième, troisième, quatrième et cinquième vertèbres dorsales. Ce signe, rapproché des symptômes du côté des membres et de la vessie, ne laisse aucun doute sur l'existence d'un mal de Pott. Le malade admis dans mon service, je lui ai appliqué dans une suspension modérée au moyen de l'appareil de Sayre, un corset plâtré remontant jusqu'à la région cervicale, et l'ai soumis au repos au lit. Sous cette influence, les troubles de la miction, les douleurs et l'affaiblissement des membres se sont vite dissipés; le malade a accusé un bien-être considérable, en un mot il s'est produit une véritable transformation dans son état.

De la difformité suivant la région occupée par le mal de Pott. — La difformité dans le mal vertébral dépend bien évidemment, dans une très grande mesure, de la direction bonne ou mauvaise imprimée au traitement. Mais, à côté de cette circonstance, il faut tenir compte également de l'étendue des lésions. Il arrive parfois qu'en dépit du traitement le plus rationnel et le mieux suivi, on voit la gibbosité faire chaque jour des progrès. La cause en est dans l'étendue du mal à un très grand nombre de corps vertébraux. Ceux-ci étant détruits, on voit se produire un affaissement énorme du rachis, avec inclinaison marquée de la partie supérieure de la colonne vertébrale sur le segment sous-jacent aux lésions.

Mais ni le mode de traitement, ni l'étendue plus ou moins grande des lésions ne saurait à elle seule nous rendre compte des différences si grandes observées suivant les cas dans l'importance des déformations. Il faut encore faire intervenir la notion même du siège occupé par le mal de Pott. Suivant qu'il atteint telle ou telle région du rachis, le mal vertébral tend en effet à produire des déformations plus ou moins considérables.

Nous pouvons nous représenter la colonne vertébrale comme une longue tige flexible, fixée à son extrémité inférieure par son articulation avec le bassin, libre à son extrémité supérieure, et d'autant plus mince qu'on se rapproche de son extrémité libre. Sans doute cette colonne ainsi disposée supporte par ses parties inférieures le poids de toute la moitié supérieure du corps; mais le volume des corps vertébraux à ce niveau et la fixité du rachis lui permettent de résister avec avantage aux causes de déformation; aussi le mal de Pott ne détermine-t-il souvent que des difformités peu prononcées à la région lombaire. Plus l'on se rapproche de l'extrémité supérieure du rachis, plus l'influence de la pesanteur est petite; mais ici, le faible volume des corps vertébraux d'une part, de l'autre la flexibilité de la tige rachidienne font qu'elle présente souvent des difformités extrêmement prononcées.

A. *Région lombaire.* — A la région lombaire, le mal de Pott, convenablement traité peut ne donner que des difformités insignifiantes. Le malade étant habillé, toute trace de la déformation est insaisissable; c'est seulement quand on l'examine à nu qu'on reconnaît l'existence d'une petite gibbosité angulaire et médiane sur le trajet des apophyses épineuses. Mais ce qui frappe, même dans les cas de déformations les plus légères, c'est la raideur du rachis; il semble que le tronc se meuve d'une seule pièce. Le malade se présente à nous, le cou tendu en avant, les épaules effacées, le ventre saillant, avec une inclinaison légère de la partie supérieure du rachis sur la partie inférieure. Souvent il se fait que la déformation soit plus prononcée, et qu'elle s'étende à plusieurs vertèbres; enfin l'on arrive par des degrés insensibles aux déformations les plus accentuées, caractérisées par le nombre et le volume des apophyses épineuses saillantes. Dans ces cas, les apophyses articulaires dessinent parfois aussi une saillie apparente au-dessous des téguments. Enfin, c'est parfois encore dans ces mêmes cas que l'on voit se joindre à l'affaissement des corps vertébraux dans le sens antéro-postérieur, l'affaissement dans le sens

latéral; d'où les apparences de la scoliose surajoutée, l'augmentation de volume d'une des moitiés du thorax du fait de la torsion, le déjettement en masse du tronc sur l'un des côtés, l'inégalité de hauteur des épaules. Bien que cette déformation scoliotique surajoutée puisse se rencontrer au niveau de la région dorsale, elle est particulièrement fréquente à la région lombaire.

Il est une déformation spéciale, c'est celle qui résulte du mal de Pott portant sur la dernière vertèbre lombaire; dans ce cas, par suite de l'effondrement de cette vertèbre, il y a pénétration de la partie inférieure du rachis dans le bassin, et, par suite, rétrécissement du diamètre antéro-postérieur. Cette disposition, décrite sous le nom de spondylolisthésis, est très importante à connaître pour les accoucheurs. Nous en donnons ici un exemple que nous avons eu l'occasion de recueillir, en 1896, aux Enfants-Assistés, et que nous avons fait publier par notre interne, M. Pétron[1].

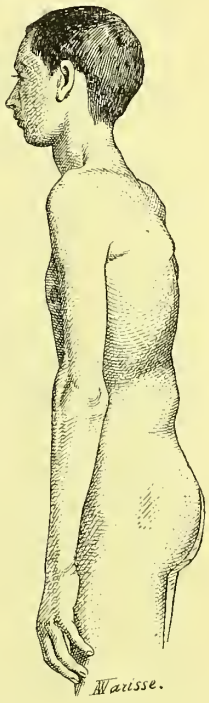

Fig. 13. — Mal de Pott lombaire, gibbosité peu prononcée.

Il s'agit d'un garçon de dix-huit ans, robuste, livré de bonne heure aux travaux des champs. Comme il est enfant assisté, ses antécédents héréditaires nous sont inconnus; lui-même ne se souvient pas avoir été malade avant le mois d'octobre 1895.

A cette époque, sans cause appréciable, surviennent des douleurs, sous forme de crises, ressemblant à de la névralgie sciatique double. Leur persistance et leur intensité empêchent tout travail pendant quelque temps. Le diagnostic du médecin a été « compression de la moelle »; ce n'est que six mois plus tard que nous voyons le malade.

A son arrivée aux Enfants-Assistés, les douleurs ont complètement disparu; il n'existe rien d'anormal du côté des membres inférieurs; pas de paralysie motrice, pas d'atrophie, aucun trouble de la sensibilité, les réflexes sont normaux. Le seul trouble de la nutrition consiste en une légère cyanose des pieds après une station prolongée. Le malade étant debout, on constate une lordose dorso-

1. *Revue d'Orthopédie*, 1897, p. 125.

lombaire très prononcée, et un élargissement considérable du contour supérieur du bassin, avec proéminence des crêtes iliaques et du sacrum. L'attitude est celle d'une double luxation congénitale de la hanche.

L'ensellure a eu pour conséquence une énorme projection du

Fig. 14. — Spondylolisthésis consécutif à un mal de Pott de la dernière vertèbre lombaire, malade vu de dos.

Fig. 15. — Spondylolithésis consécutif à un mal de Pott de la dernière vertèbre lombaire, malade vu par devant.

tronc en avant. En même temps que ce déplacement dans le sens antéro-postérieur, il s'est produit un tassement latéral tel que l'épine iliaque antérieure et supérieure gauche est abaissée de 14 millimètres environ par rapport à la droite. Il en résulte une asymétrie des deux flancs ; le gauche est rempli, le droit est excavé ; l'épaule droite tend à se placer sur un plan inférieur à la gauche.

Le thorax paraît enfoncé dans le bassin ; la dernière côte arrive presque au contact de la crête iliaque. Cet enfoncement détermine

une plicature transversale qui s'étend d'un côté à l'autre de la paroi abdominale, en passant à la hauteur de l'ombilic. L'appendice xyphoïde est à 24 centimètres au-dessus du pubis, tandis que cette distance prise sur un sujet normal du même âge est de 33 centimètres. L'écartement des deux épines iliaques antéro-supérieures mesure 29 centimètres, tandis qu'on trouve, par comparaison, sur un autre sujet, 23 centimètres. Le diamètre

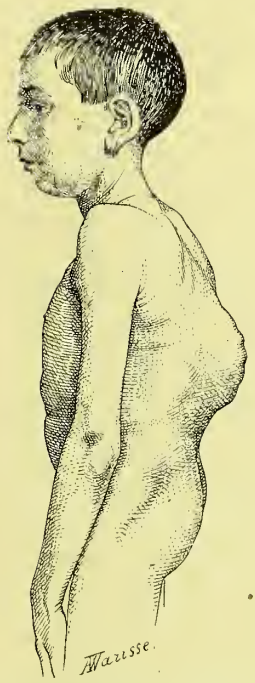

Fig. 16. — Mal de Pott dorsal inférieur, gibbosité énorme.

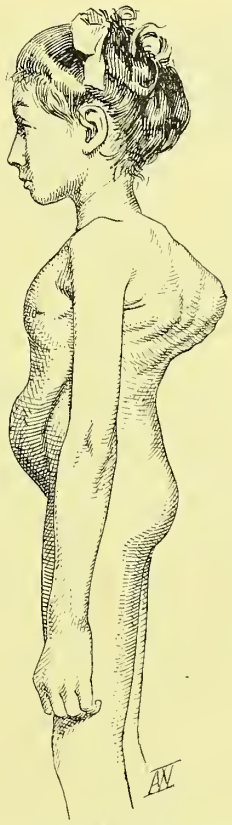

Fig. 17. — Mal de Pott dorsal; déformation globuleuse du thorax.

sacro-pubien mesuré au compas d'épaisseur est exagéré à peu près dans les mêmes proportions. Le malade a la démarche vacillante, en canard, propre à la double luxation congénitale de la hanche. Mais, chez lui, le diamètre bi-iliaque dépasse de beaucoup le diamètre bi-trochantérien, contrairement à ce qu'on observe dans la luxation congénitale.

B. *Région dorsale.* — A la région dorsale, le mal de Pott détermine en général des déformations beaucoup plus marquées qu'à la

région lombaire; c'est là qu'on trouve des gibbosités considérables auxquelles la présence des côtes donne encore un plus grand volume. Sont-ce les vertèbres dorsales moyennes qui sont le siège de la déformation, parfois la courbure normale des côtes se redresse, et le thorax prend la forme globuleuse (fig. 17). Lorsque le mal occupe les premières vertèbres dorsales, la gibbosité est moins considérable que s'il siège à la région dorsale moyenne ou à la région dorso-lombaire; elle affecte alors une forme angulaire; l'obliquité normale des côtes s'exagère, l'extrémité inférieure du sternum est propulsée en avant, et on a une double gibbosité; une postérieure et supérieure répondant aux apophyses épineuses, l'autre antérieure et inférieure constituée par le sternum et les cartilages costaux, c'est en un mot le type du polichinelle.

Fig. 18. — Mal de Pott dorsal supérieur avec projection du sternum en avant.

C. *Région cervicale.* — Plus on s'approche des régions supérieures de la colonne vertébrale, avons-nous dit, et plus les difformités deviennent considérables. Aussi trouvons-nous, à la région cervicale, des déformations énormes; parfois la tête est projetée en avant en totalité; elle s'incline au point que le menton vient se mettre en contact avec le sternum. Mais ce ne sont pas seulement les mouvements de flexion et d'extension qui caractérisent la portion cervicale du rachis; elle possède encore des mouvements d'inclinaison latérale et des mouvements de rotation. Aussi voyons-nous souvent, dans le mal de Pott cervical, l'inclinaison de la tête sur l'un des côtés du cou parfois associée à un mouvement de rotation; il en résulte des déformations qui peuvent en imposer pour un torticolis musculaire (fig. 21 et 22).

Déformations secondaires. — Les déformations du mal de Pott que nous venons d'indiquer se compliquent encore de déformations

secondaires; au-dessus ou au-dessous de la déformation primitive, il se produit en effet des courbures de compensation. La difformité du mal de Pott ayant sa convexité dirigée en arrière, les courbures de compensation se font en sens inverse, c'est-à-dire qu'elles

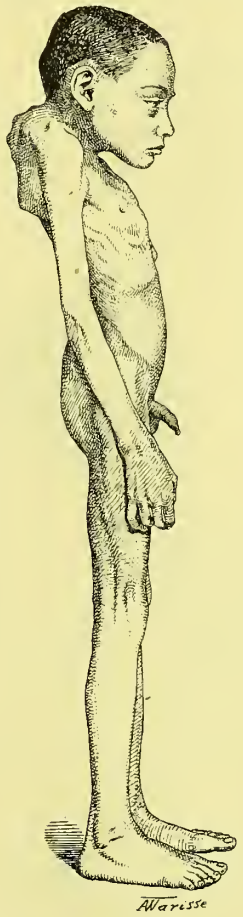

Fig. 19. — Mal de Pott de la région cervicale inférieure. Projection de la tête en avant.

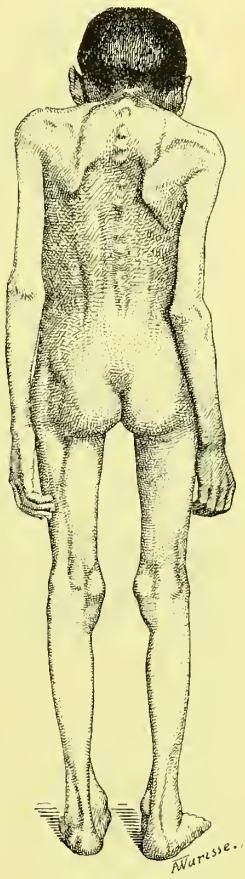

Fig. 20. — Même malade vu de dos; lordose de compensation.

affectent la forme d'une courbe à convexité antérieure; dans le mal de Pott lombaire, on voit se former une lordose qui occupe la région dorsale. Inversement, quand le mal siège à la région dorsale, c'est le segment lombaire de la colonne vertébrale qui présente une courbure lordotique. Cette même courbe, extrêmement marquée, se retrouve, comme on peut en juger d'après les figures

que nous reproduisons ici, lorsque le mal siège à la région cervico-dorsale.

Mal de Pott à double foyer. — Nous devons noter également les cas assez rares dans lesquels le mal de Pott présente un double foyer. Sur 430 cas de maux de Pott observés à la policlinique des Enfants-Assistés pendant huit ans, nous ne comptons que 7 cas de maux de Pott à double foyer; ici, la difformité est double, occupant à la fois la région dorsale et la région lombaire, par exemple, ou bien encore à la fois les régions dorsales supérieure et inférieure.

Fig. 21. — Mal de Pott cervical avec inclinaison permanente de la tête sur l'épaule droite.

Fig. 22. — Même malade que la précédente. Gibbosité angulaire et médiane; projection des omoplates.

La difformité propre au mal vertébral se complique des difformités concomitantes. Déjà nous avons noté celles qui portent sur le sternum et les côtes. Dans le mal dorsal, l'affaissement du rachis fait paraître les membres supérieurs d'une longueur exagérée. Enfin, l'aspect grêle des membres inférieurs, le peu de développement et la maigreur du malade contribuent à exagérer la déformation.

La présence de complications paraplégiques vient encore rendre plus misérable la position du sujet. Lorsqu'à la paralysie flasque du début a fait suite la rétraction permanente des muscles, les malades, incapables de se servir de leurs membres inférieurs, se trouvent réduits à l'état de culs-de-jatte, et ne peuvent plus se

déplacer qu'en glissant sur les tubérosités de l'ischion et en prenant point d'appui sur les membres supérieurs. Nous en donnons ici deux exemples que nous avons pu recueillir sur deux petites malades de notre service des Enfants-Assistés. Chez l'une d'elles, enfant de neuf ans, les deux cuisses sont maintenues fléchies d'une manière permanente sur le bassin, les jambes fléchies sur les cuisses. La rétraction des adducteurs est telle qu'il est impossible d'écarter l'un de l'autre les deux genoux ; ils arrivent même à s'entrecroiser sur la ligne médiane, le genou droit étant placé d'une manière permanente au-devant du genou gauche ; les deux jambes regardent directement en dehors, dans une direction perpendiculaire à celle du tronc ; les pieds reposent par leur bord interne sur le plan du lit.

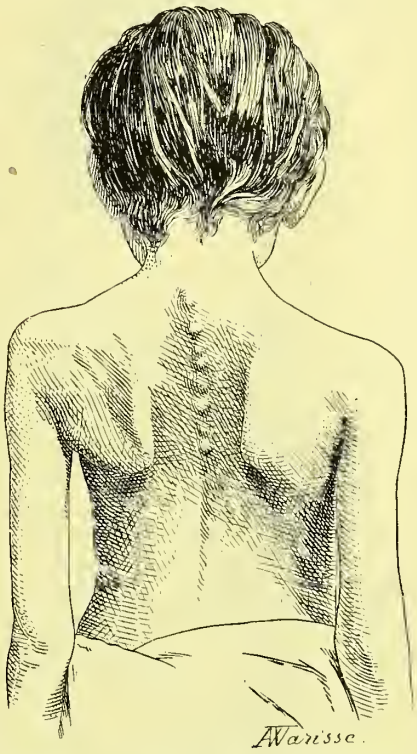

Fig. 23. — Mal de Pott cervico-dorsal ; lordose de compensation à la région dorso-lombaire.

Chez la seconde de ces petites malades, âgée de onze ans, la difformité est analogue, mais avec certaines différences. Ici, il n'y a plus rétraction des adducteurs ; les deux cuisses sont parallèles et légèrement écartées l'une de l'autre. Ce qui domine, c'est la flexion à angle droit de la jambe sur la cuisse ; au lieu d'être dirigées en dehors, les jambes sont, au contraire, tournées en dedans, la gauche reposant sur le genou droit ; il existe en outre un double pied bot varus équin extrêmement prononcé. J'ai pu, chez cette dernière malade, en pratiquant la section à ciel ouvert des tendons du creux poplité, lui permettre de se tenir debout et de marcher à l'aide de béquilles. Chez ces deux enfants, l'affaissement du tronc donne aux membres supérieurs une longueur en apparence trop considérable, et rend leur attitude comparable à celle des anthropoïdes (fig. 26 et 27).

Diagnostic. — Les signes principaux sur lesquels peut se fonder le diagnostic du mal de Pott au début sont la raideur du tronc, l'attitude spéciale prise par le malade et la douleur.

Déjà nous avons insisté sur ce fait que le malade fait entrer en jeu la contracture musculaire pour immobiliser le rachis malade ; il semble alors se mouvoir tout d'une

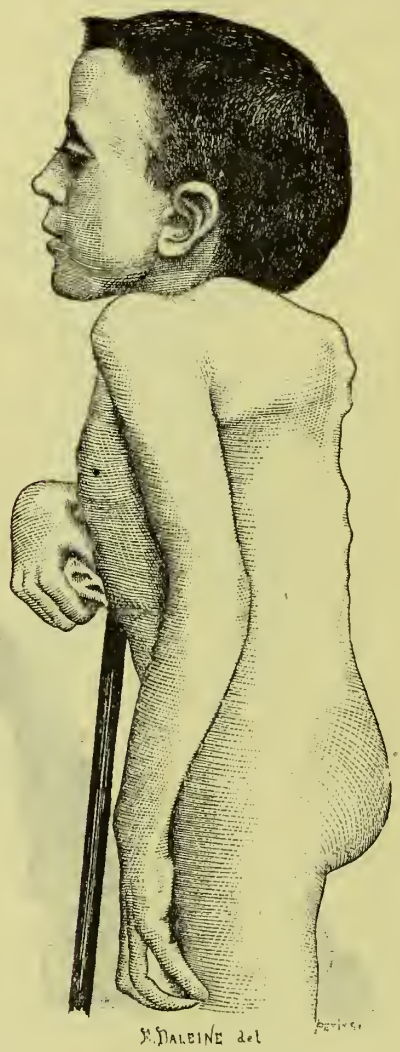

Fig. 24. — Mal de Pott à double foyer.

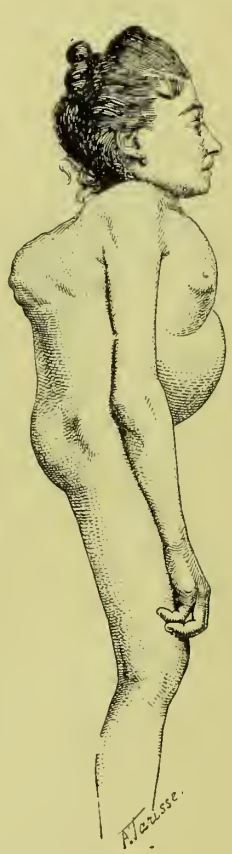

Fig. 25. — Mal do Pott dorsal; déformation globuleuse du thorax.

pièce. Rien qu'en le voyant avancer le tronc immobile, les épaules rejetées en arrière, la tête fixe, le chirurgien exercé soupçonne l'existence d'un mal de Pott. L'attitude du tronc est tantôt celle de la lordose exagérée, tantôt, au contraire, la flexion perma-

nente du corps en avant. Cette flexion peut être telle que le malade n'arrive à se tenir debout qu'en prenant point d'appui avec ses mains sur la face antérieure des cuisses, ou sur quelque objet voisin. La raideur du tronc s'accuse quand on engage l'enfant à se baisser pour ramasser à terre un objet; on le voit alors s'accroupir, en fléchissant lentement les jambes sur les cuisses, les cuisses sur le bassin. Pendant ce temps, la colonne vertébrale reste droite

Fig. 26. — Mal de Pott avec paraplégie et rétraction musculaire des cuisses

et immobile; souvent même le petit malade prend point d'appui avec la main gauche sur la face antérieure de la cuisse correspondante, tandis que, de la main droite, il ramasse l'objet qu'on lui a désigné. Une autre manière de mettre en évidence la raideur du rachis, c'est de faire coucher le malade à plat ventre sur une table; le chirurgien saisit alors à pleines mains les membres inférieurs et les soulève, cherchant à produire, au niveau de la région dorsale inférieure et de la région lombaire, un mouvement de flexion qui se traduit par une lordose exagérée. Si, au contraire, la contracture musculaire immobilise le rachis, comme il arrive au début du mal de Pott, on voit la région dorso-lombaire rester

absolument fixe et se soulever tout d'une pièce en même temps que les membres inférieurs (fig. 28, 29 et 30).

Un autre symptôme du début, c'est la douleur. Celle-ci peut, du reste, être envisagée à un double point de vue, soit comme douleur spontanée et à distance, soit comme douleur provoquée par l'exploration directe du rachis. La douleur spontanée et à distance peut affecter les allures les plus dissemblables et expose aux erreurs

Fig. 27. — Mal de Pott avec paraplégie et rétraction musculaire des membres inférieurs.

Fig. 28. — Mal de Pott, attitude du malade ramassant à terre un objet; montrant la raideur du rachis (fig. empruntée à Whitman).

de diagnostic en apparence les plus singulières. S'irradiant dans l'un des membres inférieurs, elle peut faire croire à l'existence d'une coxalgie au début; rayonnant au niveau du bas-ventre, elle peut être mise sur le compte d'une affection profonde de l'abdomen ou d'une hernie. J'ai vu, il y a quelques années, une petite fille atteinte d'un mal de Pott dorsal supérieur, qui, pendant longtemps, n'avait accusé d'autre symptôme qu'une douleur persistante au niveau de l'ombilic. Elle avait été conduite à plusieurs reprises chez un chirurgien qui, examinant uniquement l'ombilic et n'y trouvant pas trace de hernie, n'avait pu se rendre compte de

l'origine de cette douleur. Au moment où j'examinai l'enfant,

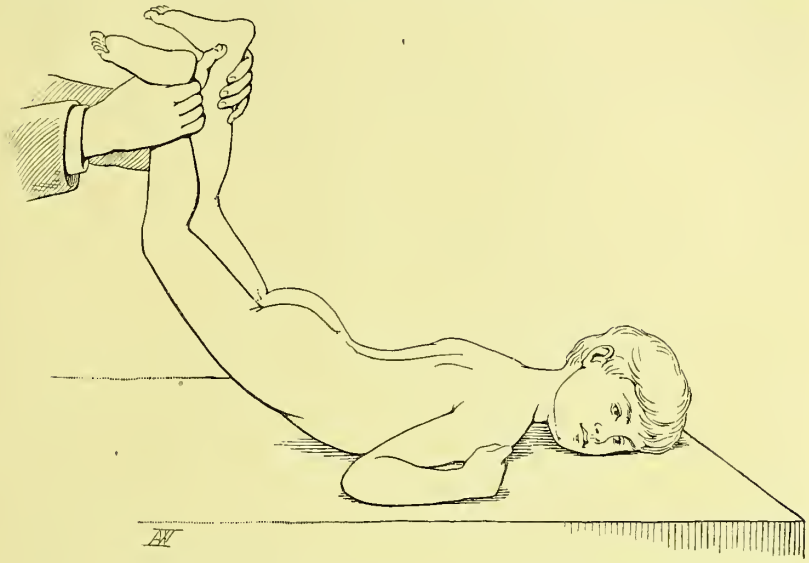

Fig. 29. — Incurvation du tronc à concavité postérieure décélant la souplesse du rachis sur un sujet normal quand on soulève les membres postérieurs (Hoffa).

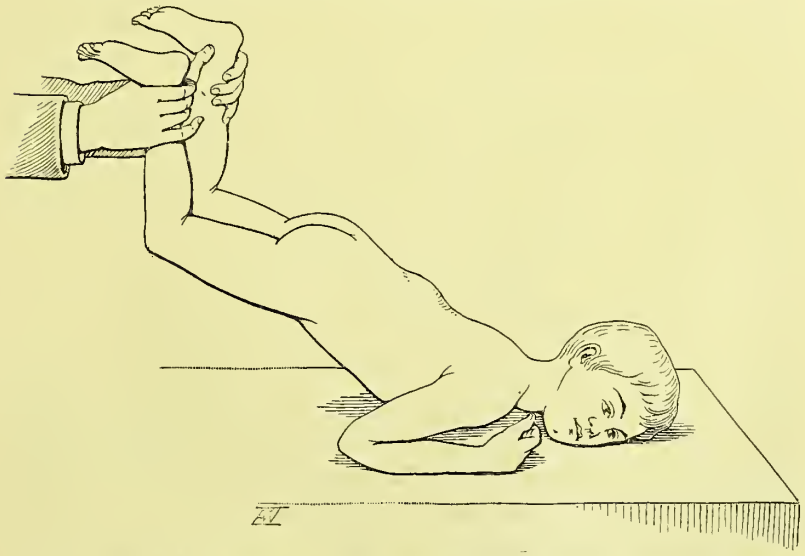

Fig. 30. — Fixité et raideur du rachis chez un malade atteint de gibbosité pottique quand on soulève les membres postérieurs (Hoffa).

l'existence d'une petite gibbosité, au niveau de la région dorsale supérieure, rendait évident le diagnostic. Souvent la douleur est

rapportée à l'épigastre et mise sur le compte d'une affection de l'estomac. Siégeant plus haut sur le trajet des nerfs intercostaux, elle peut être considérée comme symptomatique d'une affection thoracique ou même d'une affection du membre supérieur. Il y a quelques années, je voyais entrer dans mon cabinet un jeune homme d'une vingtaine d'années, fort et vigoureux, accompagné de son père, également très robuste. Tous deux me déclarèrent qu'ils venaient me consulter au sujet d'une maladie de l'épaule droite survenue chez le jeune homme depuis quelques mois, à la suite d'un traumatisme. Le malade étant débarrassé de ses vêtements, je me mis en devoir d'examiner l'épaule incriminée; je passai successivement en revue l'articulation scapulo-humérale elle-même, l'omoplate, la clavicule, l'extrémité supérieure de l'humérus sans rien trouver. J'étais fort perplexe, ne comprenant rien à l'origine des douleurs accusées par le malade; aussi priai-je ce jeune homme de bien préciser le siège de ses douleurs. Il me désigna le trajet du deuxième nerf intercostal; je trouvai un point douloureux à la pression sur le bord antérieur de la cavité axillaire, un second à quelque distance en dehors de l'apophyse épineuse de la deuxième vertèbre dorsale. Cette apophyse épineuse elle-même était douloureuse à la pression et augmentée de volume. Il s'agissait d'un mal de Pott dorsal supérieur; je soumis le malade à l'immobilisation, puis je lui fis faire un corset en cuir moulé; les douleurs ont rapidement disparu et la gibbosité ne s'est pas accentuée.

Quant à la douleur provoquée par l'exploration directe du rachis, il ne faut pas trop y compter pour faire le diagnostic. Dans bon nombre de cas, elle fait complètement défaut, et il n'est pas rare de voir des malades porteurs de gibbosités volumineuses, qui n'ont jamais accusé la moindre souffrance. La manière même de rechercher cette sensibilité doit être bien précisée; on exercera avec la pulpe du doigt une pression limitée et méthodique sur chacune des apophyses épineuses; et parfois la pression déterminera une sensibilité très nette, toujours rapportée par le malade au même point; mais il est une autre manière d'interroger la sensibilité du rachis : c'est la percussion. Il ne faut pas oublier en effet que, dans le mal de Pott, la lésion est profonde; elle porte sur les corps vertébraux; il peut se faire que, dans les cas même où la pression ne détermine aucune douleur, la percussion la réveille. Quoi qu'il en soit, que l'on ait recours à la pression directe ou à la percussion, la douleur n'est habituellement pas très considérable. Dans les cas où la

sensibilité est extrême, lorsqu'elle se réveille au moindre attouchement de la peau plutôt que sous l'effet d'une pression profonde, lorsque le malade sursaute et fait de violents mouvements pour échapper à la pression du doigt, on peut être certain que l'on n'a pas affaire au mal de Pott, mais bien à une névrose, à la névralgie spinale de Brodie. C'est chez des jeunes filles surtout que l'on rencontre cette dernière affection, et il n'est pas très rare de voir des erreurs de diagnostic commises entre elle et le mal de Pott. Pour ma part, j'ai vu plusieurs fois des faits de cette nature; j'en rapporterai ici deux seulement qui sont bien présents à mon esprit. J'ai vu une jeune fille qui, pendant de longs mois, avait été soumise à l'immobilisation, d'abord au moyen de la gouttière de Bonnet, puis à l'aide d'un corset plâtré. Au moindre attouchement que je fis pour vérifier l'état du rachis, cette malade fit un bond en l'air; à chaque épreuve nouvelle, le résultat fut le même. Dès lors, je rejetai toute idée de mal de Pott, et conseillai de laisser de côté les appareils; j'ai su depuis lors que cette jeune fille avait complètement guéri. Il y a quelques années j'étais consulté par les parents d'une jeune fille qui, depuis longtemps déjà, accusait de violentes douleurs dans la région des reins. Le médecin traitant était fort perplexe, penchant cependant en faveur de l'idée de mal de Pott. L'examen de cette jenne fille me démontra, comme dans le cas précédent, une sensibilité extrême du rachis au moindre attouchement, et une extrême mobilité; dès lors j'affirmai qu'il s'agissait d'une névralgie spinale, et je conseillai l'exercice, les bains froids et la natation, la malade habitant au bord de la mer. Mais au moment même où je formulais ce traitement, le père m'exhiba une consultation d'un de mes collègues affirmant l'existence d'un mal de Pott et conseillant l'emploi de la gouttière de Bonnet. Malgré cette contradiction, sûr du résultat fourni par l'examen, je maintins énergiquement mon diagnostic et mes prescriptions. Quelques mois après, les parents de cette jeune fille venaient me remercier et m'apprendre sa complète guérison.

Lorsque le mal de Pott donne naissance à des incurvations latérales du rachis, il en peut résulter, comme nous l'avons déjà dit, des erreurs de diagnostic avec la scoliose. De nombreux cas de cette nature ont été rapportés; j'en citerai un qui s'est passé dans mon service même aux Enfants-Assistés. Il y a quelques années, au moment où je reprenais mon service, après la période des vacances, je fus frappé de voir à la salle de traitement orthopé-

dique une jeune fille, d'une quinzaine d'années, présentant une déviation latérale du rachis au niveau de la région lombaire. Je demandai quelle était cette malade; il me fut répondu que c'était une jeune fille nouvellement mise en traitement pour une scoliose lombaire; l'inclinaison latérale du tronc, la raideur particulière du rachis attirèrent tout spécialement mon attention. Je fis allonger cette malade sur une table, et la palpation me montra, dans la fosse iliaque gauche, la présence d'un abcès volumineux. Ni la jeune fille, ni sa mère qui l'accompagnait, n'avaient la moindre idée de l'existence d'une aussi grave lésion; jamais il n'y avait eu la moindre douleur.

La déformation vertébrale dans le mal de Pott peut affecter la forme cyphotique; aussi est-ce parfois une chose fort difficile chez les jeunes enfants que de faire le diagnostic entre le mal vertébral et la cyphose rachitique de la région dorso-lombaire. Sans doute on a pour se guider les autres déformations rachitiques du squelette; mais ce n'est pas là un élément de jugement suffisant; car un même enfant peut être atteint à la fois de rachitisme et de mal de Pott. Sans doute aussi, dira-t-on, on devra rechercher la mobilité ou la fixité du segment du rachis incriminé, en soulevant les membres inférieurs par le procédé que nous avons précédemment signalé. Mais chez les très jeunes enfants, de deux à trois ans, par exemple, cette manœuvre ne donne pas toujours des résultats positifs. En effet, les enfants crient, font des efforts, ils se raidissent et immobilisent leur colonne vertébrale, et il est bien difficile de dire quelle part revient à la douleur dans cet ensemble symptomatique. Souvent il est nécessaire de suspendre son jugement, et de revenir à des examens ultérieurs, qui permettront de se renseigner d'une manière plus exacte sur l'état de mobilité ou de fixité du rachis, et de reconnaître parfois une ou plusieurs éminences répondant aux apophyses épineuses sur la courbe uniforme que représente le segment malade du rachis.

En général, la notion d'un traumatisme grave permet d'établir le diagnostic entre le mal de Pott et les déformations consécutives aux fractures de la colonne vertébrale. Mais à côté de ces faits, il en est d'autres dans lesquels le traumatisme est passé presque inaperçu et où la difformité survenant peu à peu, longtemps après, on n'établit pas entre les deux phénomènes une relation exacte. Il s'agit habituellement de malades qui ont fait une chute ou un effort violent, ayant déterminé du côté du rachis des douleurs plus ou

moins vives. Ils sont regardés comme atteints d'entorse, ou même de simples contusions, et gardent le lit pendant quelques jours seulement, au bout desquels ils reprennent leur genre de vie et leurs occupations habituelles. Or, dans les mois qui suivent, ces malades, qui avaient été considérés comme guéris, commencent à accuser des douleurs du côté du rachis et sur le trajet des nerfs intercostaux, et l'on voit se développer chez eux une gibbosité qui peut prendre, à la longue, des dimensions considérables. L'attention a été appelée une première fois sur ces faits par Kümmell en 1891, et il y est revenu en 1894[1]. D'après lui, la lésion occupe le plus souvent la région dorsale; de là, l'existence de douleurs sur le trajet des nerfs intercostaux.

De son côté, Verneuil[2] signalait, en 1892, à l'Académie de Médecine, des faits semblables. L'observation qui avait été le point de départ du travail de Verneuil est relative à un pasteur, homme de quarante-neuf ans, ayant toujours joui d'une excellente santé, lorsqu'en février 1891 il glissa sur la glace, et fit un violent effort pour se retenir. Il ressentit immédiatement une douleur vive à la région lombaire, et dut garder le repos au lit pendant trois jours; à quinze jours de là, ayant donné un violent coup de pioche pour casser la glace, il ressentit une nouvelle douleur dans le même point; quatre mois plus tard, la douleur se renouvelait à propos d'un nouvel effort. En août 1891, le malade fut soigné pendant quinze jours pour une pleurésie sèche; et c'est un mois plus tard que débutèrent les douleurs en ceinture qui furent considérées comme de nature rhumatismale et pour lesquelles le malade fut envoyé à Aix-les-Bains, où M. Verneuil eut occasion de l'examiner.

A ce moment (12 juillet 1892) il existait une saillie angulaire au niveau de l'apophyse épineuse de la neuvième vertèbre dorsale, avec douleurs à la pression sur le trajet des nerfs intercostaux correspondants et raideur du rachis au point traumatisé. Il est probable que, chez ce malade, il y a eu, au moment du violent effort qu'il a fait pour prévenir une chute, fracture du rachis par cause musculaire, fracture passée inaperçue. Le malade n'a gardé le repos au lit que pendant trois jours, et, plus tard, sous l'influence

1. Kümmell, *LXIVe Congrès des naturalistes et des médecins allemands de Halle*, 1891, et *Congrès de Hambourg*, 1894.

2. Verneuil, Fracture de la colonne vertébrale par cause musculaire, longtemps méconnue et révélée par l'apparition de douleurs névralgiques en ceinture et d'une gibbosité tardive, *Bull. de l'Acad. de Médecine*, 27 septembre 1892.

de la station et à propos de nouveaux efforts, le tassement de la colonne vertébrale s'est accentué et la gibbosité est apparue.

A propos de cette observation, M. Verneuil en rapporte une seconde qu'il a pu recueillir dans son service à la Pitié, et qui est également bien démonstrative. Il s'agit d'un garçon de seize à dix-sept ans, qui avait fait une chute sur le dos suivie de douleurs vives à la région dorsale inférieure. Les mouvements actifs et passifs étaient extrêmement pénibles, la marche et la station étaient impossibles, la palpation locale insupportable. Cependant il n'y avait pas le moindre déplacement; le diagnostic restait douteux. Le malade fut immobilisé dans une gouttière de Bonnet pendant quinze jours, au bout desquels il fut considéré comme guéri, et quitta l'hôpital. Il y revenait deux ou trois mois plus tard avec une gibbosité manifeste, un affaiblissement des membres inférieurs et des signes évidents d'irritation médullaire, qui nécessitèrent une nouvelle application de la gouttière de Bonnet jusqu'à complète guérison.

Plus récemment, A. Henle vient d'appeler de nouveau l'attention sur les faits de cette nature[1]. Il cite l'observation d'un homme de trente-cinq ans, qui, un peu avant Noël de 1892, fit une chute à la renverse sur la glace; il ressentit immédiatement de violentes douleurs au milieu du rachis, qui cessèrent au bout de quelques jours, pour reparaître bientôt avec une nouvelle intensité. A ce moment, il n'existait pas de déformation. En juillet 1893, c'est-à-dire six mois après l'accident, la gibbosité se montra à la partie inférieure de la région dorsale, forçant le malade à se tenir penché en avant. Il se meut difficilement dans son lit, ne peut s'asseoir qu'avec le secours d'un aide, et marche péniblement avec deux bâtons. La gibbosité répond chez lui à la dixième vertèbre dorsale.

De mon côté, j'ai pu recueillir dans mon service des Enfants-Assistés un fait du même ordre[2]. Il s'agit d'un jeune homme de dix-huit ans, porteur d'une énorme gibbosité de la colonne vertébrale, survenue dans les conditions suivantes : Ce jeune homme était parfaitement bien conformé et travaillait dans une verrerie où il se tenait debout douze heures par jour, lorsque, le 15 août 1893,

1. A. Henle, Beitrag zu der Lehre von den traumatischen Erkrankungen der Wirbelsaüle, *Archiv für klin. Chirur.*, Band 52, Heft 1, I.

2. Kirmisson, Des difformités de la colonne vertébrale survenant à la suite de fractures méconnues, *Revue d'Orthopédie*, 1896, p. 481.

il tomba d'un arbre et fit une chute de 15 mètres de hauteur environ sur la région du dos. Le malade resta pendant vingt minutes sans connaissance; puis il ressentit de violentes douleurs dans la colonne vertébrale. Le jour suivant, il fut admis à l'hôpital de Bar-sur-Aube, et là on constata du gonflement en un point limité du rachis; on dut sonder le malade qui n'avait pas uriné depuis sa chute, mais il ne s'écoula ni sang, ni urine.

Cette rétention d'urine fut très passagère; car, dès le 19 août, le malade urinait spontanément plusieurs litres de liquide jaune clair. En septembre, la déformation de la colonne vertébrale diminue progressivement sous l'influence du séjour au lit, mais la marche reste absolument impossible.

En octobre, le malade essaie de se lever; mais il éprouve de vives douleurs qui l'obligent à se recoucher; peu à peu cependant il arrive à rester huit heures par jour debout. En novembre, il se remet à travailler, mais les douleurs deviennent de plus en plus fortes. En décembre 1893 et janvier 1894, le malade travaille de moins en moins. Le 22 février, il est admis au dépôt de l'Assistance publique à Troyes, où l'on constate une déformation très prononcée de la colonne vertébrale, et où l'on fait le diagnostic de mal de Pott. A son arrivée dans notre service, le 23 février, nous constatons chez lui une énorme déformation du rachis, dont on pourra juger par la figure ci-jointe. La déformation angulaire et médiane paraît intéresser la dernière vertèbre dorsale et les quatre premières lombaires. Sur la courbe arrondie qu'elle représente se détachent deux pointes saillantes, séparées l'une de l'autre par un espace de 3 centimètres. Le malade éprouve de la faiblesse et quelques douleurs dans les membres inférieurs; il marche péniblement. Pendant les deux mois qu'il est resté au repos dans notre

Fig. 31. — Énorme gibbosité vertébrale consécutive à une fracture du rachis chez un jeune homme de 18 ans.

service, son état est demeuré stationnaire, et, le 28 avril, il nous a quittés, pourvu d'un corset en cuir moulé.

On voit, par les faits précédents, combien il faut être réservé dans le pronostic des traumatismes du rachis, alors même qu'on ne constate aucune déformation du côté de la colonne vertébrale au moment de l'accident. Celle-ci peut se produire à la longue; aussi est-il indispensable de prolonger le repos et, plus tard, de soutenir le malade au moyen d'un corset, pour peu que la faiblesse et les douleurs du côté des membres inférieurs fassent penser à l'existence d'une fracture. C'est l'étude minutieuse des symptômes et des antécédents qui permettra le diagnostic entre le mal de Pott et ces déformations, conséquence éloignée des fractures du rachis.

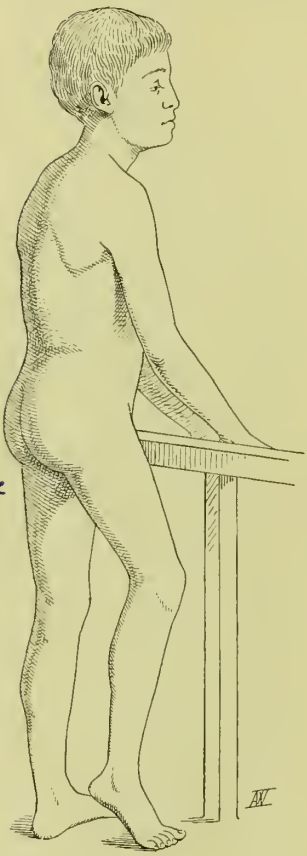

Fig. 32. — Flexion de la cuisse due à la contracture du psoas dans le cours d'un mal de Pott et pouvant en imposer pour une coxalgie. (D'après Hoffa.)

Confusion avec la Coxalgie

Il semble tout d'abord difficile de confondre le mal de Pott avec la coxalgie; cependant tous les chirurgiens exercés sont d'accord à admettre que cette erreur est de celles qu'il est parfois difficile d'éviter. Cela tient à ce que le mal de Pott occupant la région lombaire peut amener de la contracture du psoas, avant toute apparition d'abcès et de gibbosité; de là la flexion de la cuisse sur le bassin et la limitation des mouvements; cependant l'absence de douleurs au niveau même de l'articulation coxo-fémorale, la raideur de la région lombaire, ce fait que les mouvements sont limités seulement dans le sens de l'action du muscle psoas-iliaque, et qu'ils sont libres dans les autres sens, permettent d'éviter l'erreur. Il est facile de déceler par un examen convenable un léger degré de contracture du psoas. Pour cela, le malade est couché à plat ventre, une main appliquée sur la région fessière s'oppose à la production de l'ensellure; l'autre main cherche à imprimer à la cuisse un mouvement d'hyperextension;

on voit que ce dernier reste impossible. Certaines déformations particulières peuvent donner naissance à des erreurs de diagnostic spéciales. Ainsi j'ai vu une jeune fille qui, à première vue, présentait tous les signes d'une double luxation congénitale de la hanche, ensellure considérable, déhanchement caractéristique. Mais chez elle l'ensellure était fixe et ne se modifiait pas, quelle que fût la position donnée aux articulations coxo-fémorales; la tête des fémurs était bien en place; du reste, l'existence d'une petite gibbosité répondant à la dernière vertèbre lombaire mettait en évidence l'existence d'un mal de Pott.

Luxation congénitale

On sait combien, à la région cervicale, on est exposé à prendre

Torticolis

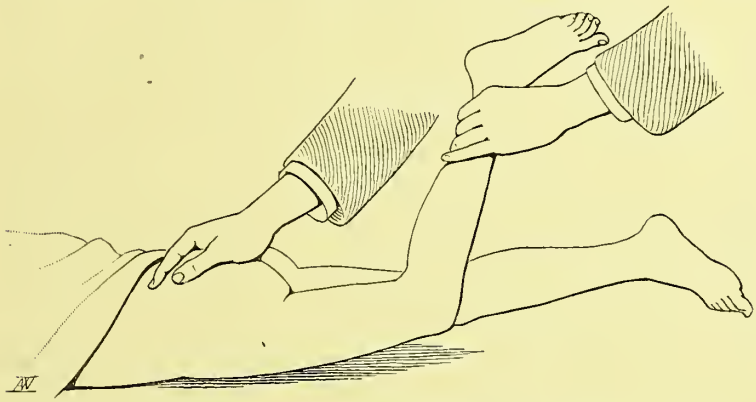

Fig. 33. — Moyen de déceler un degré léger de contracture du psoas en cherchant à produire l'hyperextension du membre. (D'après Hoffa.)

le mal de Pott pour un simple torticolis musculaire, et Bouvier lui-même a rapporté une erreur de diagnostic de ce genre dont il s'est rendu coupable. Toutefois, dans le torticolis du sterno-mastoïdien, l'inclinaison de la tête sur l'un des côtés du cou est associée à la rotation du côté opposé, particularité qu'on ne retrouve qu'exceptionnellement dans le mal vertébral. En outre, la douleur et la déformation osseuse, dans le mal de Pott, la rétraction du muscle dans le torticolis, sont des signes qui différencient l'une de l'autre les deux affections.

L'état des muscles peut, dans bon nombre de cas, fournir un signe diagnostique d'une haute valeur entre le torticolis musculaire et le mal de Pott cervical. Dans le torticolis musculaire, en effet, il est facile de constater la rétraction du sterno-mastoïdien du côté où la tête est inclinée. Dans le mal de Pott, souvent, tout relief du sterno-mastoïdien a disparu du côté sur lequel porte l'inclinaison

de la tête; c'est, au contraire, le sterno-mastoïdien du côté opposé qui paraît le plus saillant. Ce muscle intervient en effet pour limiter l'inclinaison de la tête et fixer la colonne vertébrale malade. Quand il est bien net, ce symptôme tranche absolument la question. La différence de relief entre les deux sterno-mastoïdiens est en effet absolument inverse de ce qu'elle doit être dans le torticolis musculaire. Ce signe, que nous n'avons trouvé nulle part signalé, a une haute valeur, et nous l'avons noté fréquemment.

Pronostic. — Déjà nous l'avons dit, le pronostic du mal de Pott, au point de vue de la gibbosité, varie suivant un très grand nombre de circonstances. La première, c'est le siège de la difformité; tandis que le mal vertébral, au niveau des régions cervicale et dorsale, peut aboutir à des déformations très fâcheuses, tenant à l'attitude vicieuse de la tête et du cou, ou au volume même de la gibbosité; généralement, à la région lombaire, les déformations sont beaucoup moindres. Un autre facteur très important, c'est l'âge auquel débute la maladie. Plus le mal commence dans un âge tendre, plus il aboutit à des difformités considérables; en effet, pendant toute la durée de la croissance, celle-ci aura tendance à s'exagérer. Il faut encore tenir compte de l'étendue du mal; il est bien évident que plus il y a de vertèbres détruites, plus la gibbosité sera considérable. Du reste, un traitement bien dirigé et suivi avec persévérance pourra lutter avantageusement contre le mal, et limiter ses fâcheux effets. Nous sommes ainsi amenés à étudier la question du traitement.

Traitement. — Un grand nombre de communications retentissantes ont appelé spécialement l'attention sur la thérapeutique du mal de Pott dans ces dernières années. Il ne s'agissait de rien moins que d'éviter complètement la formation de la gibbosité, et même de l'effacer quand elle s'était déjà produite. Dès longtemps nos maîtres et les chirurgiens qui nous ont précédés ont considéré l'apparition de la gibbosité dans le mal vertébral, sinon comme une circonstance favorable, du moins comme un mal nécessaire. Elle dénote, en effet, qu'après élimination des parties malades, les surfaces osseuses voisines sont arrivées au contact. Elles peuvent se souder dans cette position, et ainsi la solidité de la colonne vertébrale se rétablir au prix d'une difformité.

D'après un certain nombre d'auteurs modernes, cette conception serait complètement erronée. Il serait possible, non seulement

d'obtenir la guérison du mal de Pott sans difformité, mais encore d'opérer le redressement, quand déjà la gibbosité s'est produite; absolument, dit M. Calot (de Berk), qui s'est fait le promoteur de ces idées, comme on opère le redressement dans les arthrites tuberculeuses, depuis Bonnet (de Lyon). Mais notons tout d'abord qu'il y a là une erreur énorme de physiologie pathologique. Sur quoi fondez-vous une assimilation entre les grandes diarthroses, comme le genou et la hanche, et les articulations vertébrales qui n'ont que des mouvements très limités et même presque nuls, comme à la région dorsale où les articulations avec les côtes viennent s'opposer aux mouvements? Et c'est là cependant, comme nous l'avons dit dans la description clinique, que se produisent les gibbosités les plus considérables. C'est là que le redressement serait le plus à désirer. Et d'ailleurs, il n'est pas vrai de dire que le mal de Pott soit une affection articulaire; ce n'est pas à la flexion existant au niveau d'une ou plusieurs articulations vertébrales qu'est due la déformation, mais bien à la disparition d'une hauteur plus ou moins considérable de la colonne osseuse de soutien. Il en résulte que, si même vous êtes assez heureux pour opérer le redressement complet, ce qui certes est loin d'être toujours possible, vous ne l'obtiendrez qu'en provoquant la formation d'une vaste cavité résultant de l'écartement des deux segments du rachis, cavité que la néoformation osseuse sera impuissante à combler. Fatalement, dans ces circonstances, vous verrez se reproduire, au bout d'un temps plus ou moins long, la difformité.

J'ai présenté cette année même à la Société de Chirurgie [1] un jeune garçon de onze ans atteint d'une des plus volumineuses gibbosités dorsales qu'on puisse voir; or, cinq ans auparavant, ce garçon avait subi le redressement forcé, joint à l'excision des apophyses épineuses sur une grande hauteur, comme en témoigne une cicatrice longue de 15 centimètres que nous constatons au devant de la gibbosité.

Or, il est intéressant de noter que le petit malade est resté pendant trois ans en traitement sous la direction du chirurgien qui l'a opéré; depuis lors, il a constamment porté des corsets plâtrés. On ne peut donc pas dire que, dans ce cas particulier, le résultat obtenu soit dû à l'absence de traitement consécutif. On comprend, du reste, qu'en réséquant les apophyses épineuses, et désinsérant

1. Voir Kirmisson, *Bul. et Mém. de la Soc. de Chir.*, 24 avril 1901, p. 459.

dans une grande étendue les muscles spinaux extenseurs du rachis, on favorise la flexion de la colonne vertébrale et la production de la gibbosité.

A elles seules, les considérations précédentes seraient suffi-

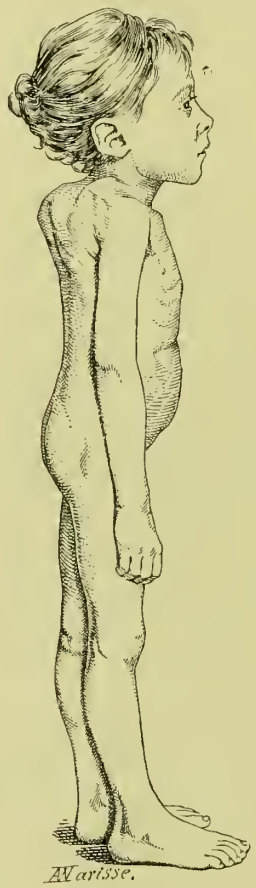

Fig. 34. — Mal de Pott dorsal supérieur ayant été soumis à la méthode du redressement forcé, avec résection des apophyses épineuses.

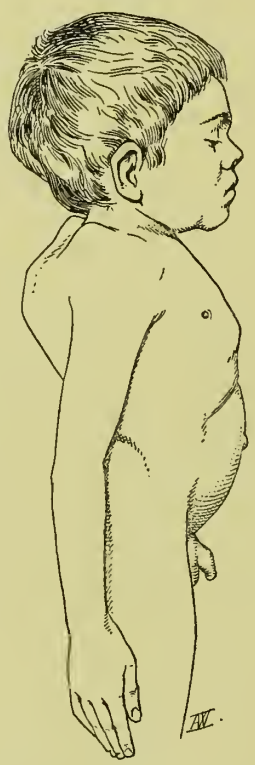

Fig. 35. — Mal de Pott opéré par le redressement.

santes pour nous empêcher de recourir au redressement forcé dans le mal vertébral; une autre raison qui nous en détourne, ce sont les dangers mêmes de la méthode. Qui ne voit le danger de manœuvres violentes exercées sur de jeunes enfants pendant la chloroformisation? Des abcès froids ont pu se rompre pendant l'opération et entraîner la mort immédiate. Dernièrement, M. Auffret, interne de M. Lannelongue, a présenté à la Société de Pédiatrie un cas particulièrement intéressant à cet égard. C'est celui d'une fillette de treize ans, atteinte d'un mal de Pott dorsal, que l'on

soumit à une suspension modérée au moyen de l'appareil de Sayre pour lui faire l'application d'un corset plâtré. Les pieds de l'enfant n'avaient pas complètement quitté terre; ils reposaient encore sur le sol par l'extrémité des orteils, et cependant la mort survint brusquement. A l'autopsie, on constata qu'elle avait été causée par la rupture d'un abcès froid. Combien le danger n'est-il pas plus considérable, quand, au lieu d'une simple suspension incomplète, on exerce sur la colonne vertébrale des manœuvres violentes de réduction?

Outre les dangers immédiats, il faut encore, avec une pareille méthode, compter sur les dangers ultérieurs. Il peut se faire, en effet, des inoculations tuberculeuses, et la mort survenir, au bout d'un temps plus ou moins long, soit par pleurésie, soit par méningite. Pour ma part, frappé depuis longtemps de la possibilité de ces inoculations secondaires dans le redressement des arthrites tuberculeuses, je renonce de plus en plus à l'emploi de la violence, à ce qu'on appelait autrefois le redressement forcé sous le chloroforme, pour avoir recours, suivant les cas, soit à l'extension continue, soit à la section à ciel ouvert des parties molles, soit même à l'ostéotomie, réduisant au minimum l'emploi de la force. Ces principes, je les crois applicables à tous les foyers tuberculeux, quels qu'ils soient, et, par suite, au mal vertébral.

Frappé de la valeur de ces considérations, on dit qu'on renonce à l'emploi d'une violence trop considérable pour pratiquer un redressement aussi doux que possible. Mais, par cette méthode de douceur, vous n'obtiendrez rien dans les gibbosités anciennes du mal de Pott, celles qu'on aurait le plus grand intérêt à réduire; et, quant aux déformations récentes, il n'est pas nécessaire d'avoir pour elles recours au redressement. Nous pouvons, par des moyens beaucoup plus simples et tout à fait inoffensifs, arriver à de bons résultats.

Il faut bien le dire, si cette proposition de pratiquer le redressement brusque dans les difformités du mal vertébral a rencontré, au début, de la part de beaucoup de chirurgiens, un accueil enthousiaste, c'est qu'on était frappé des résultats déplorables obtenus dans un très grand nombre de cas, spécialement dans les variétés supérieures du mal de Pott dorsal et dans le mal cervical. Déjà nous en avons fait la remarque à propos de l'évolution clinique, plus on s'approche de son extrémité supérieure, plus la colonne vertébrale est mince et moins elle est efficacement sou-

tenue. Il n'est pas étonnant dès lors que, si la lésion porte sur ces points élevés du rachis, elle aboutisse à des déformations souvent considérables. Mais cela veut-il dire que nous ne sachions pas traiter efficacement le mal de Pott; en d'autres termes, que tous les traitements employés jusqu'à ce jour soient impuissants? En aucune façon, et nous avons à nous demander plutôt si les mauvais résultats obtenus ne tiennent pas à un traitement mal dirigé, ou même, dans quelques cas, à une absence absolue de traitement.

Les résultats obtenus dans la cure du mal de Pott peuvent dépendre de trois éléments : 1° le siège même de l'affection; 2° l'étendue du mal à un plus ou moins grand nombre de vertèbres; 3° le mode de traitement employé.

Pour ce qui est du siège même de l'affection, nous y avons suffisamment insisté pour n'avoir plus besoin d'y revenir. Il est bien évident que, toutes choses égales d'ailleurs, plus le mal de Pott siège à un niveau élevé, plus les circonstances sont défavorables au point de vue de la déformation à venir.

Quant au second point, l'étendue des lésions à un plus ou moins grand nombre de vertèbres, il tombe sous le bon sens que, plus la colonne de soutien sera interrompue dans une étendue considérable, plus l'affaissement qui en résulte sera prononcé. Sans doute, il est des cas dans lesquels la lésion est diffusée à un grand nombre de vertèbres; mais elle reste superficielle, elle ne détruit pas complètement les corps vertébraux; aussi ne détermine-t-elle pas de difformité importante. On peut observer, en pareil cas, de la suppuration, parfois même des paralysies; mais la déformation se réduit à une courbure cyphotique plus ou moins étendue sans gibbosité considérable.

Ces cas mis de côté, si la destruction osseuse est limitée à un seul corps vertébral, elle aboutira à la déformation angulaire et médiane classique, à sommet très court; au contraire, si la perte de substance est étendue à un grand nombre de corps vertébraux, il en résulte une brèche énorme, et pour la combler, le rachis s'infléchit en produisant une gibbosité angulaire considérable.

Ce serait une grande exagération que de prétendre que nous puissions intervenir toujours utilement pour limiter l'étendue des lésions. Mais, même à ce point de vue, nous sommes loin d'être complètement désarmés. Les lois qui régissent la tuberculose

osseuse et articulaire, dans quelque région qu'elle siège, sont applicables aussi au mal vertébral. Plus un foyer tuberculeux est irrité, plus il est traumatisé, et plus il se développe ; si, par exemple, les articulations sont soumises à des mouvements continuels, si, comme il arrive au membre inférieur, elles doivent supporter le poids du corps, les lésions s'étendent, et la destruction osseuse fait des progrès incessants. Au contraire, le repos et l'immobilisation méthodique sont le plus sûr moyen de combattre la diffusion des lésions. Il en est de même à la colonne vertébrale.

On objecte à ces principes du traitement ce que le repos et l'immobilisation peuvent avoir d'inconvénients au point de vue de la santé générale. On craint que, soumis à l'immobilisation prolongée au lit, les enfants ne s'étiolent, ne perdent l'appétit et ne soient, par suite, dans des conditions plus défavorables pour lutter contre les progrès de la tuberculose. Il y a là une très grande exagération. Si l'on examine ce qui se passe dans la pratique journalière, on voit, au contraire, bon nombre d'enfants, jusque-là maigres et souffreteux, qui retrouvent l'appétit et reprennent bonne mine dès qu'ils sont convenablement immobilisés. Avant d'être soumis au traitement, ces enfants n'accusaient pas de violentes douleurs ; ils n'en avaient pas moins un état de souffrance habituelle qui troublait leur sommeil et leur appétit. Il suffit de les soumettre à une immobilisation méthodique pour voir leur état général se transformer.

Le troisième élément qui intervient pour modifier le résultat obtenu, c'est le mode de traitement employé. Trop souvent il nous arrive de voir venir vers nous des enfants porteurs de gibbosités considérables, et qui n'ont jamais été soumis à aucun traitement. D'autres, dès le début de leur maladie, ont été affublés de corsets lourds et n'immobilisant que très incomplètement le rachis. Pourvus de ces corsets, ils n'ont pas cessé d'aller et venir, et n'ont jamais gardé le repos. Chez eux, l'action de la pesanteur, se faisant sentir sur les points malades de la colonne vertébrale, est doublement nuisible ; elle entretient et aggrave le processus tuberculeux, comme nous l'avons déjà dit, et, au point de vue mécanique, elle exagère le tassement des éléments osseux, et, par suite, la difformité.

Alors même que les corsets employés remplissent bien le but, c'est-à-dire réalisent une immobilisation suffisante, ils ne suppriment pas l'action de la pesanteur, si les malades continuent à

rester debout; au contraire, au poids des parties supérieures du corps s'ajoute le poids de l'appareil lui-même qui se fait sentir sur le foyer osseux. A cet égard, nous avons à nous demander si le corset plâtré dont la vulgarisation a été considérée comme un immense progrès dans le traitement du mal de Pott, remplit bien le but auquel il est destiné.

Il est certain que, pour la population pauvre de nos hôpitaux, le corset plâtré qui n'est que d'un prix de revient très peu considérable, qui peut à chaque moment être renouvelé par le chirurgien, constitue un immense bienfait. Il serait en effet impossible de fournir en nombre suffisant à tous les malades des gouttières et des corsets orthopédiques toujours très coûteux; mais, sous sa forme habituelle, le corset plâtré est passible de graves reproches. Il commence en bas à la région lombaire et laisse libres les articulations coxo-fémorales; en haut, il se termine au-dessous des bras, au sommet de l'aisselle, et, par suite, il ne saurait immobiliser la partie supérieure de la région dorsale. Pourvus de ces appareils, les enfants sont laissés au lit, mais souvent, en dépit des recommandations faites aux parents, les petits malades sont assis pendant la plus grande partie du jour. Dès lors on ne supprime pas l'action de la pesanteur sur le foyer pathologique. Depuis longtemps déjà, frappé de cet inconvénient grave, j'ai modifié la construction des appareils plâtrés destinés au mal de Pott. Au lieu de les arrêter au niveau de la région lombo-sacrée, je les prolonge jusqu'à la partie supérieure des cuisses au moyen d'un double spica de l'aine, de manière à immobiliser les articulations coxo-fémorales, et à empêcher le petit malade de s'asseoir, absolument comme s'il était immobilisé dans une gouttière de Bonnet (fig. 36).

Je suis partisan de la position horizontale conservée pendant toute la période aiguë de la maladie; c'est dire que je suis opposé à l'emploi des appareils qui, comme le lit de Phelps, *Stehbett* des auteurs allemands, permet de placer les petits malades dans la position verticale.

Il est un autre moyen dont on ne fait pas, suivant moi, dans le mal de Pott, un usage suffisant; je veux parler de l'extension continue. Sans doute, dans le mal de Pott cervical, tous les chirurgiens sont d'accord pour y recourir. Mais, dans le mal de Pott dorsal supérieur, celui qui siège au niveau des cinq premières vertèbres dorsales, qui s'accompagne assez fréquemment de para-

plégie, et qui donne naissance à des déformations considérables, l'extension continue faite au moyen de l'appareil de Sayre, qui prend point d'appui à la fois sous les bras et sur l'extrémité céphalique, me rend chaque jour les meilleurs services. Pour cela, le malade est immobilisé dans une gouttière de Bonnet. Ceci m'amène à parler des modifications que j'ai fait subir à cette gouttière qui peut, dans le mal de Pott, donner les meilleurs résultats, si son usage est bien surveillé.

La gouttière de Bonnet, telle qu'elle existe chez nos fabricants, et telle qu'elle est généralement employée, a des rebords élevés qui prennent point d'appui au-dessous des bras, mais elle laisse complètement libres la région cervicale et la partie supérieure du thorax. Placé dans cette gouttière, l'enfant peut soulever incessamment la tête et la partie supérieure du tronc, et, dans le cas d'un mal de Pott dorsal supérieur, il n'est rien d'étonnant à ce qu'une immobilisation aussi insuffisante aboutisse à des déformations considérables. Je me suis préoccupé dès longtemps de parer à cet inconvénient grave ; et, pour cela, j'ai ajouté à la gouttière des épaulières croisées au-devant du thorax qui immobilisent rigoureusement les épaules et la région du cou.

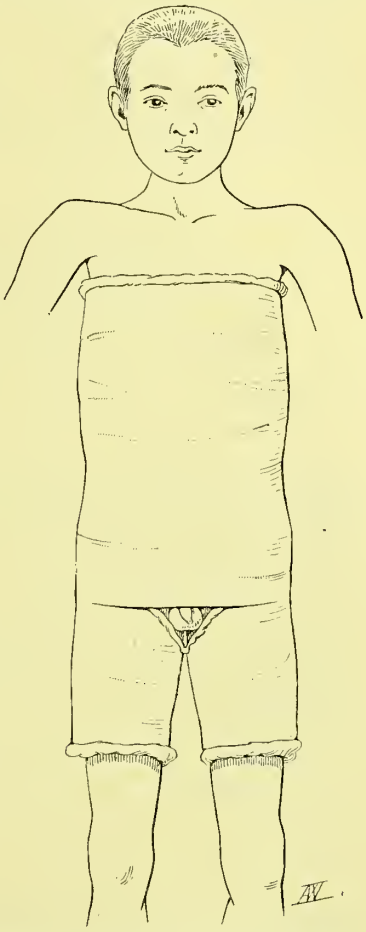

Fig. 36. — Appareil plâtré avec double spica de l'aine pour mal de Pott, destiné à empêcher l'enfant de s'asseoir. (Kirmisson.)

Un autre point qui, celui-là, a trait à l'hygiène générale du sujet, c'est la nécessité d'articuler la gouttière au niveau de l'un des membres inférieurs, de façon à pouvoir lui imprimer des mouvements d'abduction ; on arrive ainsi facilement à laver toute la région périnéale, tandis que, dans les gouttières de l'ancien modèle, les deux membres inférieurs sont accolés l'un à l'autre ;

on réussit très difficilement à donner à l'enfant les soins de propreté nécessaires, à moins de le sortir de l'appareil. Ainsi pourvue de bretelles et articulée au niveau de l'un des membres inférieurs, la gouttière de Bonnet constitue un excellent appareil, capable de fournir dans le traitement du mal de Pott les meilleurs résultats.

Le point difficile, c'est de préciser exactement le temps pendant lequel l'enfant devra être soumis à l'immobilisation dans la position horizontale. Il est nécessaire pour cela de tenir compte d'un grand nombre de facteurs. Tout d'abord la durée de la maladie; ce

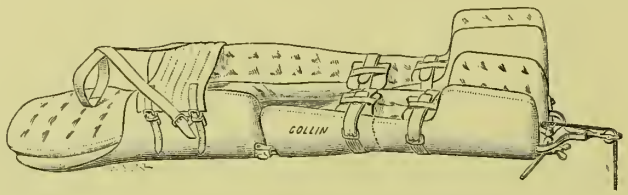

Fig. 37. — Gouttière de Bonnet avec bretelles, et articulée, de façon à permettre l'écartement des membres inférieurs. (Modèle de M. Kirmisson.)

n'est pas avant un an ou dix-huit mois qu'il peut être question de guérison du mal de Pott. Encore après ce temps n'a-t-on pas le droit de compter sur une consolidation solide, et, pendant longtemps encore, il sera nécessaire de soutenir les petits malades au moyen d'appareils portatifs, si l'on veut éviter la production de déformations considérables. L'état général du sujet est également à prendre en considération; si l'enfant présente un état de santé générale florissant, nous pouvons en conclure que les lésions tuberculeuses des vertèbres sont en bonne voie de guérison. Dans les circonstances inverses, si l'enfant est pâle et amaigri, si ses traits tirés revêtent une expression de souffrance, c'est une raison de croire que le mal de Pott est encore en pleine activité. L'examen de la colonne vertébrale elle-même peut nous renseigner, en nous révélant la présence ou l'absence de douleurs, en nous montrant si la difformité reste stationnaire, ou si elle est encore en voie de progrès. La palpation profonde de l'abdomen nous renseigne sur l'existence ou l'absence d'abcès par congestion; enfin la notion de douleurs, de faiblesse ou de contractures du côté des membres inférieurs peut encore nous guider. Mais, il faut bien le dire, quelque soin que nous apportions à l'examen des malades, il y a des cas où nous restons hésitants. Aussi devons-nous accueillir comme un très grand progrès l'application de la radiographie à

l'étude clinique du mal de Pott. C'est surtout au niveau de la région dorsale que son intervention a pour nous un très grand intérêt. A la région lombaire, en effet, la palpation profonde de l'abdomen, chez l'enfant dont la paroi abdominale est peu épaisse, suffit, dans la plupart des cas, pour nous renseigner sur l'existence d'abcès, ou, tout au moins, de masses caséeuses développées au-devant de la colonne vertébrale. A la région dorsale, au contraire, il nous est le plus souvent impossible, par le seul examen clinique, de préjuger l'état exact des lésions. L'emploi de la radiographie nous permet de constater, par les ombres qu'elles développent, l'existence et le volume de masses caséeuses plus ou moins considérables engaînant la colonne vertébrale au niveau du point malade. C'est donc là un nouveau moyen de diagnostic que nous ne devrons pas négliger.

Quand, par un examen aussi circonstancié que possible, nous sommes arrivés à cette conclusion que les lésions sont en bonne voie de guérison, et que l'on peut sans imprudence commencer à permettre au malade à se tenir debout, il y a encore de nombreuses précautions à prendre.

Tout d'abord il convient de limiter soigneusement le nombre d'heures pendant lesquelles le malade aura la permission de marcher, les enfants et leurs parents ayant toujours tendance à abuser de la permission qui leur a été accordée. On commencera par exemple par une heure par jour, augmentant ensuite d'une heure de mois en mois, si tout va bien, rétrocédant, au contraire, s'il survient quelque complication. La marche ne sera permise qu'à l'aide de béquilles destinées à supprimer, ou à modérer tout au moins l'effet de la pesanteur sur la partie malade du rachis. Enfin, et c'est là la question essentielle qui nous reste à résoudre, la marche ne sera permise qu'avec un appareil prothétique soutenant efficacement la colonne vertébrale.

C'est ici le moment d'indiquer les règles d'après lesquelles doivent être construits ces appareils prothétiques fabriqués par l'orthopédiste; règles qui sont également applicables aux appareils plâtrés. Si je n'en ai pas parlé précédemment, c'était afin d'éviter une répétition. Ces règles sont variables suivant le siège et l'étendue du mal vertébral. Si le mal de Pott occupe la région lombaire, un corset ordinaire, c'est-à-dire remontant jusqu'à la région axillaire, suffira; mais ce qui importe avant tout, c'est de faire descendre ce corset le plus bas possible, de façon à prendre largement point

d'appui sur le bassin. Le bassin est en effet le seul point d'appui solide que nous ayons pour agir sur la colonne vertébrale, et tout appareil qui ne possède pas un point d'appui pelvien solide, est nécessairement sans valeur.

S'agit-il d'un mal dorsal inférieur, siégeant par exemple au niveau de la dixième vertèbre dorsale, l'appareil pourra être construit d'après les mêmes principes, c'est-à-dire ne pas dépasser par en haut la région axil-

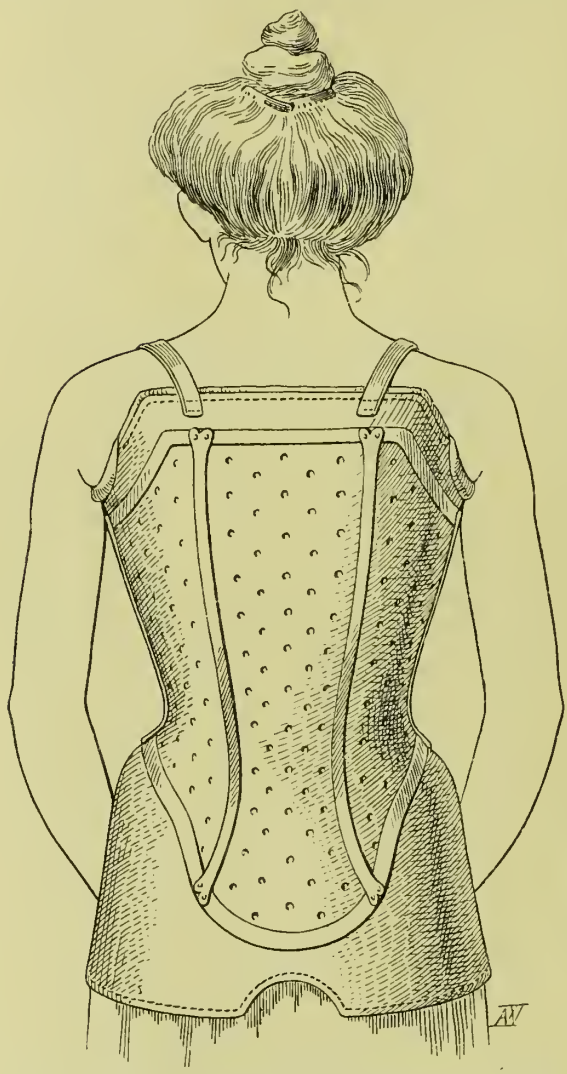

Fig. 38. — Corset en cuir moulé prenant largement point d'appui sur le bassin et remontant jusqu'au sommet de l'aisselle, pour mal de Pott lombaire et dorsal inférieur.

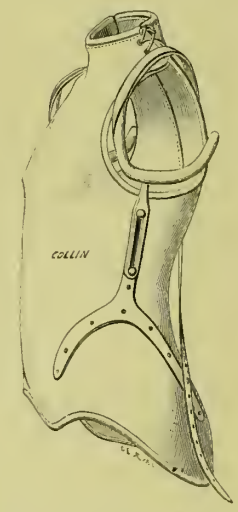

Fig. 39. — Corset en cuir moulé embrassant les épaules et la région cervicale.

laire. Mais quand déjà le mal vertébral siège vers la région dorsale moyenne, au niveau de la septième ou huitième vertèbre dorsale, il devient nécessaire de faire remonter plus haut l'appa-

reil, en embrassant complètement les épaules et remontant jusqu'à la base du cou. Pour répondre à ce besoin, j'ai fait construire par M. Collin le corset dont je donne le modèle dans la figure ci-jointe (fig. 39); au lieu de s'arrêter au sommet de l'aisselle, il remonte jusqu'à la base du cou; mais pour pouvoir le mettre en place, il a été nécessaire de le fendre au niveau des

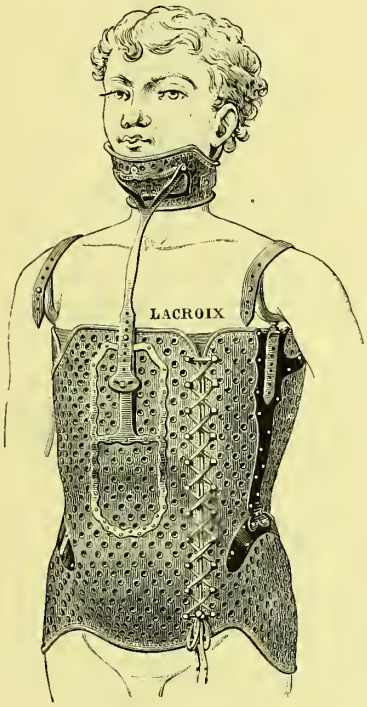

Fig. 40. — Corset en cuir moulé avec collier pour mal de Pott dorsal supérieur et mal cervical.

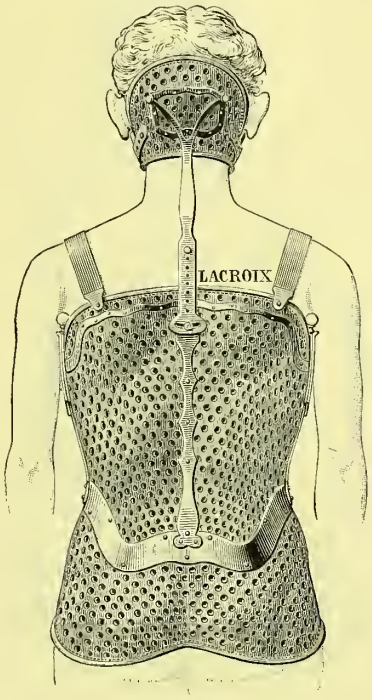

Fig. 41. — Même appareil vu par la partie postérieure.

régions claviculaires; en ce point, il est maintenu par des courroies et des boucles. Ce corset est bien supporté par les malades, et maintient efficacement la région dorsale supérieure. Enfin, dans le mal de Pott dorsal supérieur, celui qui siège au niveau des cinq premières vertèbres dorsales, il faut remonter plus haut encore, et se comporter comme si l'on avait affaire à un mal de Pott cervical, c'est-à-dire surajouter au corset un collier prenant point d'appui sur la nuque et sur le menton et soutenant exactement l'extrémité céphalique.

De cette façon, nous utilisons dans le traitement du mal de Pott

les trois types de corsets suivants : 1° le corset ordinaire remontant jusqu'au sommet de l'aisselle, applicable au mal de Pott lombaire et dorsal inférieur; 2° le corset remontant jusqu'à la base du cou dans le mal de Pott dorsal moyen; 3° le corset avec collier applicable au mal de Pott dorsal supérieur et au mal cervical.

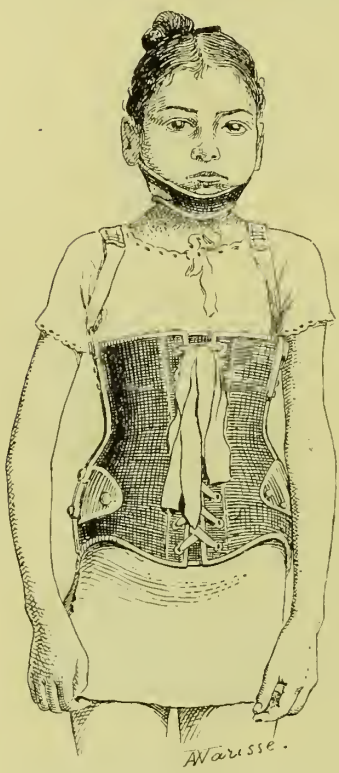

Fig. 42. — Corset en cuir moulé avec collier pour mal de Pott cervical.

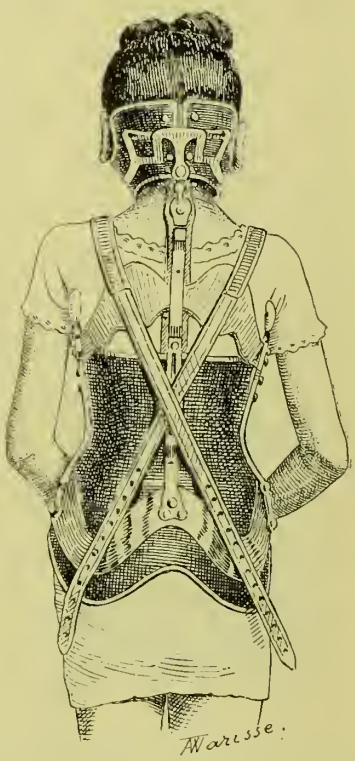

Fig. 43. — Même malade que la précédente. Vue dorsale de l'appareil.

Dans un cas particulier, je me suis trouvé fort embarrassé, le malade ayant une maladie cardiaque très avancée, qui empêchait de prendre aucun point d'appui sur le thorax. M. Lacroix a très heureusement tourné la difficulté, en soutenant le collier à l'aide de deux tiges prenant point d'appui sur les tuteurs latéraux, sans exercer de compression sur le thorax (fig. 44 et 45.)

Grâce à l'application de ces principes, on peut arriver à n'obtenir, même dans les variétés dorsales supérieures du mal de Pott, si désavantageuses au point de vue orthopédique, que des difformités insignifiantes. A l'appui de cette assertion, nous donnons ici les

figures (fig. 46 et 47) d'une petite malade soignée par nous six ans auparavant pour un mal de Pott lombaire; bien qu'il y ait eu suppuration, on voit que la difformité est tout à fait insignifiante; traité par deux ponctions suivies d'injection d'éther iodoformé,

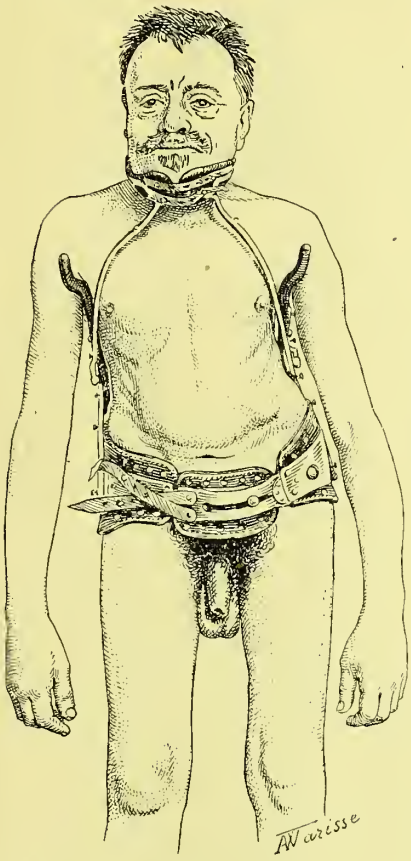

Fig. 44. — Malade atteint de mal de Pott cervical avec une affection mitrale très accusée ne permettant de prendre aucun point d'appui sur le thorax; appareil construit par M. Lacroix, sur les indications de M. Kirmisson.

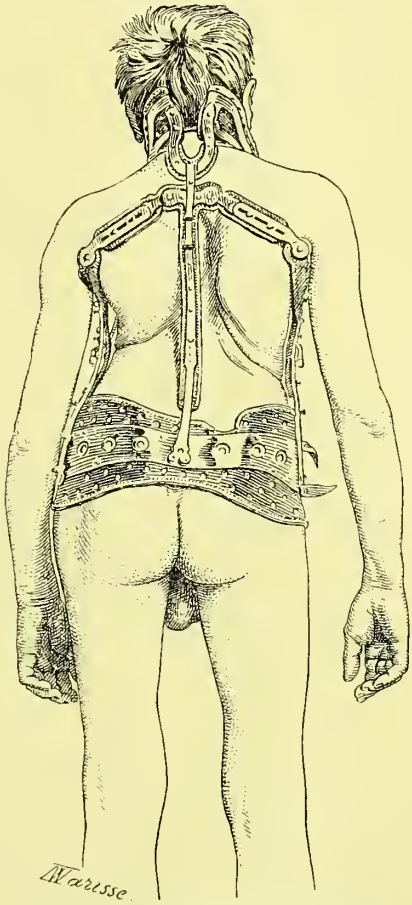

Fig. 45. — Même malade que le précédent. Vue dorsale de l'appareil.

l'abcès par congestion est complètement guéri. Et c'est justement parce que ces principes sont le plus souvent méconnus que nous rencontrons si souvent dans la pratique des déformations énormes. Il nous arrive à chaque instant de voir des enfants présentant des gibbosités considérables, consécutives au mal de Pott dorsal supérieur, et qui n'ont jamais porté d'autre appareil qu'un corset ordi-

naire, s'arrêtant au sommet de l'aisselle. Quelle action peut avoir un semblable appareil? Aucune évidemment; il représente seulement une véritable cupule dans laquelle repose la gibbosité; mais, des deux côtés qui forment par leur inclinaison réciproque la défor-

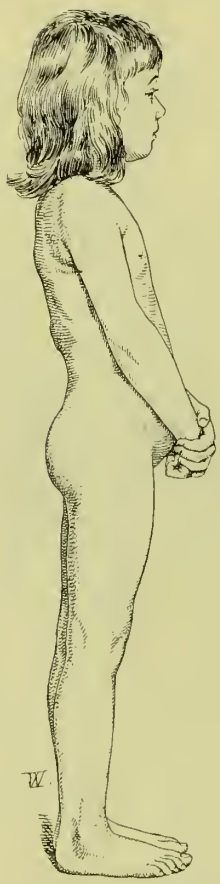

Fig. 46. — Mal de Pott lombaire datant de 6 ans; abcès par congestion guéri par deux ponctions suivies d'injection d'éther iodoformé.

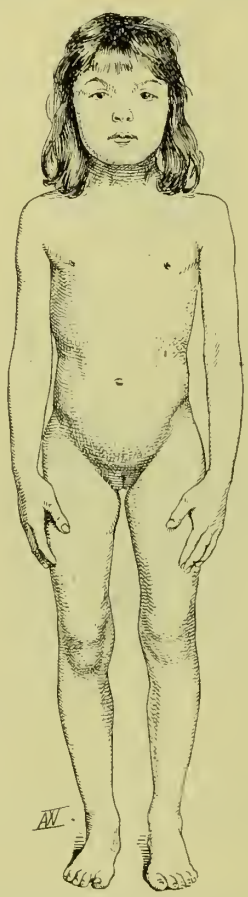

Fig. 47. — Même malade que la précédente, vue de face; difformité nulle.

mation angulaire, l'inférieur seul est soutenu, le supérieur est laissé libre. Or, dans ces conditions, non seulement toute espèce de redressement est impossible; mais l'on voit, sous l'influence du poids de la tête et des membres supérieurs, se produire incessamment l'aggravation de la difformité.

Envisageons uniquement pour le moment le côté mécanique de

la question; supposons qu'il s'agisse de redresser une ligne coudée *abc*, nous pouvons y réussir de deux manières, soit en agissant par pression directe sur le sommet de l'angle au point *b*, soit en agissant sur les deux bras de levier *ab*, *bc*, jusqu'à ce qu'ils soient dans la continuité l'un de l'autre, et que toute trace de déviation angulaire ait disparu.

Dans le cas particulier du mal de Pott, il est bien évident que toute pression directe exercée sur le sommet de l'angle au point *b* est impossible; car si elle était suffisante, elle ne tarderait pas à déterminer des eschares; force est donc d'agir, non pas sur le sommet de l'angle, mais sur ses deux côtés *ab*, *bc*. Et c'est là le point sur lequel nous désirons surtout insister ici. Qui ne voit en effet que, si la force est appliquée uniquement sur le bras du levier inférieur *bc*, le supérieur *ab* n'étant pas soutenu, continuera à s'incliner en avant, et cela surtout si, à l'extrémité supérieure de ce bras de levier est appendue une sphère pesante *t* représentant le poids de la tête et des membres supérieurs. Si, au contraire, on embrasse complètement dans l'appareil les deux bras du levier y compris la sphère *t* appendue au bras de levier supérieur, on obtiendra le redressement en agissant suivant la direction des flèches *f* et *f'* c'est-à-dire repoussant de bas en haut et d'arrière en avant le bras de levier inférieur, et, au contraire de haut en bas et d'avant en arrière le bras de levier supérieur. Il suffit d'énoncer de pareils principes pour les rendre évidents à tous les yeux, et l'on s'étonne que, dans la pratique, ils soient si souvent méconnus.

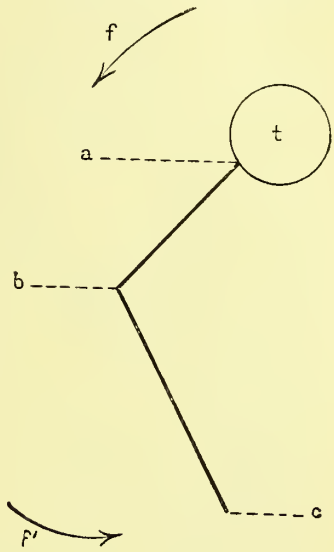

Fig. 48.

Comme conclusions de cette discussion, nous dirons que, dans le mal de Pott, les appareils doivent être en général beaucoup plus étendus que ceux qui sont journellement employés. Vouloir appliquer indistinctement à tous les cas de maux de Pott un modèle unique, c'est-à-dire le corset embrassant les hanches et remontant jusqu'à l'aisselle, c'est faire une thérapeutique irrationnelle et

contraire aux principes les plus élémentaires de mécanique que nous venons de rappeler.

Déjà nous l'avons dit, et nous tenons à le répéter, le seul point d'appui solide pour tout corset, c'est le bassin; il faut donc que l'appareil descende le plus bas possible, de façon à bien embrasser les hanches. Que si le mal de Pott est lombaire, le corset pourra ne remonter que jusqu'aux aisselles; s'agit-il d'un mal dorsal inférieur (10e, 11e et 12e dorsales), on pourra encore se comporter de même; plus haut (7e et 8e dorsales par exemple) il devient nécessaire d'embrasser les épaules elles-mêmes et de remonter jusqu'à la base du cou; enfin, dans le mal de Pott dorsal supérieur, occupant les cinq premières vertèbres dorsales, il faut, de toute nécessité, adopter la même conduite que dans le mal cervical, c'est-à-dire soutenir la tête elle-même au moyen d'un collier.

En adoptant ces principes, on arrivera, je ne dis pas à éviter toujours complètement la déformation, mais du moins à n'avoir que des gibbosités extrêmement modérées. Et cela est possible grâce à deux circonstances qu'il est nécessaire de rappeler ici; la première, c'est que, pendant très longtemps, beaucoup plus longtemps qu'on ne le croit généralement, il reste dans le foyer morbide de la mobilité. L'anatomie pathologique et les tentatives de redressement forcé s'accordent à le démontrer. La seconde circonstance qui permet le redressement, c'est que, comme nous l'avons dit en commençant, dans la difformité du mal de Pott, il y a une part importante à faire à la contracture musculaire. Sous l'influence du repos qui supprime les douleurs, sous l'influence de la guérison des abcès, on voit la contracture disparaître, et, de ce fait, l'attitude des malades s'améliorer considérablement. Plus d'une fois, chez des malades que j'avais soumis à l'immobilisation pendant le temps nécessaire à la guérison, par la ponction et l'injection d'éther iodoformé, d'abcès froids venant compliquer un mal de Pott ancien, j'ai vu ainsi le redressement s'opérer dans des proportions énormes, grâce à la disparition de la contracture.

Une fois la guérison complète obtenue, le massage, l'électrisation des muscles extenseurs (muscles spinaux), la gymnastique orthopédique bien raisonnée et faite avec modération peuvent être utiles au redressement. Mais ce qui doit dominer avant tout, c'est l'emploi d'un appareil de soutien construit d'après des principes rationnels. Cet appareil devra être porté pendant toute la période

de croissance, si l'on veut obtenir un bon résultat; car, il ne faut pas l'oublier, tant que le squelette n'a pas encore achevé son complet développement, il y a menace d'aggravation de la difformité. Aussi le pronostic du mal de Pott est-il d'autant plus fâcheux qu'il débute à un âge plus tendre.

Il nous reste, en terminant, à dire quelques mots du traitement des difformités auxquelles peuvent donner naissance les complications paraplégiques du mal vertébral. Le pied peut se placer dans une position d'équinisme plus ou moins marquée avec chute des orteils, et tendance au varus, quelquefois très prononcée. Il peut devenir nécessaire de pratiquer la ténotomie du tendon d'Achille, ou même, comme nous l'avons fait dans un cas, d'y joindre une excision cunéiforme du tarse pour détruire le varus. Dans les cas où il existe une flexion permanente de la jambe sur la cuisse et de la cuisse sur le bassin, la ténotomie à ciel ouvert des tendons du creux poplité, et des tendons du couturier et du droit antérieur peut devenir nécessaire. C'est ce que j'ai fait dans un des cas dont j'ai donné plus haut la reproduction; j'ai ainsi permis à cette enfant, qui n'avait jamais quitté son lit, de marcher à l'aide de béquilles. Le résultat est en effet toujours incomplet, puisque nous ne pouvons rendre aux malades les muscles qui ont été détruits par la paralysie. Tel qu'il est cependant, il est digne d'intérêt. Nous n'insistons pas, du reste, pour le moment, sur ces diverses interventions. Nous aurons lieu d'y revenir longuement lorsque nous nous occuperons

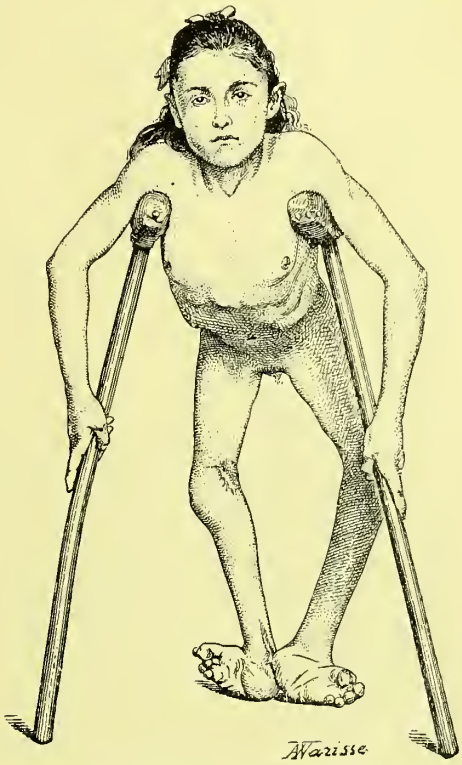

Fig. 49. — Mal de Pott avec paraplégie et rétraction musculaire des membres inférieurs, ténotomies multiples; résultat opératoire. (Même malade que fig. 27.)

du traitement des difformités d'origine nerveuse (paralysie infantile, maladie de Little, etc.).

Importance de la radiographie dans l'étude clinique du mal vertébral. — Nous faisons, des considérations qui touchent à l'emploi de la radiographie dans l'étude clinique du mal vertébral, l'objet d'un chapitre spécial. En effet, les développements qui s'y rapportent ont trait à la fois au diagnostic, au pronostic et au traitement. Tout récemment, nous avons fait de cette étude l'objet d'une communication au troisième congrès de gynécologie, d'obstétrique et de pédiatrie, réuni à Nantes à la fin de septembre 1901.

Pour être à même de tirer de l'examen des épreuves radiographiques les renseignements qu'elles peuvent donner, il faut, ici comme partout ailleurs, partir de l'état physiologique.

Si l'on examine, à l'état normal, une épreuve radiographique de la colonne vertébrale, on voit que chaque vertèbre est représentée par un disque noir, de hauteur et de forme variable; mais, dans chacune des régions du rachis, ces disques ont même forme et mêmes dimensions. Ils sont en outre séparés les uns des autres par des intervalles clairs, réguliers, répondant aux disques intervertébraux. Si l'on étudie une épreuve radiographique provenant d'un mal de Pott, on voit, au contraire, que deux ou plusieurs disques noirs répondant aux corps des vertèbres sont fusionnés les uns avec les autres; on constate en outre les modifications de forme de ces disques répondant aux déformations de la colonne vertébrale. Enfin, troisième caractère non moins important que les précédents, à l'état normal, les différents disques répondant aux corps des vertèbres présentent, sur une même épreuve, une même coloration. Au contraire, dans le mal de Pott, on voit des taches plus ou moins foncées, plus ou moins irrégulières, indiquant par leur présence l'étendue dans laquelle la colonne vertébrale est le siège d'exsudats caséeux.

Comme nous l'avons déjà dit, c'est surtout à la région dorsale que la radiographie peut nous fournir de précieux renseignements. A la région lombaire, en effet, et chez des enfants dociles, la palpation profonde de l'abdomen nous permet de constater, sans trop de difficultés, soit l'existence de masses caséeuses au-devant de la colonne vertébrale, soit même de petits abcès, encore très éloignés de la paroi abdominale antérieure. A la région dorsale, il n'en va pas de même, et ni la palpation, ni même une percussion attentive, en peuvent nous permettre d'affirmer l'existence d'un abcès.

Il y a malheureusement ici un fait anatomique qui gêne dans l'appréciation des résultats fournis par l'épreuve radiographique, c'est la présence de l'ombre cardiaque. Cependant on arrive rapidement à reconnaître cette dernière à la forme particulière qui lui est propre. D'autre part, alors même que l'ombre cardiaque et l'ombre pottique sont superposées l'une à l'autre, celle qui est due aux lésions vertébrales tranche en général par une coloration plus foncée.

Cette étude du mal de Pott dorsal par la radiographie est particulièrement intéressante. Elle permet en effet de constater, outre les faits sur lesquels nous avons déjà appelé l'attention, que, très souvent, à la région dorsale, la colonne vertébrale est engainée par une masse, plus ou moins arrondie, plus ou moins fusiforme, qui déborde de chaque côté les corps vertébraux. Ce fait est en rapport avec ce qui a été dit par tous les observateurs qui se sont occupés de l'anatomie pathologique du mal de Pott, à savoir que si, en clinique, il est un bon nombre de malades qui restent indemnes d'abcès, lorsqu'au contraire on a l'occasion de faire l'étude anatomo-pathologique des lésions, on est frappé de voir qu'en réalité la plupart des cas de maux de Pott s'accompagnent de suppuration. Cette disposition révélée par la radiographie rend compte également de l'antagonisme établi par la clinique entre la présence d'abcès et la paraplégie.

C'est un fait incontestable que le mal de Pott lombaire et le mal dorsal inférieur qui, si souvent, se compliquent d'abcès par congestion, sont très exceptionnellement accompagnés de paraplégie. Au contraire, le mal de Pott dorsal supérieur dans lequel les abcès par congestion sont tout à fait exceptionnels, se complique assez fréquemment de paraplégie. L'étude radiographique nous rend compte de cette divergence dans l'évolution du mal vertébral suivant les régions. En effet, à la région dorsale, comme nous l'avons dit, on trouve très fréquemment la colonne vertébrale environnée d'une gangue plus ou moins épaisse, abcès froid ou masse caséeuse, véritable tuberculome, suivant l'expression de M. Lannelongue, capable d'exercer une compression sur la moelle et les racines rachidiennes.

Comme exemple de l'intérêt qui s'attache à la radiographie dans l'étude diagnostique du mal de Pott, je citerai le fait suivant : Dans les premiers mois de 1901, une mère présentait à ma consultation de l'hôpital Trousseau son fils, âgé de onze ans, qui, pour tous

symptômes, accusait de la raideur dans la partie supérieure de la région dorsale avec des douleurs irradiant dans le bras droit. C'étaient là certes des signes qui devaient faire penser très sérieusement à la possibilité d'un mal de Pott. Mais, en l'absence de toute déformation du côté du rachis, il n'était pas indifférent pour

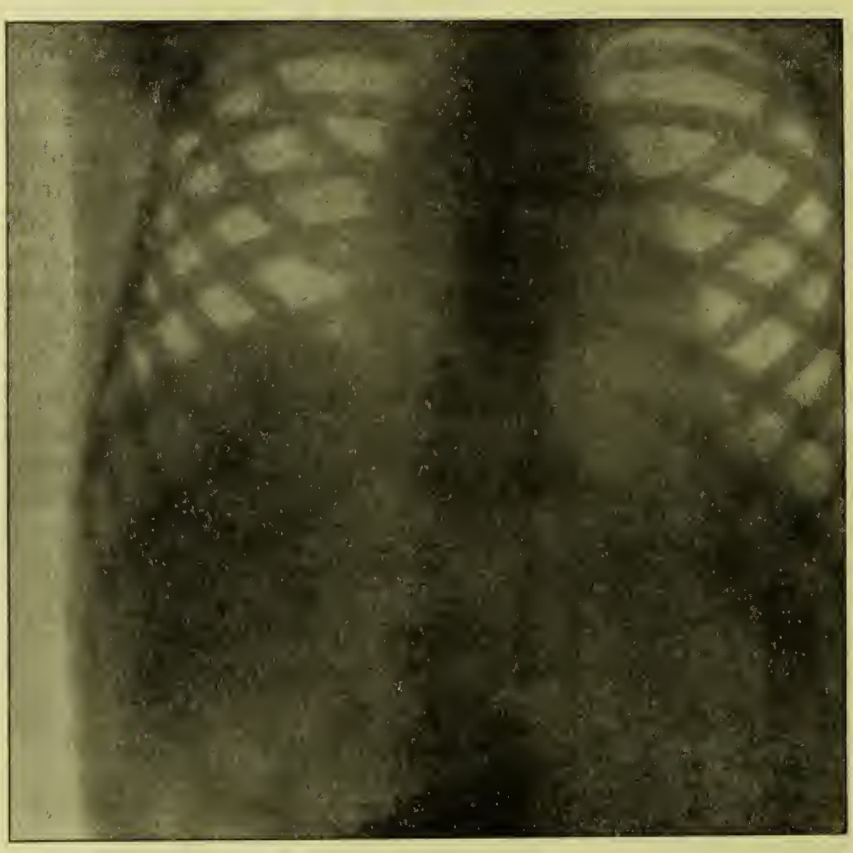

Fig. 50. — Radiographie d'un mal de Pott dorsal supérieur ; on y voit une masse arrondie engaînant la colonne vertébrale au niveau du point malade.

le chirurgien d'avoir un signe anatomique, qui vînt confirmer d'une façon éclatante le diagnostic. Or, ce signe nous a été fourni immédiatement par la radiographie, qui nous a montré deux masses triangulaires partant des gouttières vertébrales au niveau des deux premières vertèbres dorsales, et se prolongeant en dehors par leur sommet dans la direction des branches du plexus brachial. Depuis lors, le diagnostic a été amplement confirmé par une paraplégie étendue aux deux membres supérieurs et respectant les membres

inférieurs, comme il arrive fréquemment dans le mal de Pott cervical.

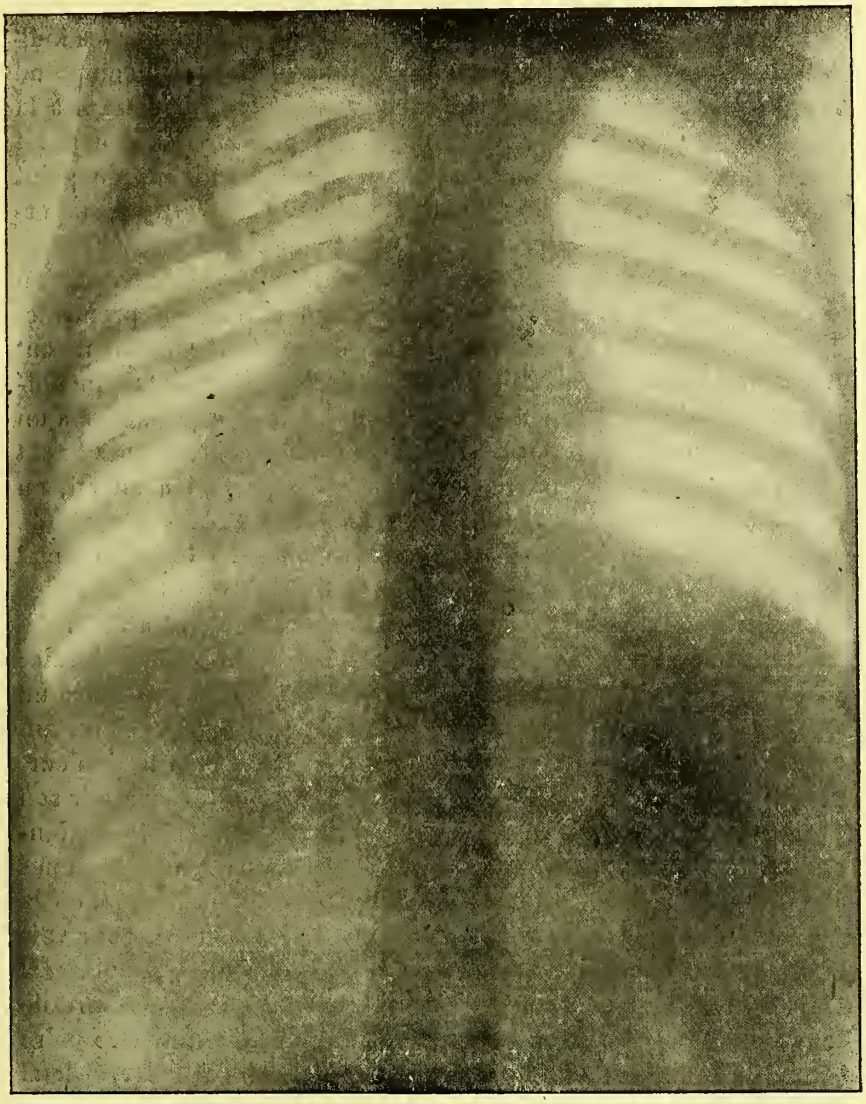

Fig. 51. — Radiographie d'un mal de Pott dorsal supérieur avec paralysie des membres supérieurs. On y voit deux masses triangulaires emplissant au niveau du point malade les gouttières vertébrales et se prolongeant en dehors par leur sommet dans la direction des branches du plexus brachial.

En 1894, je fus chargé de présenter au Congrès français de Chirurgie siégeant à Lyon un rapport sur l'état de la chirurgie du

rachis. Or, quelque soin que j'eusse pris de lire toutes les observations publiées à ce moment, il me fut impossible d'arriver à des conclusions exactes sur la valeur des interventions chirurgicales dans les paralysies pottiques, et encore moins de formuler les indications et les contre-indications de ces interventions. On comprend que la radiographie pourra apporter un élément intéressant à la solution du problème, en démontrant la présence d'un exsudat volumineux, englobant la colonne vertébrale au niveau du point malade, ou bien, en l'absence de tout exsudat périphérique, en permettant de rattacher la paralysie à une compression osseuse.

Enfin, un des points qui devra bénéficier le plus de l'intervention des études radiographiques, c'est celui qui a trait au pronostic. Nous ne possédons à cet égard que des éléments de jugement tout à fait incertains, et par suite, dans la pratique, tout à fait insuffisants. A quel moment pouvons-nous commencer à permettre à un malade la marche et la station debout? Certains observateurs fixent ce terme à six mois, tandis que d'autres le portent à un an, ou même à dix-huit mois. Et, de fait, quand on voit, même après de longues années, quatre à cinq ans par exemple, les lésions du mal de Pott évoluer et aboutir à la formation d'abcès, on est bien obligé d'avouer que la durée est un facteur d'une valeur tout à fait relative. Sans doute on tiendra compte de l'état de la santé générale; mais qui ne sait que des abcès peuvent évoluer et atteindre un volume énorme, sans que la santé générale ait été un seul instant troublée? Il ne saurait être question de se baser sur la douleur, puisque nous voyons tous les jours le mal vertébral accomplir son évolution sans s'accompagner des moindres sensations douloureuses. Reste l'étude de la gibbosité; c'est là, certes, un des signes auxquels nous devons attacher la plus grande importance; d'où la nécessité de mesurer de temps en temps cette gibbosité, pour voir si elle se maintient stationnaire ou si elle continue à progresser. Mais ne sera-t-il pas beaucoup plus intéressant encore de faire de temps en temps l'étude radiographique du rachis, afin de se rendre compte si le foyer morbide rétrograde, ou si, au contraire, il tend à l'envahissement?

En résumé donc, au point de vue du diagnostic, aussi bien que pour le pronostic et les indications thérapeutiques, l'examen radiographique de la colonne vertébrale, dans le mal de Pott, possède la plus haute importance, et doit faire partie désormais de l'étude clinique de la maladie.

CHAPITRE III

SCAPULALGIE

La scapulalgie compte au nombre des localisations articulaires les plus rares de la tuberculose. Toutes les statistiques sont unanimes à le démontrer. Billroth n'en a observé que 28 cas sur 1996 cas de tuberculose articulaire. D'après Townsend[1], on n'en a vu que 21 cas sur 3244 malades à l'hôpital *for Ruptured and Crippled* de New-York. Ces 21 cas comprenaient 11 garçons et 10 filles; l'âge moyen des malades était douze ans; le plus jeune malade avait trois ans, le plus âgé trente-cinq ans. D'après Karewski, sur 137 cas, 34, c'est-à-dire environ 25 pour 100 appartenaient à des enfants au-dessous de quinze ans[2].

Dans notre statistique de la policlinique des Enfants-Assistés, comprenant huit années, nous comptons seulement 3 scapulalgies. J'en ai vu sans doute un plus grand nombre dans mes salles; mais cela démontre tout au moins la rareté relative de l'affection.

Ce n'est pas à dire cependant que la scapulalgie ne puisse se rencontrer même dans la première enfance. M. Péan[3] dit l'avoir observée chez un nouveau-né dont il fit l'autopsie. Il en a vu un autre exemple chez une petite fille de quinze jours apportée dans le service de Nélaton. M. Panas[4] a observé un cas de scapulalgie à la consultation de l'hôpital Saint-Louis sur un enfant de trois mois.

Étiologie. — Les différents traumatismes portant sur l'articulation de l'épaule, tels que les chutes sur le moignon de

1. Townsend, Tubercular disease of the shoulderjoint, *American Orthopedic Association*, vol. VII, p. 136, 1894.
2. Karewski, *Die chirurgischen Krankheiten des Kindesalters*, p. 252, Stuttgart, 1894.
3. Péan, thèse de doct., Paris, 1860.
4. Panas, Art. Epaule du Dict. de Jaccoud.

l'épaule, les mouvements forcés d'abduction, les entorses, les tractions violentes, peuvent jouer un rôle dans l'étiologie; mais la véritable cause, c'est l'infection de l'économie par le virus tuberculeux. Aussi bien souvent ne trouve-t-on aucune cause locale appréciable. Sur les 21 malades de Townsend, deux fois seulement on pouvait invoquer une cause traumatique. Par contre, dans 5 cas, il existait d'autres manifestations tuberculeuses, mal de Pott, coxalgie, arthrite tuberculeuse du genou.

Considérations anatomiques. — L'étude de l'articulation nous

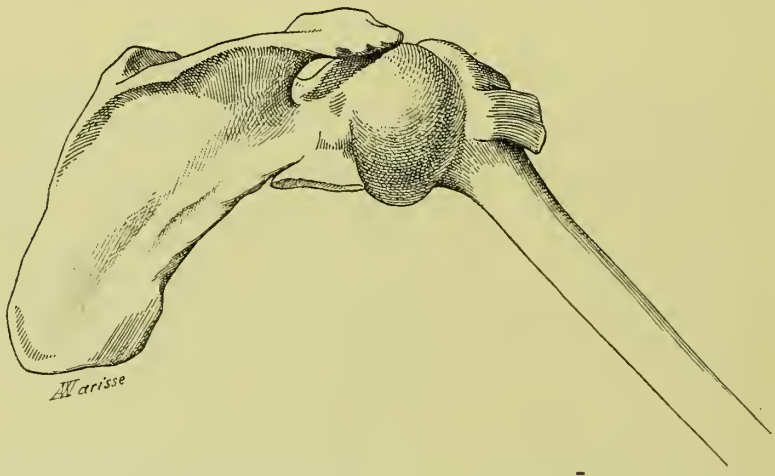

Fig. 52. — Position prise par l'articulation de l'épaule, quand la synoviale a été distendue par une injection forcée.

apprend que la synoviale possède trois prolongements, l'un répondant à la coulisse bicipitale, l'autre au tendon du sous-scapulaire; le troisième, inconstant, se trouve au-dessous du tendon du sous-épineux. La notion de ces prolongements synoviaux est très-importante en clinique; on comprend en effet que le pus et les fongosités puissent suivre ces différents prolongements de la synoviale pour se porter au dehors, et envahir les parties molles voisines. De ces prolongements, le plus mince est celui qui est sous-jacent au tendon du sous-scapulaire; il arrive souvent qu'il soit rompu au cours des injections forcées poussées dans l'articulation.

Comme l'ont montré les expériences de Bonnet, l'articulation distendue par ces injections tend à prendre une attitude fixe dans laquelle l'abduction de l'humérus est associée à un léger degré de

flexion. La flexion mesure un angle de 15 degrés environ, tandis que l'abduction va jusqu'à 35 degrés.

L'articulation scapulo-humérale est profondément située ; aussi n'est-il pas facile de se rendre compte de ses lésions. En dehors elle est recouverte par l'épaisseur du deltoïde, en haut et en arrière par la voûte acromio-coracoïdienne ; c'est seulement par le creux axillaire, et surtout en avant, au niveau du sillon pectoro-deltoïdien, qu'elle est le plus facilement accessible et que l'on peut le mieux l'explorer.

Symptômes et marche. — La tuberculose de l'articulation de l'épaule peut affecter deux formes bien distinctes ; l'une, la forme fongueuse, que l'on pourrait appeler encore la forme commune de l'arthrite tuberculeuse ; l'autre, la forme sèche (carie sèche de l'épaule).

a. Forme fongueuse. — Le début de la maladie est marqué par les douleurs, douleurs à la pression au niveau même des surfaces articulaires et pendant les mouvements de l'épaule. Comme dans la coxalgie, on peut observer des douleurs à distance, s'irradiant jusqu'au niveau du coude. Elles me paraissent reconnaître la même cause que les douleurs du genou dans la coxalgie, c'est-à-dire la propagation de l'inflammation suivant le canal médullaire. A ces douleurs s'ajoute de très bonne heure le gonflement du moignon de l'épaule qui se manifeste surtout à la partie antérieure, c'est-à-dire dans le point où la tête humérale est le plus superficiellement située. Plus tard, le gonflement envahit en masse tout le moignon de l'épaule, et pousse des prolongements qui répondent aux prolongements normaux de la synoviale que nous avons rappelés précédemment. Les fongosités passant à la suppuration, les abcès se montrent ensuite dans les mêmes points. Ils peuvent occuper le moignon de l'épaule lui-même et la partie supérieure du bras ; ils peuvent se faire jour dans l'aisselle, ou bien encore dans les fosses sus et sous-épineuses. Parfois le pus se collecte dans la fosse sous-scapulaire et soulève l'omoplate en totalité. Plus tard, lorsque les abcès se rompent spontanément, ils donnent naissance à des trajets fistuleux, qui occupent les mêmes points, c'est-à-dire le moignon de l'épaule lui-même, la cavité axillaire et tout le pourtour de l'omoplate. Il peut même y avoir des abcès à distance, le pus suivant, par exemple, la gouttière de torsion pour venir se faire jour à la partie inférieure et externe du bras, comme M. Panas en a signalé un exemple.

Bien que, dans l'immense majorité des cas, les lésions osseuses soient localisées à l'extrémité supérieure de l'humérus, il en est cependant qui se rapportent à la cavité glénoïde de l'omoplate. Dans le cas où le siège des fistules laisse le chirurgien dans le doute sur leur véritable origine, Nélaton a indiqué un procédé ingénieux de diagnostic. Il consiste à introduire un stylet dans chacun des orifices fistuleux, et, avec la pointe de l'instrument, à exercer une percussion sur le point osseux dénudé, pendant qu'on ausculte alternativement avec le stéthoscope l'omoplate et l'extrémité supérieure de l'humérus; on peut ainsi reconnaître sur lequel des deux os s'exerce la percussion.

Fig. 53. — Scapulalgie du côté droit, articulation distendue par les fongosités; membre dans l'abduction et la rotation en dedans.

L'attitude du membre est loin d'avoir, dans les arthrites tuberculeuses de l'épaule, la même importance que dans la coxalgie. Toutefois, on peut voir ici également des attitudes différentes se succéder, aux différentes périodes de la maladie. Au début, si le gonflement est modéré, la direction de l'humérus est intermédiaire entre l'abduction et l'adduction. Au contraire, lorsque la distension de l'articulation est considérable, on peut voir le membre se placer dans l'abduction et la flexion légère, comme il arrive dans les injections forcées faites sur le cadavre. Le bras est écarté du tronc et le coude porté en avant; souvent en même temps le moignon de l'épaule est abaissé. Plus tard, au contraire, lorsque les abcès se sont fait jour au dehors, et que l'articulation est entourée de trajets fistuleux nombreux, le gonflement fait place à l'amaigrissement du moignon de l'épaule; les adducteurs, le grand pectoral en particulier, sont fortement rétractés, le moignon de l'épaule est relevé; à l'abduction et à l'allonge-

ment apparent font suite l'adduction du membre et le raccourcissement apparent.

Une conséquence facile à prévoir de l'envahissement de la coulisse bicipitale, c'est la limitation des mouvements du coude; souvent, en effet, le biceps est rétracté, le coude est immobilisé dans une position modérée de flexion et de pronation, il est impossible de le placer dans l'extension complète.

b. Forme sèche. — C'est celle qui est appelée *carie sèche* par Volkmann ou *arthritis granulosa* par Vogt. Elle diffère essentiellement de la forme précédente, en ce qu'ici l'on ne constate pas d'augmentation de volume du moignon de l'épaule; il n'y a pas de fongosités, pas de tendance à la suppuration. Bien au contraire, la maladie est caractérisée d'emblée par l'atrophie musculaire et l'amaigrissement marqué du moignon de l'épaule. La voûte acromio-coracoïdienne fait une saillie exagérée, le deltoïde est aplati, la tête humérale se dessine sous la peau à la partie antérieure et interne de l'articulation, au point de sembler parfois subluxée en dedans. Avec cette atrophie progressive se montrent les douleurs et la limitation des mouvements. La douleur existe au niveau même du moignon de l'épaule, soit pendant les tentatives de mouvements, soit sous l'influence des pressions directes exercées sur la tête humérale. Il est aussi des irradiations douloureuses qui remontent vers la base du cou, ou qui se prolongent jusqu'au niveau du coude. De jour en jour, les mouvements deviennent de plus en plus limités, jusqu'à ce que l'affection aboutisse à l'ankylose complète. A ces symptômes : atrophie musculaire, douleurs, diminution progressive des mouvements, répondent les lésions suivantes : la capsule articulaire est rétractée; quand on l'ouvre, on ne constate, à son intérieur, ni liquide, ni fongosités, elle est immédiatement appliquée sur la tête humérale; le cartilage articulaire disparaît, le tissu osseux lui-même se résorbe, la tête humérale est ainsi réduite à un moignon plus ou moins atrophié, plus ou moins informe; la cavité articulaire s'oblitère, et une ankylose plus ou moins complète s'établit. Quand on fait des sections à

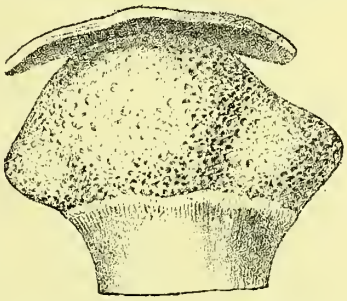

Fig. 54. — Déformation de la tête humérale dans un cas de carie sèche de l'épaule. Pièce fournie par une résection de l'épaule.

travers cette tête humérale ainsi réduite de volume, on ne trouve dans son intérieur ni masses tuberculeuses, ni magmas caséeux. Mais, dans un cas dont j'ai pu faire l'étude aux Enfants-Assistés avec mon chef de laboratoire, M. le Dr Küss, nous avons manifestement constaté sur les coupes des follicules tuberculeux. J'ai du reste eu l'occasion de reprendre cette étude à propos d'un nouveau cas observé par moi, en 1890, à l'hôpital Trousseau, et les conclusions ont été les mêmes. Les inoculations faites aux cobayes ont été positives; de sorte que les études que j'ai pu faire m'amènent à conclure avec la plupart des auteurs à la nature tuberculeuse de la carie sèche de l'épaule[1].

Les considérations cliniques qui sont applicables aux deux variétés de la scapulalgie que nous venons d'indiquer sont évidemment très différentes. Dans le premier cas, quand des fongosités abondantes donnent au moignon de l'épaule un volume considérable, on pourrait parfois songer à un ostéosarcome de l'extrémité supérieure de l'humérus. Toutefois la consistance même de la tumeur, la rapidité de son développement, l'existence de veines volumineuses sous la peau, l'absence de suppuration, sont autant de signes qui doivent faire reconnaître l'ostéosarcome.

Dans la forme sèche, rien de semblable; ici, ce qui domine, c'est l'atrophie du moignon de l'épaule et la limitation des mouvements. C'est surtout, avec les inflammations péri-articulaires, et, en particulier, cette forme à laquelle M. Duplay a donné le nom de péri-arthrite scapulo-humérale, que la confusion pourrait être faite. En effet, beaucoup de points les rapprochent, et on constate, dans les deux affections les mêmes douleurs, la même atrophie du moignon de l'épaule, la même limitation des mouvements. Mais, tandis que, dans la carie sèche, les lésions occupent l'intérieur même de l'articulation, dans la péri-arthrite, elles sont limitées à la bourse séreuse sous-deltoïdienne; on comprend donc que le chloroforme, en permettant de constater la présence ou l'absence d'ankylose, viendra trancher la question.

Les considérations pronostiques sont également bien différentes. La forme fongueuse tire sa gravité de la possibilité de la suppuration et d'autres complications tuberculeuses du côté du poumon ou d'autres articulations; la forme sèche est surtout fâcheuse par les douleurs et la perte des mouvements.

1. Voir Kirmisson et Küss, Carie sèche de l'épaule, *Revue d'Orthopédie*, 1er mai 1901, p. 193.

Il est à noter en outre que, faisant porter son action sur l'épiphyse fertile de l'humérus, elle entraîne nécessairement, dans les cas où elle a fait son apparition à un âge très tendre, un raccourcissement considérable. Tout dernièrement j'ai eu l'occasion d'observer une jeune fille de vingt ans portant, depuis dix ans, une carie sèche de l'épaule droite. Outre une atrophie considérable et une limitation très marquée des mouvements, surtout des mouvements d'élévation, l'humérus présentait un raccourcissement de 6 centimètres. Il existait en outre, chez cette jeune fille, une volumineuse scoliose à double courbure, dorsale droite, lombaire gauche, au développement de laquelle l'attitude habituelle de surélévation de l'épaule occasionnée par la scapulalgie n'était certainement pas étrangère.

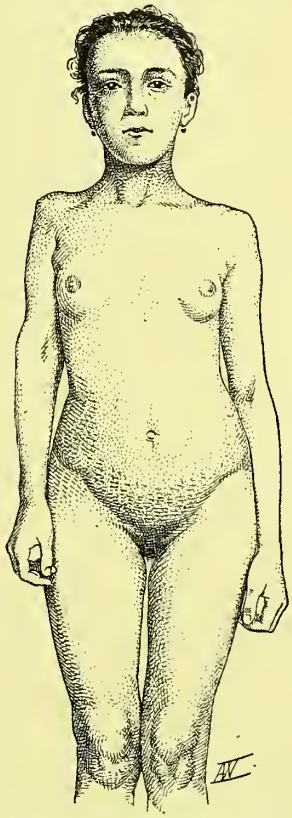

Fig. 55. — Arthrite scapulo-humérale à forme sèche du côté droit; raccourcissement énorme du membre.

Les principes du traitement sont les mêmes que pour les autres arthrites tuberculeuses. On sera ici particulièrement sobre de résections, car l'épiphyse supérieure de l'humérus est une des épiphyses fertiles, et sa suppression entraînerait fatalement l'arrêt de développement du membre en longueur. Une autre considération vient limiter encore l'emploi des résections orthopédiques, en ce qui concerne l'articulation scapulo-humérale. Je veux parler des mouvements compensateurs qui se passent dans l'articulation sterno-claviculaire, et auxquels participe l'omoplate en totalité. Grâce à ces mouvements, l'ankylose scapulo-humérale cause aux malades une gêne beaucoup moins grande qu'on ne pourrait le supposer tout d'abord. C'est seulement dans les cas où le membre serait immobilisé dans une position marquée d'abduction qu'il en pourrait résulter une gêne considérable. Dans ces cas, l'ostéotomie, soit simple, soit cunéiforme de l'extrémité supérieure de l'humérus proposée par M. Ollier, pourrait permettre le rétablissement suf-

fisant des fonctions, tout en ménageant le cartilage épiphysaire supérieur, et par suite, en n'entravant pas l'arrêt du membre en longueur.

Carie Sèche

La carie sèche de l'épaule, quand elle détermine une impotence complète du membre et des douleurs considérables, est au contraire une des meilleures indications de la résection de l'épaule. Ici, en effet, pas de fongosités, pas de suppuration; il est facile d'enlever le mal en totalité, tout en faisant une résection très limitée de la tête humérale, c'est-à-dire passant par le col chirurgical de l'os. L'opération se présente donc dans les meilleures conditions, aussi bien au point de vue de sa valeur curative qu'au point de vue orthopédique, à la condition toutefois qu'on n'en fasse pas l'application chez de très jeunes enfants, mais seulement chez des jeunes gens dont la croissance est à peu près terminée.

CHAPITRE IV

ARTHRITES TUBERCULEUSES DU COUDE

Bien que beaucoup plus rare que la tuberculose de la hanche et du genou, l'arthrite tuberculeuse du coude se rencontre cependant avec une assez grande fréquence dans l'enfance et l'adolescence. Nous pouvons à cet égard citer la statistique de M. Lannelongue qui, à côté de 100 cas de coxo-tuberculose et de 66 tuberculoses du genou, compte 12 tuberculoses du coude[1].

Considérations anatomiques. — Nous devons rappeler tout d'abord que l'articulation du coude est cachée à la partie antérieure par l'épaisse masse des muscles fléchisseurs ; il nous est donc impossible de la palper directement de ce côté ; en arrière, elle est en partie masquée par la saillie de l'olécrâne. C'est seulement dans l'espace compris entre l'olécrâne et l'épicondyle, d'une part, entre l'olécrâne et l'épitrochlée, d'autre part, que la synoviale est assez superficielle pour qu'on puisse voir se dessiner sous la peau le relief qu'elle forme, lorsqu'elle est distendue par du liquide ou des fongosités. L'articulation huméro-radiale est aussi assez superficiellement située au côté externe du coude pour qu'on puisse sentir la tête radiale glisser sous le doigt, pendant les mouvements de pronation et de supination qu'on imprime à l'avant-bras. On pourra donc assez facilement reconnaître son augmentation de volume et ses déplacements.

Les expériences de Bonnet nous ont appris quelle position prend l'articulation sous l'influence des injections forcées poussées dans son intérieur. Cette position, c'est la demi-flexion, à 130° environ, avec pronation forcée de l'avant-bras. Sous l'influence de cette injection, on voit la synoviale former deux bourrelets volumineux

1. Lannelongue, *Coxo-tuberculose*, Paris, 1886, p. 52.

sur les côtés de l'olécrâne. En même temps, la synoviale de l'articulation radio-cubitale supérieure se distend sous la forme d'un bourrelet arrondi sous-jacent au ligament annulaire du radius. Le fait se comprend aisément, vu la communication qui existe, à l'état normal, entre l'articulation huméro-cubitale et l'articulation radio-cubitale supérieure. Il faut donc s'attendre à voir cette dernière articulation participer de très bonne heure aux lésions quand la tuberculose porte sur l'articulation du coude.

Symptômes. — Les douleurs et la limitation des mouvements

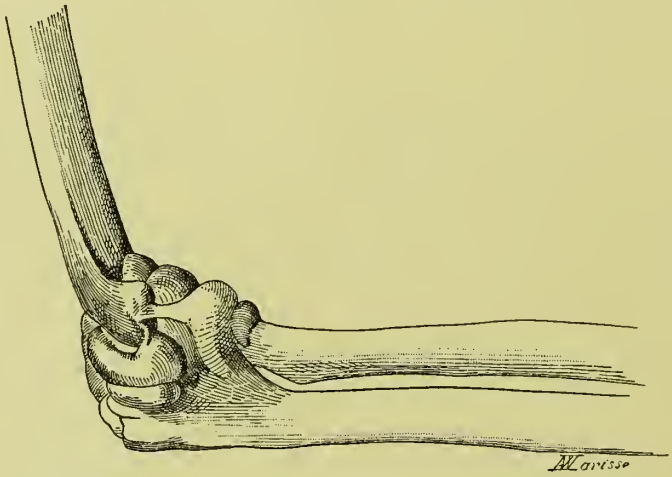

Fig. 56. — Articulation du coude dont la synoviale a été distendue par une injection forcée. Immobilisation du membre dans la demi-flexion.

bientôt accompagnées d'un gonflement plus ou moins considérable marquent le début de l'affection. Pour les raisons que nous avons rappelées précédemment, c'est surtout sur les parties postérieure et externe de l'articulation que les symptômes sont le plus accusés. Un autre fait sur lequel depuis longtemps déjà nous avons appelé l'attention, c'est la fréquence du début par le côté externe de l'articulation[1]. En ce point, en effet, se trouve la jonction des deux articulations huméro-cubitale et radio-cubitale supérieure ; là également est le centre de tous les mouvements de la jointure, mouvements de flexion et d'extension, de pronation et de supination. Il n'est donc pas étonnant que ce centre de mouvements soit un point d'élection pour les lésions de la tuberculose. Il semble tout d'abord qu'il y ait contradiction entre ce début de la tubercu-

1. Kirmisson, *Leçons cliniques sur les maladies de l'appareil locomoteur*; *arthrites chroniques du coude*, p. 167.

lose par l'articulation radio-cubitale supérieure et les résultats fournis par l'anatomie pathologique, qui nous apprend qu'au niveau du coude, les lésions débutent le plus souvent par le cubitus. M. Ollier, dans son *Traité des résections*, nous dit avoir rencontré 76 fois les lésions cubitales contre 31 lésions humérales. Le radius n'a été trouvé lésé que 12 fois. La statistique de Kœnig parle dans le même sens ; cet auteur a trouvé, sur 52 résections :

Le cubitus lésé	22 fois.
L'humérus	17 —
Le radius	13 —

Les lésions du cubitus portent sur les parties latérales de l'olécrâne ; il suffit qu'elles siègent au côté externe pour que l'articulation radio-cubitale supérieure soit intéressée ; il n'y a donc pas contradiction entre la fréquence des lésions de cette dernière articulation et celles du cubitus.

Le gonflement est variable suivant les cas ; tantôt très peu prononcé, tantôt considérable, envahissant la région du coude en totalité et lui donnant un aspect fusiforme, qui contraste singulièrement avec l'atrophie du bras. De très bonne heure en effet, le biceps brachial est le siège d'une atrophie considérable, qui contraste avec le gonflement parfois énorme de la région du coude. Au début, et pour les raisons que nous avons données précédemment, c'est surtout en arrière, et sur les parties latérales de l'olécrâne que le gonflement est appréciable. Il est également très marqué au côté externe, au niveau de l'articulation radio-cubitale supérieure. Au fur et à mesure que l'affection fait des progrès, l'appareil ligamenteux se relâche ; on voit apparaître des mouvements anormaux de latéralité ; les fongosités passent à la suppuration ; des abcès se forment, qui s'ouvrent au dehors, et de nombreux trajets fistuleux sillonnent le pourtour de la jointure malade, surtout sur les parties latérales et vers la face postérieure. Abcès et fistules remontent parfois très haut du côté du bras.

Il est assez rare que le membre reste dans l'extension complète ; le plus souvent l'avant-bras se place dans une flexion légère, à 135°, par exemple, et, lorsque le coude est le siège d'un gonflement considérable, lorsque déjà l'appareil ligamenteux a subi une destruction partielle, qu'il existe des mouvements de latéralité et de nombreux trajets fistuleux autour de la jointure, souvent le malade se présente à nous, l'avant-bras dans la demi-flexion, et la main du côté sain soutenant le membre atteint.

De très bonne heure, les mouvements de flexion et d'extension, les mouvements de pronation et de supination sont entravés, et si l'ankylose survient dans l'extension complète, ou, du moins, dans un très léger degré de flexion, on comprend quelle gêne considérable en résulte pour le malade qui heurte à chaque instant son membre supérieur transformé en un long levier rigide.

Traitement. — La première chose à faire dans le traitement des arthrites tuberculeuses du coude, c'est de donner au membre une position qui lui permettra de rendre au malade le maximum de services après guérison. Cette position, c'est la flexion du coude à angle droit. Si donc le membre était dans une attitude vicieuse, il serait nécessaire, ici comme pour les autres articulations, de pratiquer le redressement sous le chloroforme. Le coude est en même temps placé dans une position intermédiaire entre la pronation et la supination. Non seulement cette position est la plus favorable au point de vue des usages ultérieurs du membre; mais elle est en même temps celle dans laquelle il y a l'emboîtement le plus exact entre les surfaces articulaires, et, par suite, la moindre tendance aux déplacements consécutifs.

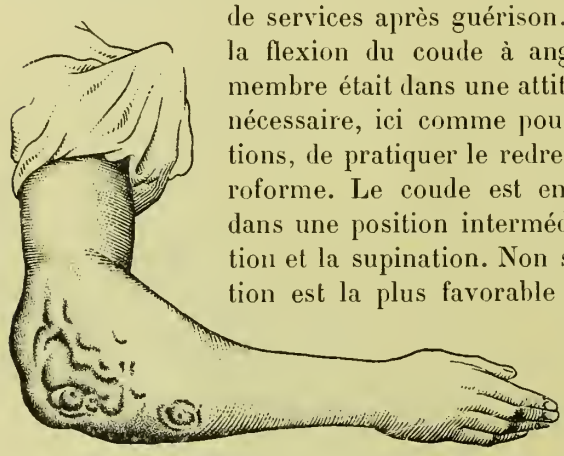

Fig. 57. — Arthrite fongueuse du coude avec ulcération des parties molles. (Fergusson.)

Si, en dépit d'un traitement bien dirigé, les lésions s'aggravent au point de rendre impossible la réparation, la question de la résection se pose. Au niveau du coude, toutes les conditions sont réunies pour donner à la résection la plus haute valeur. Les épiphyses qu'il s'agit de supprimer ne représentent pas, comme au genou, les épiphyses fertiles; si, en effet, le membre inférieur s'accroît surtout en longueur au moyen des épiphyses qui répondent à l'articulation du genou, au membre supérieur, les épiphyses fertiles sont représentées par celles de l'extrémité supérieure de l'humérus et de l'extrémité inférieure des os de l'avant-bras. On aura donc pour la résection du coude infiniment moins à craindre les conséquences de l'opération au point de vue de l'accroissement ultérieur du membre.

Une autre considération non moins digne d'intérêt, c'est celle

qui a trait aux fonctions réciproques des membres supérieur et inférieur. Au genou, ce qu'il importe avant tout, c'est d'avoir une articulation solide; aussi recherche-t-on surtout l'ankylose à laquelle peuvent conduire beaucoup d'autres moyens que la résection. Au membre supérieur, la mobilité a une valeur beaucoup plus grande; aussi comprend-on qu'on donne la préférence à la résection qui assure cette mobilité beaucoup mieux que tous les autres moyens mis en usage dans le traitement des arthrites fongueuses du coude. Malgré ces raisons qui, au premier abord, militent si fortement en faveur de la résection du coude, il s'en faut que cette résection pratiquée dans la première enfance fournisse toujours des résultats satisfaisants. J'en donnerai comme preuve les deux faits suivants que j'ai eu l'occasion d'observer dans mon service de l'hôpital Trousseau.

Une fillette de dix ans et demi m'a été présentée par ses parents en juin 1899. Chez elle la tuberculose a commencé par un spina ventosa de l'annulaire droit qui a suppuré pendant deux ans; puis, le coude droit a été envahi à son tour; un de nos collègues les plus distingués lui a fait, il y a trois ans, à l'âge de sept ans et demi par conséquent, la résection du coude. Or, il reste chez elle un avant-bras ballant, sans aucune trace de solidité. Il existe en outre une fistule à la partie postérieure et externe du coude. J'ai dû endormir cette enfant et faire dans la fistule une cautérisation profonde avec le thermocautère, qui m'a conduit sur l'os dénudé. J'ai revu cette jeune fille deux ans plus tard, en juillet 1901, la cicatrisation était complète; mais le bras reste ballant, et j'ai dû lui faire l'application d'un appareil prothétique. Or, il est à noter qu'il s'agit ici d'une résection primitive, entreprise avant l'apparition de toute suppuration, et cependant, cette résection du coude chez une fillette de sept ans n'a pas amené la guérison, puisqu'elle a laissé à sa suite une fistule que nous avons dû opérer; et, au point de vue orthopédique, elle a donné un résultat détestable, la malade conservant un avant-bras ballant, et un membre presque inutile sans le port d'un appareil prothétique.

Le second fait qui nous reste à citer est plus triste encore. Il s'agit d'un garçon de onze ans et demi qui nous a été présenté en mai 1901. Il a subi, à l'âge de quatre ans, la résection du coude droit pratiquée par un de nos collègues des Hôpitaux. Or, aujourd'hui encore, plus de sept ans après l'opération, il conserve, à la partie postérieure du coude, deux trajets fistuleux pour lesquels

nous avons dû faire une opération secondaire. Chez lui, comme chez la petite malade précédente, l'avant-bras est tout à fait bal lant; les mouvements de flexion et d'extension sont complètement abolis; le membre supérieur droit est extrêmement atrophié et diminué de longueur, le raccourcissement mesure 15 centimètres, dont 8 pour le bras et 7 pour l'avant-bras. On voit, par là, que même la résection du coude, qui peut passer à bon droit pour une des meilleures, est capable de ne fournir dans la première enfance que des résultats tout à fait médiocres. C'est bien ainsi qu'on peut caractériser la conservation d'un membre réduit à une sorte de moignon plus court de 15 centimètres que celui du côté opposé, et auquel le malade ne peut imprimer aucun mouvement.

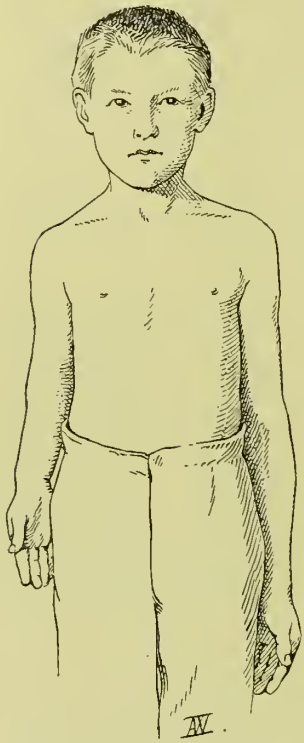

Fig. 58. — Résection ancienne du coude droit; raccourcissement énorme; bras ballant; fistules persistantes.

M. Ollier lui-même fait des réserves formelles au sujet de la résection chez les enfants, qui arrivent habituellement à la guérison par des moyens beaucoup plus simples. La guérison, il est vrai, ne sera obtenue le plus souvent qu'au prix de l'ankylose; mais si celle-ci s'est faite en bonne position, c'est-à-dire dans une position voisine de l'angle droit, le membre sera fort utile, et dans l'immense majorité des cas, il n'y aura pas lieu d'y rémédier par une résection. Ici doit entrer en ligne de compte la considération de la profession, de l'état social du malade. Dans la plupart des cas, un membre solide, comme le donne l'ankylose en bonne position, sera préférable à un coude mobile; cependant, on comprend que chez les personnes qui ne sont pas obligées de déployer de force, on préfère la résection qui permet de rendre à la jointure sa mobilité.

La résection orthopédique s'impose dans les cas où le membre est immobilisé dans une attitude vicieuse, c'est-à-dire dans l'extension complète ou dans une très légère flexion; elle est en effet susceptible de donner des résultats excellents. Mais loin de ménager

le plus possible dans ces cas le périoste, futur agent de la régénération osseuse, il faut, au contraire, comme l'a établi M. Ollier, faire l'excision d'une zone circulaire du périoste, de façon à ne pas avoir une reproduction osseuse trop abondante, qui détermine une récidive de l'ankylose; il faut aussi, dans les cas de cette nature, avoir recours à la mobilisation hâtive de la nouvelle articulation. En d'autres termes, les considérations relatives à la résection du coude sont absolument différentes, suivant qu'il s'agit d'une résection curative entreprise pour obtenir la guérison d'une arthrite tuberculeuse, ou d'une résection orthopédique qui a pour but le rétablissement des mouvements. Si dans les résections curatives, il importe de ménager autant que possible le périoste, afin d'obtenir la reconstitution d'une néarthrose sur le type normal et d'éviter la production d'un avant-bras ballant, dans les résections orthopédiques, au contraire, on a surtout à redouter la reproduction de l'ankylose ; aussi faut-il, dans ce but, et d'après le conseil de M. Ollier, sacrifier une zone circulaire du périoste.

CHAPITRE V

ARTHRITES TUBERCULEUSES DU POIGNET

Beaucoup moins fréquentes que celles du coude, les arthrites tuberculeuses du poignet sont assez exceptionnelles chez les enfants ; on rencontre beaucoup plus souvent dans le jeune âge les ostéites tuberculeuses des métacarpiens et des doigts habituellement décrites sous le nom de spina-ventosa.

Lorsqu'on observe la maladie à une période avancée, il est souvent bien difficile de dire quel a été l'élément envahi le premier. Tels sont en effet les rapports intimes qui existent entre les synoviales tendineuses et articulaires, qu'on comprend que les lésions puissent aisément se propager des unes aux autres. Toutefois, ici comme partout ailleurs, le début se fait le plus souvent par les os; et ce sont surtout les os du carpe qui sont atteints les premiers. Si nous consultons à cet égard la statistique de M. Ollier, nous y rencontrons les chiffres suivants[1] :

Sur 30 cas, le début a eu lieu :

Par le carpe	20 fois.
Par le radius	6 —
Par le cubitus	1 —
Par le métacarpe	2 —

Une autre considération anatomique qu'il importe de rappeler, c'est la communication existant à l'état normal entre la synoviale radio-carpienne et celle de l'articulation médio-carpienne à la faveur d'un prolongement synovial existant entre le pyramidal et le semi-lunaire. Lorsqu'on pratique, comme l'a fait Bonnet, une injection forcée dans l'articulation radio-carpienne, on voit la main se placer dans le prolongement de l'avant-bras, c'est-à-dire dans une position

1. Ollier, *Traité des Résections, résection du poignet*, t. II, p. 491.

intermédiaire entre l'extension et la flexion; l'articulation radio-cubitale inférieure ne communiquant pas à l'état normal avec l'articulation radio-carpienne, ne participe pas à la distension.

Bridée sur les côtés par les ligaments latéraux, masquée à la partie antérieure par les puissants ligaments antérieurs et par la masse des tendons fléchisseurs, l'articulation du poignet est surtout accessible par sa face postérieure. C'est de ce côté que la synoviale se laisse distendre pendant les injections forcées; c'est là aussi que se manifeste le gonflement lorsque l'articulation est le siège d'un épanchement séreux ou qu'elle est remplie de fongosités. L'articulation radio-cubitale inférieure, avons-nous dit, ne fait pas partie

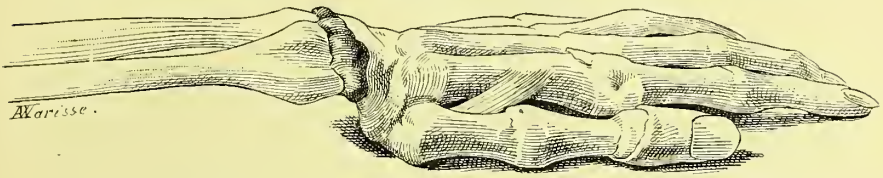

Fig. 59. — Articulation du poignet dont la synoviale a été distendue par une injection forcée; la main se trouve placée dans la demi-flexion.

de l'articulation du poignet; c'est donc au côté externe, au niveau de l'extrémité inférieure du radius, que s'observe le maximum de gonflement. Du reste, le radius constitue la colonne de soutien du membre supérieur; la tuberculose, par l'application d'une loi générale, se montre dans les points qui supportent le maximum d'effort et de pression, c'est-à-dire ici, au niveau de l'articulation radio-carpienne.

Au fur et à mesure que le gonflement augmente et que se développent les masses fongueuses qui distendent et détruisent les ligaments, on voit la main se placer dans une flexion légère. L'extrémité inférieure des os de l'avant-bras fait une saillie anormale à la face postérieure, tandis que la main est subluxée en avant; il y a parfois en même temps une véritable subluxation de l'extrémité inférieure du cubitus.

Arrivées à ce degré, les masses fongueuses se ramollissent et donnent naissance à des abcès qui se montrent surtout vers la face dorsale et sur les parties latérales de l'articulation; de là, des fistules qui sillonnent en tous sens la région du poignet, et peuvent quelquefois aussi siéger à sa partie antérieure.

Le malade a conscience du défaut de solidité de son articulation; pour éviter le tiraillement des ligaments et les douleurs qui en

résultent, il soutient le poignet malade avec la main du côté sain. La tuméfaction considérable du poignet contraste étrangement avec l'amaigrissement des doigts minces et effilés, qui semblent avoir subi un allongement anormal, bien qu'en réalité leur longueur soit la même que celle du côté opposé. Les synoviales tendineuses

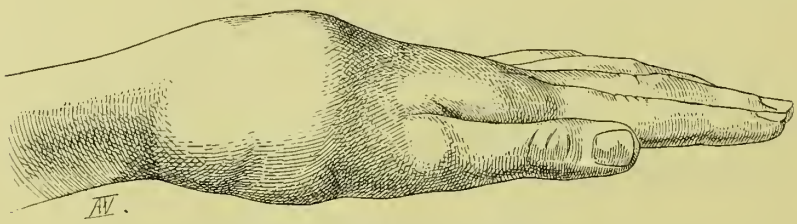

Fig. 60. — Arthrite fongueuse du poignet.

étant atteintes par les fongosités, il en résulte une gêne considérable des mouvements des doigts; les articulations des phalanges participent elles-mêmes à la raideur; enfin l'atrophie musculaire considérable de l'avant-bras est un nouveau facteur de gravité. Si même la maladie arrive à la guérison, elle laisse à sa suite une infirmité tenant à cette atrophie, à cette ankylose des articulations du poignet et des doigts, infirmité qui sera d'autant plus marquée que l'ankylose se sera faite dans une attitude vicieuse, c'est-à-dire avec une subluxation de la main en avant.

Il faudra donc avant tout, dans le traitement, se préoccuper de prévenir cette subluxation, et pour cela soutenir convenablement la région du poignet au moyen d'une attelle plâtrée prenant largement point d'appui sur l'avant-bras et maintenant la main dans

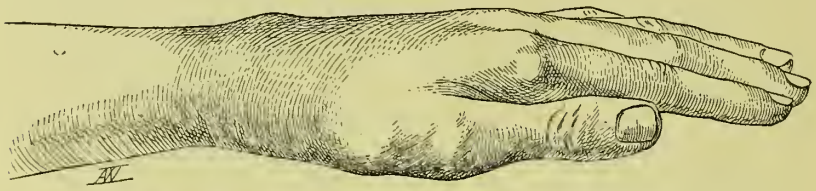

Fig. 61. — Même malade que dans la figure précédente, après guérison complète par le traitement conservateur.

une attitude modérée d'extension, rappelant l'attitude qu'on lui donne en écrivant. D'autre part, il faut avoir soin de ne pas prolonger cette attelle au delà des articulations métacarpo-phalangiennes de façon à permettre aux doigts de conserver leur mobilité. En même temps on agira contre les lésions tuberculeuses à l'aide

des différents moyens qui sont à notre disposition : la compression, la révulsion, l'ignipuncture, les injections d'éther iodoformé. Même arrivées à un développement énorme, caractérisé par un gonflement considérable, avec des abcès et des fistules nombreuses, les lésions tuberculeuses sont capables de rétrocéder. Nous en donnons ici comme exemple le cas d'un jeune homme de dix-sept ans que nous avons traité dans notre service des Enfants-Assistés, d'abord par l'exposition chaque jour répétée de l'articulation aux rayons X ; puis, par la compression élastique à l'aide de la bande de caoutchouc. Quand il vint à l'hôpital, la situation paraissait presque désespérée; le poignet énormément tuméfié mesurait 32 centimètres de circonférence; il était légèrement subluxé en avant, et sillonné de toutes parts de trajets fistuleux. Cependant, comme on en peut juger par les figures ci-jointes, le malade est arrivé à complète guérison. Je l'ai présenté à la Société de Chirurgie, où chacun a pu constater la restitution intégrale de la forme et des fonctions du poignet. De tels faits montrent, comme j'ai l'habitude de le répéter, qu'il n'y a pas de limites à la conservation dans la tuberculose osseuse et articulaire chez les enfants[1].

Il importe évidemment de faire un traitement consécutif, consistant dans l'emploi du massage et de l'électrisation pour lutter contre l'atrophie musculaire et les raideurs des doigts. Même la terminaison par ankylose en bonne position du poignet peut être considérée comme un résultat avantageux, pourvu d'ailleurs que les doigts aient conservé leur mobilité. La résection du poignet reste comme une dernière ressource chez les jeunes gens, lorsque les autres procédés de la méthode conservatrice ont échoué.

1. Voir *Bull. et Mém. de la Soc. de Chir.*, 2 février 1898.

CHAPITRE VI

TUBERCULOSE DES PETITS OS LONGS DE LA MAIN ET DU PIED *(SPINA VENTOSA)*.

L'ostéite tuberculeuse des petits os longs de la main et du pied, connue sous la dénomination ancienne de *spina ventosa*, présente une physionomie clinique et des conditions pathogéniques tout à fait spéciales. Elle détermine du côté de l'os sur lequel elle se développe un gonflement arrondi, noueux, assez analogue aux tubercules de certaines plantes; de là la dénomination de spina ventosa, sous laquelle on confondait dans la pathologie chirurgicale ancienne la tuberculose des os longs de la main et du pied, et certaines affections, telles que l'enchondrome des doigts, qui donne naissance à des déformations analogues. Au point de vue pathogénique, le spina ventosa appartient essentiellement à la tuberculose de la première enfance; il est beaucoup plus rare de le voir dans la deuxième enfance, soit passé l'âge de cinq ans. Cette variété particulière de tuberculose est encore remarquable en ce qu'elle se montre habituellement sous la forme de tuberculose à foyers multiples, atteignant simultanément et quelquefois symétriquement plusieurs os longs de la main et du pied. Souvent aussi elle coïncide avec des lésions tuberculeuses diverses, disséminées à la surface du corps, telles que gommes tuberculeuses de la peau, adénites suppurées, abcès froids du tissu cellulaire; beaucoup plus rarement, on la voit coïncider avec des lésions osseuses profondes, telles que la coxalgie et le mal de Pott, bien que le fait s'observe de temps en temps. Il semble que la tuberculose, disséminée à la surface du corps, n'ait pas tendance à pénétrer à une grande profondeur. Pour appuyer les propositions précédentes, nous citerons ici la statistique de Karewski et celle qui nous est propre.

Karewski[1] dit avoir vu 135 malades atteints de spina ventosa, et se répartissant, au point de vue de l'âge, de la façon suivante :

Dans la 1re année	4
— 2e —	35
— 3e —	29
— 4e —	16
— 5e —	12
— 6e —	8
— 7e —	10
— 8e —	4
— 9e —	6
— 10e —	6
De la 11e à la 16e année	5

Ainsi donc, sur 135 malades, 96, c'est-à-dire plus des deux tiers, appartenaient aux cinq premières années.

Ma statistique de la policlinique des Enfants-Assistés comprend 35 cas seulement de spina ventosa, se décomposant, au point de vue de l'âge, de la façon suivante :

De 0 à 1 an	6
De 1 à 2 ans	18
De 2 à 3 —	3
De 3 à 4 —	3
De 4 à 5 —	3
De 5 à 6 —	1
De 6 à 7 —	1

Sans doute, ce chiffre de 35 cas est bien faible; mais les très nombreux faits que nous avons pu observer d'autre part, soit aux Enfants-Assistés, soit dans notre service de l'hôpital Trousseau, confirment absolument les données que nous avons formulées en commençant. Dernièrement encore, nous examinions un petit garçon de cinq mois, allaité par une mère bien portante, mais appartenant à un père tuberculeux, et qui présentait des lésions multiples et symétriquement disposées des petits os longs de la main et du pied. Aux mains, la première phalange du pouce et les premières phalanges de l'index et du médius de chaque côté étaient envahies; il y avait en outre, à la main droite, une lésion du quatrième métacarpien. Aux pieds, le spina ventosa occupait symétriquement les deux premiers métatarsiens. Souvent, comme chez cet enfant, le spina ventosa est l'expression symptomatique d'une tuberculose héréditaire.

1. Karewski, *Die chirurgischen Krankheiten des Kindesalters*, p. 180, 1894.

Au niveau des petits os longs de la main et du pied, la tuberculose se comporte comme en tout autre point du corps. Elle peut suivre une marche régressive et aboutir à la guérison spontanée, l'os revenant peu à peu à son volume normal. Mais beaucoup plus souvent, la suppuration se montre, des abcès se forment, et, à leur suite, des fistules multiples s'ouvrent sur les parties latérales des doigts. L'os se détruit par un processus lent de désintégration moléculaire, ou même par nécrose donnant naissance à des

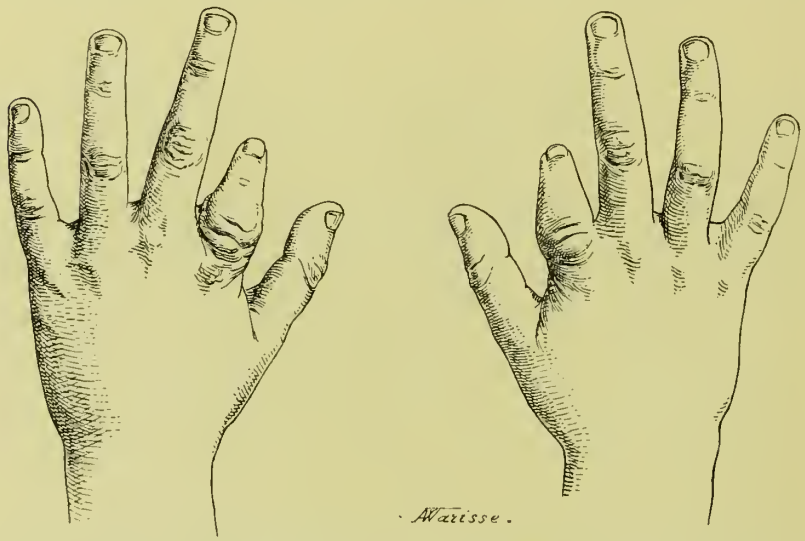

Fig. 62. — Spina ventosa; lésions symétriques des deux index chez un enfant de six ans.

séquestres plus ou moins volumineux. Aux difformités qui résultent de cette absorption osseuse, il faut joindre celles qui tiennent au retentissement sur l'épiphyse voisine; il convient en effet de ne pas oublier que chacune des phalanges et chaque métacarpien se développent par deux points osseux : un point central diaphysaire et un point épiphysaire tourné, pour les phalanges, du côté du bout central, pour les métacarpiens, du côté de la périphérie. L'examen des deux radiographies que nous reproduisons ici permettra de se faire une bonne idée des déformations osseuses observées. De là, la disparition presque complète du corps d'une phalange ou d'un métacarpien.

Le processus tuberculeux envahissant la diaphyse retentit sur l'épiphyse voisine, et cela de deux manières différentes : soit pour activer ses fonctions, auquel cas il en résulte une exagération de

longueur, soit, au contraire, pour déterminer une soudure prématurée de l'épiphyse, ce qui constitue une nouvelle source de raccourcissement. A ces causes de difformités il faut ajouter encore celles qui résultent de l'envahissement des articulations voisines. On voit par là que le spina ventosa ou ostéite tuberculeuse des

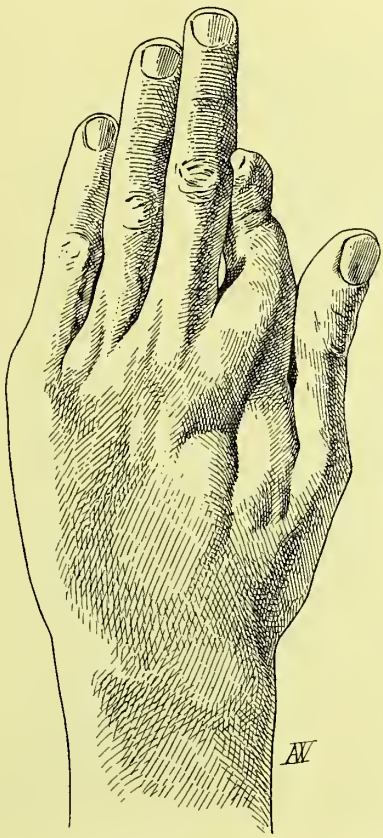

Fig. 63. — Spina ventosa du premier métacarpien; raccourcissement et déviation latérale de l'index.

phalanges et des métacarpiens peut donner lieu à un grand nombre de difformités diverses. Elles ont été étudiées dans un travail d'ensemble présenté par M. Lannelongue[1], en 1889, au Congrès français de Chirurgie.

L'auteur classe sous les rubriques suivantes les difformités qui peuvent se montrer comme conséquences du spina ventosa :

1. Lannelongue, Sur quelques déformations permanentes des doigts et de la main déterminées par la tuberculose de ces organes, *Congrès franç. de Chir.*, 1889, p. 55.

1° Les déformations phalangiennes consistant dans des modifications de longueur, allongement et raccourcissement des phalanges se produisant par les mécanismes que nous avons indiqués plus haut.

2° Les phalanges flottantes par disparition de la diaphyse, ou même de la diaphyse et de l'épiphyse.

Fig. 64. — Spina ventosa de la première phalange de l'index et du premier métacarpien chez un enfant de deux ans et trois mois. Énorme épaisissement du premier métacarpien et déformation de la première phalange de l'index.

3° Le doigt rentrant. Dans ce cas, la lésion porte sur le métacarpien, qui a en partie disparu. Le doigt normal, comme forme et comme volume, se trouve en arrière des autres doigts, supporté qu'il est par un métacarpien rabougri.

4° Le doigt repoussé. Ici, au contraire, le doigt proémine en avant des doigts voisins; lui-même est normal; mais il est supporté par un métacarpien trop long; c'est seulement au pouce qu'on a constaté une semblable difformité.

5° Les déviations de l'axe des phalanges consistant dans l'incurvation des phalanges sur elles-mêmes, ou dans leur torsion suivant l'axe longitudinal.

6° Les luxations pathologiques des phalanges, qui se font le plus souvent dans le sens latéral.

Fig. 65. — Spina ventosa du médius droit chez un garçon de cinq ans et demi; disparition presque complète de la première phalange.

Nous donnons ici un certain nombre d'exemples des principales difformités qui peuvent se montrer comme conséquence du spina ventosa.

Contre ces difformités elles-mêmes, quand elles sont entièrement constituées, nous ne pouvons pas grand'chose. Aussi est-ce surtout au traitement préventif que nous devons nous adresser. Déjà nous avons fait remarquer que la tuberculose des phalanges était susceptible de régression spontanée. La compression métho-

dique à l'aide de bandelettes de Vigo peut aider utilement à ce résultat. Souvent aussi nous faisons usage de l'ignipuncture au niveau de l'os tuméfié. Quand déjà des abcès se sont formés et que la fluctuation est évidente, la ponction et l'injection d'éther iodoformé peuvent réussir encore à procurer la guérison.

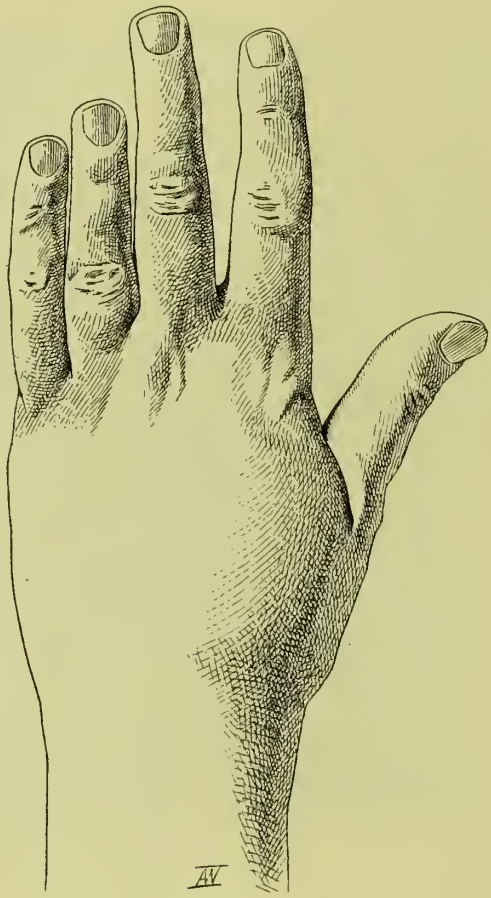

Fig. 66. — Spina ventosa; raccourcissement et atrophie des deux derniers doigts.

Plus tard, quand des trajets fistuleux multiples se sont formés, trajets donnant issue à des fongosités abondantes, quand il existe des nécroses, il devient indispensable d'intervenir, soit par l'évidement de l'os avec ablation des séquestres et des fongosités, soit même par la résection sous-périostée de la phalange; en un mot, on fera tout son possible pour conserver le doigt malade, et l'on n'en viendra à l'amputation que si l'organe est une cause de gêne

pour le malade ou de souffrances, en raison des déformations que nous avons précédemment indiquées. En un mot, la conservation sera poussée aussi loin que possible; aussi pensons-nous bien faire en signalant ici une intéressante tentative ostéoplastique faite par Bardenheuer[1] (de Cologne) sur une fillette de douze ans. Pour remplacer la deuxième phalange d'un doigt qu'il avait dû réséquer pour un spina ventosa, Bardenheuer tailla sur la première phalange un lambeau osseux, qui fut rabattu en pivotant autour de sa surface articulaire, de sorte que son extrémité supérieure devint inférieure; la deuxième phalange est ainsi remplacée par un fragment osseux emprunté à la première phalange. Le résultat est très avantageux, dit l'auteur de l'observation; mais il est à noter que l'opération a été faite le 9 juin et publiée dès le 29 août. Il est donc bien difficile de se faire une idée juste sur la valeur du résultat définitif. Toutefois l'importance de la conservation au niveau des doigts est si grande qu'une telle conduite méritait d'être signalée, et, à l'occasion même, mériterait d'être imitée.

1. Osteoplasticher Ersatz einer Phalanx nach Exartikulation derselben wegen spina ventosa, Thiel, *Centralb. für Chir.*, 29 août 1896, n° 35.

CHAPITRE VII

COXALGIE

L'inversion du membre dans la coxalgie, c'est là la source de tous les maux. Cette phrase que je répète à chaque instant dans mon enseignement clinique, j'en voudrais faire le thème de tous les développements qui vont suivre sur la coxalgie envisagée au point de vue orthopédique. Mais auparavant, je dois m'expliquer sur les attitudes vicieuses dans le cours de la coxalgie; je dois surtout au lecteur l'explication de ce mot *inversion du membre* que j'ai introduit dans cette description.

Tout d'abord, et pendant un temps parfois assez long, la coxalgie, à son début, peut être marquée uniquement par des douleurs plus ou moins vives, plus ou moins fugaces, auxquelles s'ajoutent de la claudication, et la présence de ganglions engorgés dans la fosse iliaque interne. Cet engorgement ganglionnaire précoce me semble un des signes les plus importants qui permettent de préjuger la nature tuberculeuse des lésions. Il n'en est pas moins vrai que ces signes, s'ils ne se caractérisent pas davantage, peuvent pendant longtemps laisser le diagnostic en suspens. J'en donnerai comme exemple le fait suivant que j'ai bien souvent cité dans mes leçons. Une mère m'amenait un jour aux Enfants-Assistés son jeune enfant qui, pour tout symptôme, présentait une légère claudication du côté gauche. Je conseillai de mettre l'enfant au repos pendant quinze jours, et de me le présenter de nouveau après cette période, afin que je pusse préciser le diagnostic. Lors du second examen, les choses ne s'étaient en rien modifiées; nouveau repos, nouvel examen, et ainsi de suite, à cinq reprises différentes, c'est-à-dire pendant plus de deux mois. Ennuyé de ne pas arriver à préciser le diagnostic, j'engageai la mère à laisser marcher son enfant, dans la pensée que peut-être, sous l'influence de la fatigue, l'affection

viendrait à se caractériser. Les suites de cette expérience ne se firent pas longtemps attendre. Quelques jours après, cette femme tout éplorée revenait vers moi, et me racontait ce qui suit : dans ses essais de marche, l'enfant avait fait une chute; immédiatement il avait beaucoup souffert; la nuit, il poussait des cris continuels, et la cuisse s'était fortement fléchie sur le bassin. Je dus endormir l'enfant pour opérer le redressement. Ainsi fut marqué le début d'une coxalgie que j'ai pu suivre pendant plusieurs années, et qui, plus tard même, a amené la formation d'un abcès crural.

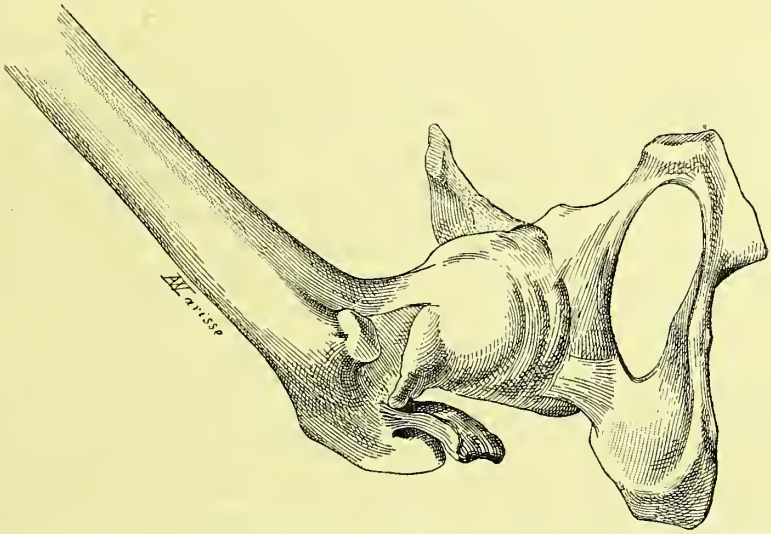

Fig. 67. — Position prise par l'articulation de la hanche quand la synoviale a été distendue par une injection forcée (flexion, abduction et rotation en dehors).

Peut-être M. Sayre verrait-il là un fait probant à l'appui de l'origine purement traumatique de la coxalgie. Pour raisonner ainsi, il faudrait avoir oublié la claudication légère du début; il est bien évident qu'un noyau tuberculeux sommeillait pour ainsi dire dans l'extrémité supérieure du fémur, traduisant uniquement sa présence par une claudication très peu marquée. La chute a été la goutte d'eau qui a fait déborder le vase, elle a provoqué l'envahissement de l'articulation, se traduisant immédiatement par de violentes douleurs et la flexion permanente de la cuisse sur le bassin.

C'est bien ainsi que les choses se passent dans un très grand nombre de cas. Il est exceptionnel de voir le membre conserver dans la coxalgie une attitude normale. De très bonne heure au

contraire se surajoute aux douleurs, à l'engorgement ganglionnaire, à la claudication, l'attitude vicieuse du membre qui constitue l'un des éléments les plus importants dans l'étude clinique de la coxalgie.

Étude des attitudes vicieuses dans la coxalgie. — Nous devons tout d'abord indiquer pour la hanche, comme nous l'avons fait pour les autres articulations, la position prise par le membre sous l'influence des injections forcées, poussées dans la jointure; cette attitude, c'est la flexion jointe à l'abduction et à la rotation en dehors (fig. 67).

Cette même attitude est celle qu'on rencontre habituellement au début de la coxalgie, et comme, à ce moment, les os et l'appareil ligamenteux sont encore intacts, on peut supposer avec Bonnet (de Lyon), que les malades donnent instinctivement à leur membre cette position pour mettre la capsule dans le plus grand relâchement possible, et ainsi échapper à la douleur.

Plus tard, d'autres facteurs interviennent dans la production des attitudes vicieuses, notamment la contracture musculaire, l'usure des os et des ligaments. On voit alors généralement l'abduction faire place à l'inversion du membre.

L'attitude la plus généralement observée, c'est la flexion de la cuisse sur le bassin. « Jamais, dit Bonnet[1], dans les maladies de la hanche, l'on ne trouve la cuisse étendue sur le bassin, comme elle l'est chez un homme qui se tient dans une situation parfaitement verticale. Je n'ai observé aucun fait qui pût être considéré comme une exception à cette loi. »

Pour ma part, il m'est bien arrivé de rencontrer quelques rares exemples de malades souffrant de coxalgie, et dont le membre était cependant resté dans l'extension; c'étaient des malades qui n'avaient jamais gardé le lit, qui, au contraire, avaient continué à marcher. Encore est-il vrai de dire que, chez eux, le membre n'était pas dans l'extension directe, mais bien dans l'extension jointe à l'abduction et à la rotation en dehors. La flexion elle-même ne reste pas habituellement directe, mais elle s'associe à d'autres déviations qui ont pour effet de rapprocher ou d'écarter le membre de l'axe médian du corps. L'attitude qui écarte le membre de l'axe médian du corps porte le nom d'*abduction*, tandis qu'on donne la dénomination d'*adduction* au mouvement

1. Bonnet, *Maladies des articulations*, t. II, p. 267.

qui rapproche le membre de la ligne médiane. Mais, il faut bien le dire, ces dénominations d'adduction et d'abduction, qui désignent des attitudes diamétralement opposées, ont le grave inconvénient de présenter une trop grande similitude de mots. A chaque instant, dans ses démonstrations, le professeur emploie l'une pour l'autre; l'élève interrogé répond abduction quand il devrait dire adduction; il en résulte des confusions interminables. Depuis longtemps j'ai cherché à faire disparaître cette cause de confusion, en employant deux mots qui n'aient pas entre eux une ressemblance aussi grande. J'ai conservé le mot abduction pour désigner le mouvement par lequel l'axe du membre s'éloigne de la ligne médiane du corps, tandis que j'emploie la dénomination d'inversion pour caractériser le mouvement par lequel le membre se rapproche de la ligne médiane. J'oppose donc l'un à l'autre les deux termes *inversion* et *abduction*. Mais là ne s'arrêtent pas les attitudes vicieuses du membre dans la coxalgie, et la déformation est encore plus complexe. Habituellement, en effet, à la flexion et à l'abduction ou à l'inversion se surajoute la rotation du membre autour d'un axe longitudinal portant en dedans ou en dehors la pointe du pied. D'une manière générale, la rotation en dehors est associée à la flexion et à l'abduction, tandis que la rotation en dedans se rencontre combinée à la flexion et à l'inversion du membre. Toutefois ce serait une erreur d'établir, avec Bonnet, une relation absolue entre la rotation en dehors et l'abduction, entre l'inversion du membre et la rotation en dedans. Il nous arrive, en effet, de rencontrer des cas dans lesquels la rotation en dedans se surajoute à l'abduction, et souvent nous voyons l'inversion du membre se combiner à la rotation en dehors.

Ces deux grands types d'attitude vicieuse, flexion, abduction et rotation en dehors, d'une part; flexion, inversion du membre et rotation en dedans, de l'autre, ne se rencontrent pas au hasard dans la coxalgie. Habituellement elles se succèdent l'une à l'autre; au début, le membre se présente à nous dans la flexion combinée à l'abduction et à la rotation en dehors, tandis que plus tard la flexion s'associe à l'inversion du membre et à la rotation en dedans. De là, la division classique de la coxalgie en périodes : la première période étant caractérisée par la flexion, l'abduction et la rotation en dehors, la seconde période par la flexion et l'inversion du membre, tandis que la troisième période correspond à l'apparition des abcès. Sans doute cette division en périodes est sché-

matique; toutefois elle répond assez bien à la réalité des faits, elle est assez commode pour l'enseignement, pour mériter d'être conservée.

Nous venons d'indiquer les deux grands groupes d'attitudes vicieuses qu'on peut rencontrer au cours de la coxalgie. Nous devons maintenant les reprendre l'un après l'autre, et analyser successivement chacun des éléments qui entrent dans leur constitution.

1° *Flexion de la cuisse sur le bassin et ensellure.* — L'attitude la plus générale dans la coxalgie, c'est, avons-nous dit, la flexion de la cuisse sur le bassin. Le degré de cette flexion varie beaucoup suivant les cas. Le plus souvent, elle ne dépasse pas l'angle obtus, variant par exemple, entre 120° et 135°, mais elle peut atteindre l'angle droit et même arriver à l'angle aigu. La conséquence de cette flexion, c'est la projection du membre en avant et un raccourcissement plus ou moins considérable. Pour ramener autant que possible les deux membres inférieurs dans un même plan transversal, le malade imprime à son bassin une déviation secondaire, dont le centre est dans l'articulation sacro-vertébrale. Cette déviation se passant dans un axe transversal a pour conséquence d'incliner en avant les deux épines iliaques antérieures et supérieures, tandis que les deux tubérosités de l'ischion, et, avec elles, toute la région fessière, sont élevées en arrière. Il en résulte une excavation plus ou moins marquée de la région lombaire, à laquelle on donne le nom d'ensellure. Cette ensellure a pour conséquence de masquer en grande partie, et de compenser au point de vue fonctionnel, la flexion du membre. Pour bien faire comprendre aux élèves cette déviation secondaire, j'ai l'habitude de comparer dans mes leçons ce qui se passe ici du côté du bassin, avec ce qu'on observe dans l'œil atteint d'hypermétropie. On sait que la conformation particulière de l'œil à laquelle correspond l'hypermétropie est en partie compensée par le pouvoir accommodateur de l'organe. De là l'hypermétropie totale en rapport avec la conformation du globe oculaire, l'hypermétropie latente ou compensée par l'accommodation, et l'hypermétropie apparente, c'est-à-dire non compensée. De même, dans l'étude de la flexion de la cuisse sur le bassin, nous pouvons distinguer la flexion totale, c'est-à-dire le degré réel de flexion de la cuisse sur le bassin, la flexion apparente ou celle que nous constatons quand le malade est debout, et la flexion latente, c'est-à-dire celle qui est

masquée ou compensée par l'ensellure. Pour bien mettre en évidence cette dernière, il nous suffit d'examiner le malade étendu sur un plan horizontal. Il existe, entre la région lombaire du malade et le plan sur lequel il repose, un espace vide en rapport avec la flexion latente ou ensellure. Le membre est dans un cer-

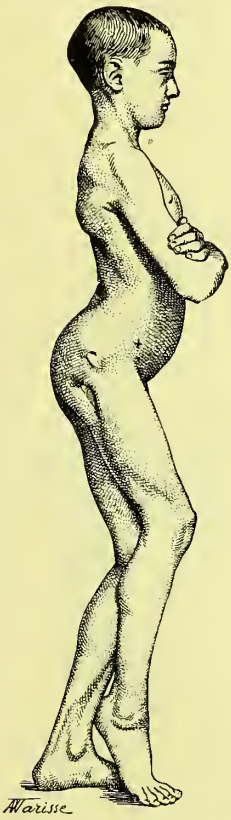

Fig. 68. — Coxalgie droite avec flexion et ensellure considérable.

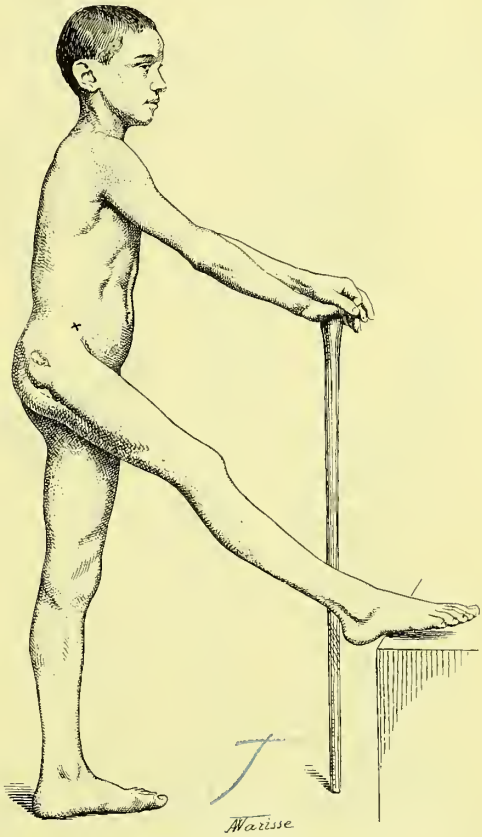

Fig. 69. — Le même, l'ensellure corrigée et montrant la flexion totale.

tain degré de flexion sur le bassin; cherche-t-on à corriger cette flexion de manière à ramener les deux membres au parallélisme, on voit s'exagérer l'ensellure. Au contraire, si l'on augmente la flexion de la cuisse sur le bassin, au point que la région lombaire vienne reposer sur le plan du lit, on fait disparaître toute flexion compensatrice, toute trace d'ensellure, et l'on met en évidence la flexion totale.

Si la flexion est suffisamment compensée pour que les membres

puissent arriver au parallélisme, le malade marche sans trop de difficulté ; mais si la flexion est poussée à un degré tel que, malgré une ensellure énorme, le membre malade ne puisse être rendu parallèle au membre sain, la marche devient très difficile, et

Fig. 70. — Coxalgie droite ; degré de la flexion apparente de la cuisse sur le bassin, et ensellure ou flexion lombaire compensatrice.

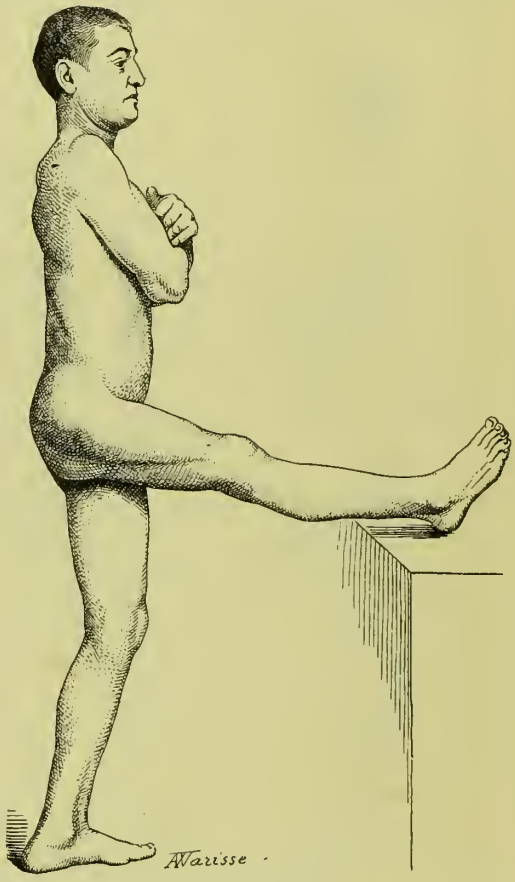

Fig. 71. — Le même malade que dans la figure 70 ; ici, l'ensellure est corrigée ; apparition de la flexion totale.

même tout à fait impossible sans l'usage de béquilles. Nous en donnons ici un exemple frappant. On voit que l'ensellure a atteint chez cette malade un degré extrême ; néanmoins quand elle s'appuie sur le membre sain maintenu dans l'extension complète, le membre malade reste fléchi et ne peut s'appuyer à terre, en d'autres termes, la flexion ne peut être suffisamment compensée (fig. 72).

Nous avons déjà noté que la flexion directe ne persiste pas

habituellement pendant un temps bien long. Elle se combine d'ordinaire, soit avec l'abduction, soit avec l'inversion du membre. Nous commencerons par l'étude de l'abduction qui, en règle générale, est la première à se manifester.

2° *Abduction et rotation en dehors.* — L'abduction écarte le membre de la ligne médiane du corps; quand elle se combine à la flexion et à la rotation en dehors, elle a pour conséquence un allongement apparent

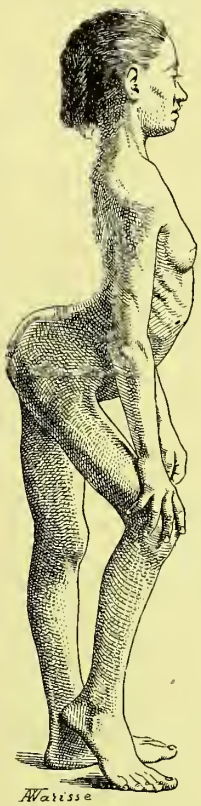

Fig. 72. — Ankylose avec flexion à angle aigu de la cuisse droite sur le bassin, et ensellure énorme.

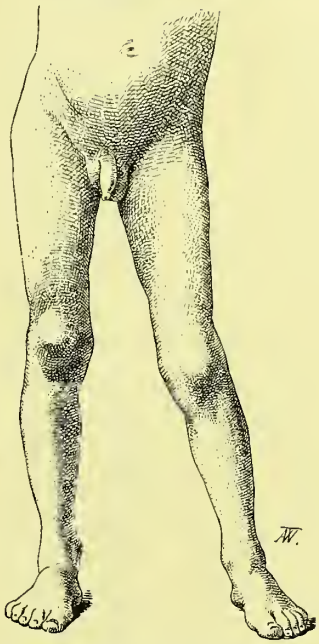

Fig. 73. — Coxalgie gauche avec abduction très marquée.

du membre. La cause en est dans un abaissement du bassin du côté correspondant; en d'autres termes, l'épine iliaque antérieure et supérieure du côté malade est située sur un plan plus bas que celle du côté sain. A la flexion et à l'abduction s'associe habituellement la rotation en dehors; cette dernière a pour conséquence, comme le remarque Bonnet, une nouvelle déviation du bassin autour de l'axe vertical qui porte l'épine iliaque antérieure et supérieure du côté malade sur un plan antérieur à celle du côté

sain. Cette association de l'abduction à la rotation en dehors donne naissance à deux signes sur lesquels je désire insister ici, parce que l'un d'eux a été complètement passé sous silence, et que l'autre n'a pas reçu une interprétation exacte. Il arrive souvent, quand on examine un coxalgique à une période assez rapprochée du début, que l'articulation ait conservé une grande amplitude de mouvements. Mais quand on vient à imprimer à la cuisse des mouvements de flexion sur le bassin, au lieu de se fléchir directement en avant, en se rapprochant de la paroi abdominale antérieure, elle est entraînée en dehors, dans la direction de l'épine iliaque antérieure et supérieure. La cause en est dans l'existence de l'abduction maintenue par la contracture musculaire, et dont l'on triomphe pendant l'anesthésie. Cette particularité, qui n'a point été signalée, que je sache, dans l'étude de la coxalgie, mérite d'être connue, car elle est de nature à causer des erreurs de diagnostic. Frappé de rencontrer cette attitude spéciale du membre, en dehors de l'existence de douleurs et avec une intégrité complète des mouvements, on pense à une paralysie musculaire plutôt qu'à un début de coxalgie. Deux fois, au moins, j'ai vu l'erreur commise par des médecins instruits.

Le second fait sur lequel je désire attirer l'attention, c'est l'effacement du pli fessier. Quand on examine le malade vu de dos, on remarque, non seulement un abaissement du pli fessier, mais parfois encore un effacement de ce pli qui contraste avec la dépression bien marquée que présente celui du côté opposé. L'abaissement du pli fessier trouve une explication bien naturelle dans l'abaissement du bassin du côté de la coxalgie. Quant à l'effacement du pli fessier, on en donnait comme cause l'atrophie des muscles correspondants; mais j'avoue que cette interprétation ne m'a jamais paru satisfaisante. Souvent, en effet, il est facile de s'assurer que les muscles fessiers ont conservé leur volume et leur contractilité, et le pli fessier n'en est pas moins effacé. A force d'observer et de réfléchir à cette circonstance, j'ai fini par me convaincre que cet effacement du pli fessier est en rapport avec la rotation en dehors qui d'ordinaire accompagne l'abduction. Ce mouvement de rotation en dehors a pour conséquence de porter en arrière le grand trochanter et de le rapprocher de la tubérosité de l'ischion. Et la preuve que là est bien la véritable interprétation des phénomènes, c'est que si, chez les malades où le pli fessier est effacé, on mesure l'espace compris entre la tubérosité de

l'ischion et le grand trochanter, on constate que cet espace est de 1 ou 2 centimètres plus court que celui du côté sain. Du fait de cette rotation en dehors, les points d'attache du grand fessier sont rapprochés l'un de l'autre, le muscle est relâché, et le pli fessier proportionné à son relief, en est diminué de profondeur.

3° *Inversion du membre et rotation en dedans.* — Déjà nous avons noté que le plus souvent l'inversion du membre succède à l'abduction. Elle a pour conséquence de rapprocher de plus en plus le membre malade de la ligne médiane du corps, au point même que les deux lignes finissent par se couper suivant un angle plus ou moins marqué. On voit alors le pied du côté malade couper la ligne médiane du corps, et, dans les cas même où l'inversion du membre est plus prononcée, venir couper le membre sain, soit au niveau du genou, soit au niveau de la partie moyenne de la cuisse. La conséquence de l'inversion du membre, c'est le raccourcissement apparent dont la cause est elle-même dans l'élévation du bassin du côté malade. En effet, pendant la marche et la station, les deux membres inférieurs tendent au parallélisme. La coxalgie a-t-elle eu pour conséquence une abduction très prononcée du membre malade, on voit parfois le membre sain se placer en inversion pour arriver au parallélisme, comme c'était le cas chez cette petite fille de six ans dont nous donnons ici le dessin. Chez elle, l'abduction du membre inférieur gauche malade a amené un degré d'abaissement du bassin tel que, si l'enfant prend point d'appui sur le membre inférieur droit demeuré sain, le membre malade est obligé de se

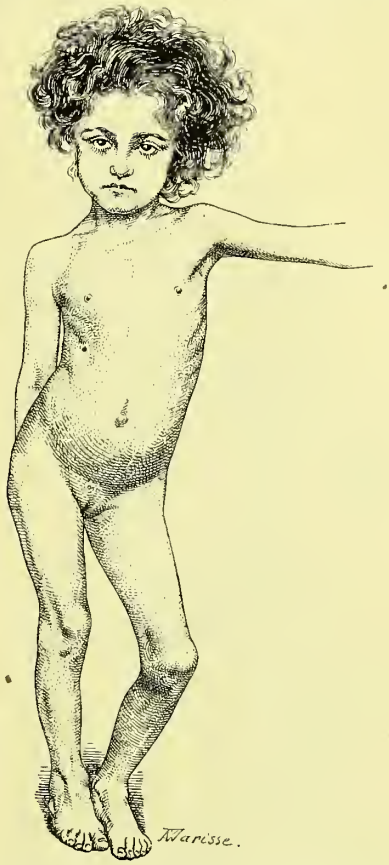

Fig. 74. — Coxalgie gauche avec abduction. Il en résulte un abaissement du bassin tel que, si la malade prend point d'appui sur le membre sain, le membre malade, devenu trop long, se place dans la demi-flexion.

mettre dans la demi-flexion. D'autre part, pour ramener les deux membres inférieurs au parallélisme, la fillette est obligé de placer en inversion le membre sain. Cette disposition est intéressante à connaître en ce qu'elle pourrait donner naissance à une erreur de

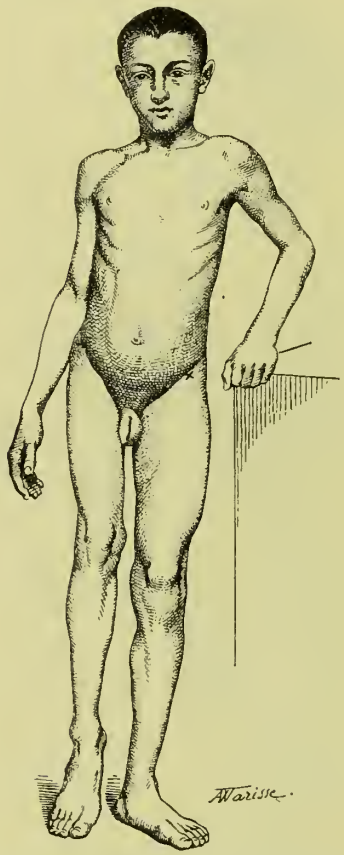

Fig. 75. — Coxalgie droite avec inversion du membre; l'inversion est masquée par l'ascension compensatrice du bassin du côté droit.

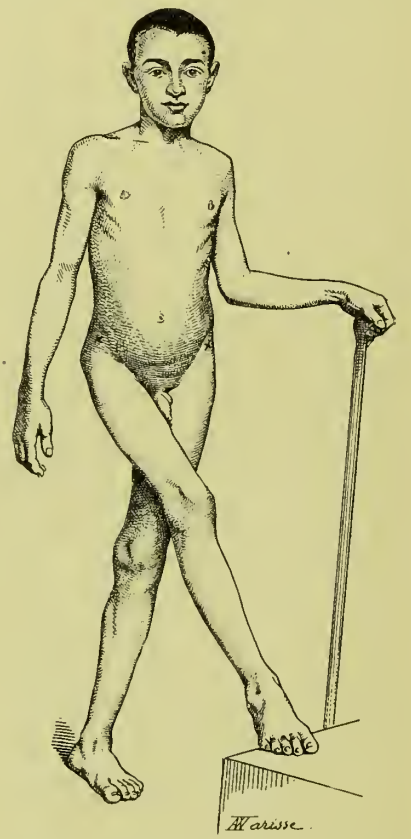

Fig. 76. — Le même que dans la figure 75; les deux épines iliaques étant placées sur un même plan horizontal ; apparition de l'inversion totale.

diagnostic bien singulière, consistant à prendre le côté sain pour le côté malade et *vice versa*. Il m'est arrivé, au début d'un examen et à la simple vue, de commettre pareille erreur, quelque invraisemblable qu'elle paraisse tout d'abord. Le membre malade s'est-il au contraire placé dans une inversion très prononcée, au point de croiser le membre sain, pour arriver au parallélisme, il faut que le bassin s'élève du côté malade. Ainsi se trouve mas-

quée l'inversion du membre, de même que l'ensellure masquait la flexion. Veut-on rendre manifeste l'inversion, il suffit de placer les deux épines iliaques sur une même ligne horizontale; à l'instant même on voit le membre malade venir croiser le membre sain en un point quelconque de sa hauteur.

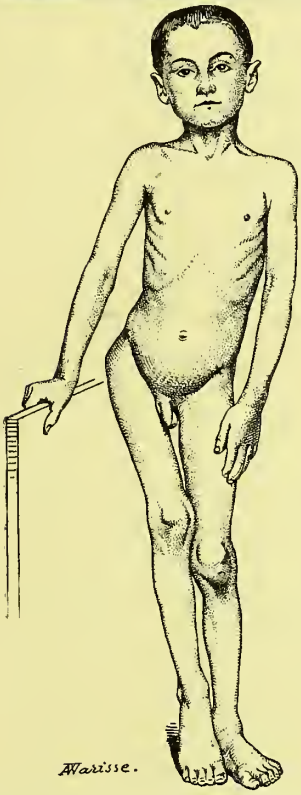

Fig. 77. — Coxalgie droite avec inversion du membre, en partie compensée par l'élévation du bassin du côté malade.

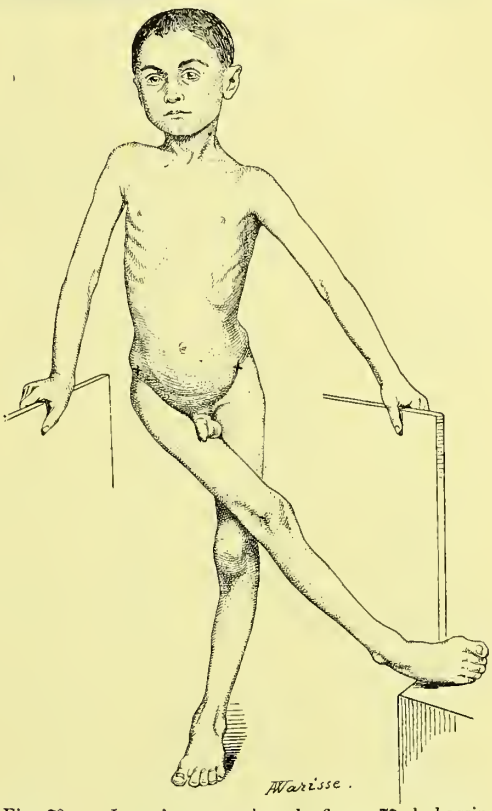

Fig. 78. — Le même que dans la figure 77; le bassin étant horizontalement placé, apparition de l'inversion totale.

Jusqu'ici tout est simple et facile à comprendre; à la flexion du membre est liée l'ensellure; l'inversion amène l'élévation du bassin du côté correspondant, et, par suite, le raccourcissement; à l'abduction correspond l'abaissement du bassin, d'où l'allongement apparent. Mais où commencent les difficultés, c'est quand on oppose les uns aux autres les résultats fournis par l'examen du membre à la simple vue et ceux que donne la mensuration. Tandis, en effet, que, dans l'abduction, le membre qui paraissait

plus long à la vue est trouvé plus court à la mensuration; dans l'inversion, au contraire, le membre raccourci, à la simple inspection, est trouvé plus long à la mensuration. Comment expliquer un résultat tout d'abord si paradoxal?

4° *Résultats inverses fournis par l'examen du membre à la vue et à la mensuration. Paradoxe de la coxalgie.* — Dans l'abduction du membre, avons-nous dit, le bassin s'abaisse du côté malade, il est donc tout naturel que le membre semble posséder une longueur plus grande. Mais c'est là une simple apparence; il suffit, en effet, de placer les deux épines iliaques antérieures et supérieures sur une même ligne horizontale pour voir les deux membres prendre la même longueur. Si, dans cette même position d'abduction, on vient à mesurer la longueur du membre, on trouve au contraire un raccourcissement. Que mesure-t-on, en effet? La distance comprise entre l'extrémité terminale du membre, la pointe de la malléole externe, par exemple, et l'épine iliaque antérieure et supérieure. Or, dans l'abduction, cette extrémité terminale du membre se rapproche de plus en plus de l'épine iliaque; la ligne qui les réunit tendra donc à devenir de plus en plus courte. Si l'on considère le triangle ECF, dans lequel le point E répond à l'épine iliaque antérieure et supérieure, C à la cavité cotyloïde, et F à l'extrémité inférieure du fémur, on voit que plus le membre tend à se placer en abduction, plus l'angle C devient petit, et, par suite, plus le côté EF qui lui est opposé, diminue de longueur. Au contraire, si le membre se porte en inversion, l'angle C augmente, et le côté EF′ présente une longueur plus grande. Il n'y a donc pas opposition entre les résultats fournis par l'examen à la vue et ceux que donne la mensuration. Ces résultats s'appliquent à des choses essentiellement différentes; il n'est pas étonnant dès lors qu'ils parlent en sens opposé. Les raccourcissements et les allongements à la vue tiennent à l'éléva-

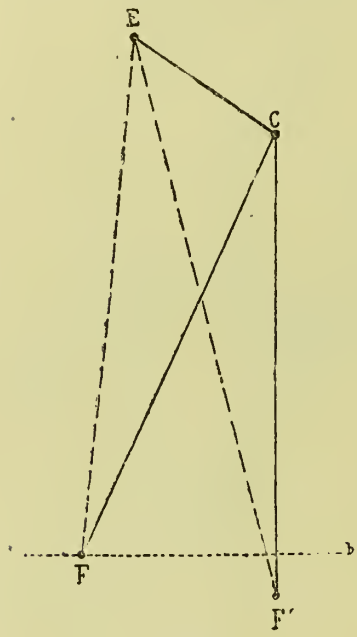

Fig. 79.

tion ou à l'abaissement du bassin du côté malade, tandis que les allongements ou les raccourcissements du membre à la mensuration ont leur explication dans l'inversion du membre ou dans l'abduction.

Mode de mensuration. — Rien n'est plus difficile que de faire une mensuration exacte; pour cela, il faut placer les deux membres dans une position aussi symétrique que possible. Il convient tout d'abord de placer le bassin bien horizontalement; les deux épines iliaques antérieures et supérieures devront être situées sur une ligne horizontale qui coupera perpendiculairement la ligne blanche de l'abdomen. La distance comprise entre l'épine iliaque antérieure et supérieure et l'ombilic sera rigoureusement la même des deux côtés. Les deux membres inférieurs seront placés dans une position aussi symétrique que possible. Si ces conditions sont exactement remplies, dès lors toute différence trouvée par la mensuration correspondra à une différence réelle dans la longueur des membres.

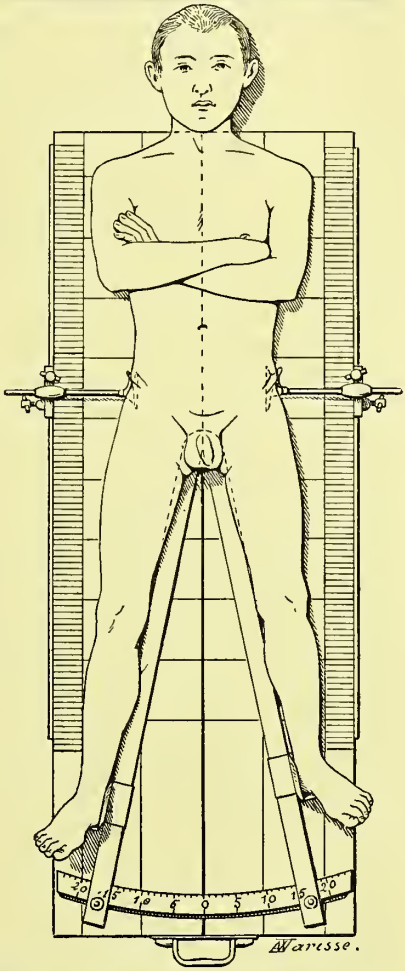

Fig. 80. — Appareil de M. Kirmisson pour la mensuration exacte des membres inférieurs.

J'ai pour habitude de mesurer la distance comprise entre l'épine iliaque antérieure et supérieure et la pointe de la malléole externe, en suivant le bord externe de la rotule; j'ai ainsi trois points de repère au lieu de deux. Ce mode de mensuration est celui qui me semble le plus exact; c'est seulement dans les cas où la rotation en dehors est assez marquée pour dérober la malléole externe à nos investigations que je prends pour point de repère la malléole interne en

suivant le bord interne de la rotule et remontant jusqu'à l'épine iliaque antérieure et supérieure.

Pour pratiquer des mensurations présentant toute la rigueur scientifique désirable, j'ai fait construire par M. Otto Lund l'instrument suivant. Il se compose d'une planche sur laquelle le malade est horizontalement étendu ; à cette planche sont fixées deux tiges verticales qui, placées en regard des deux épines iliaques antérieures et supérieures, permettent de s'assurer qu'elles sont bien situées à la même hauteur. Deux tiges de bois montées sur un même axe vertical, qui lui-même correspond à l'axe du corps, permettent de mesurer sur un arc gradué l'écartement des membres par rapport à la ligne médiane, c'est-à-dire le degré d'abduction ou d'inversion (fig. 80).

Pour mesurer la flexion de la cuisse sur le bassin, je me sers d'un goniomètre portant une graduation en degrés. Le malade étant étendu, de façon à ce que sa région lombaire touche le plan du lit, c'est-à-dire de façon à ce que toute trace d'ensellure ait disparu, l'une des branches du goniomètre horizontalement dirigée représente l'axe du bassin, tandis que l'autre est disposée suivant l'axe de la cuisse. L'angle que forment entre elles les deux branches de l'instrument correspond à la flexion de la cuisse sur le bassin.

Ceci étant dit sur les procédés de mensuration, reprenons l'étude des attitudes vicieuses au point de vue de leurs conséquences sur la marche de la maladie. Rien n'est plus rare, avons-nous dit, que de voir le membre demeurer dans l'extension; la flexion directe de la cuisse sur le bassin est elle-même une rareté. De très bonne heure on voit s'y joindre l'abduction associée à la rotation en dehors. Cette dernière attitude elle-même n'est le plus souvent que passagère; elle fait habituellement place à l'inversion du membre qui va persister pendant toute la durée de la maladie. Il est même des cas dans lesquels l'inversion se montre dès le début, de sorte qu'en définitive, c'est cette dernière attitude qui domine toute l'histoire de la coxalgie. C'est elle qui persiste pendant toute la durée de la période aiguë; c'est elle qui, si la coxalgie est abandonnée à elle-même, aboutira plus tard à la plus déplorable infirmité.

Nous avions donc bien raison de le dire en commençant : *L'inversion du membre dans la coxalgie, c'est là la source de tous les maux*. Elle a pour première conséquence fâcheuse de rompre l'équilibre de pression des surfaces articulaires l'une contre l'autre. Si la pression est diminuée à la partie inférieure et interne de l'ar-

ticulation, elle est au contraire exagérée à sa partie supérieure et externe. Il y a une pression constante de la tête du fémur contre le bord postérieur et supérieur du cotyle, pression entretenue par la contracture musculaire, et ayant pour conséquence de produire des douleurs intenses. Ainsi que l'ont démontré depuis longtemps les expériences bien connues de Reyher (de Dorpat), cette pression exagérée des surfaces articulaires l'une contre l'autre a pour conséquence de produire une usure réciproque des surfaces cartilagineuses d'abord, puis des surfaces osseuses. Il en résulte un éculement de la cavité cotyloïde portant sur sa partie postérieure et supérieure, tandis que la tête du fémur elle-même, diminuée de volume, remonte au-dessus de la ligne de Nélaton. Sous cette double influence se produit un raccourcissement réel du membre. Dans d'autres cas, au lieu de porter sur les surfaces osseuses elles-mêmes, l'usure se manifeste sur la capsule articulaire, qui, à un moment donné, se rompt et laisse passer la tête fémorale dans la fosse iliaque externe, par un mécanisme semblable à celui qui donne naissance aux luxations traumatiques. Si la luxation se produit presque toujours dans la fosse iliaque externe, la cause en est précisément dans la très grande fréquence de l'inversion du membre, en vertu de laquelle la pression porte toujours sur le même point de la capsule articulaire. Non seulement l'inversion du membre produit le raccourcissement, les douleurs, la luxation, par le mécanisme que nous venons d'indiquer, mais elle a encore une autre conséquence déplorable au point de vue orthopédique. Il semblerait tout d'abord que le membre présentant un raccourcissement réel, le bassin dût s'abaisser pour compenser le défaut de longueur. Point du tout; bien au contraire, loin de s'abaisser, le bassin s'élève, ajoutant ainsi une cause nouvelle de raccourcissement à toutes celles que nous avons déjà indiquées. La cause de cette ascension du bassin est dans la nécessité pour le malade de ramener autant que possible au parallélisme les deux membres inférieurs pendant la marche et la station. Ce membre qui croisait le membre sain suivant un angle plus ou moins aigu doit lui devenir parallèle, et cela ne peut se faire sans une ascension du bassin, qui devient une nouvelle cause de raccourcissement. De sorte qu'à quelque point de vue qu'on l'envisage, l'inversion du membre est pour le malade une véritable calamité.

A toutes les conditions qui influent sur le pronostic dans la coxalgie, il en est encore une qui vient s'ajouter, c'est celle de l'âge

auquel a débuté la maladie. Plus l'enfant a été atteint dans un âge tendre, plus les épiphyses sont arrêtées dans leur développement, de sorte qu'à toutes les causes de raccourcissement déjà indiquées

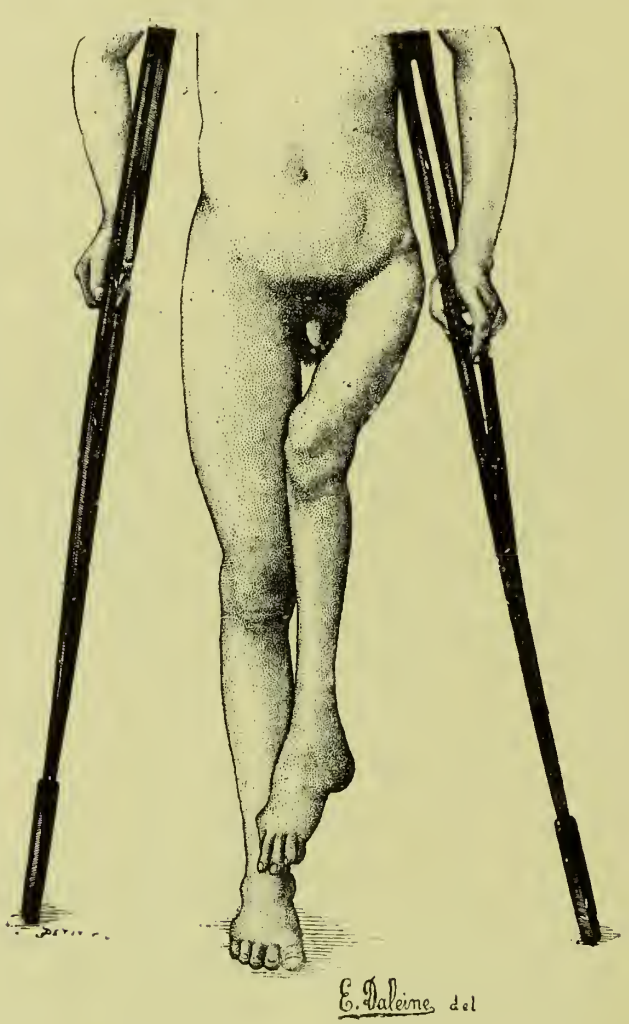

Fig. 81. — Atrophie énorme du membre inférieur gauche consécutive à une coxalgie de la première enfance.

s'ajoute celle qui résulte de l'atrophie du membre. On en jugera en jetant les yeux sur la figure ci-jointe (fig. 81) qui représente une atrophie énorme du membre inférieur gauche consécutive à une coxalgie de la première enfance. L'atrophie, dans ces cas, porte

non seulement sur la cuisse du côté malade, mais encore sur la jambe et le pied.

Traitement. — Deux grands modes de traitement s'offrent à nous; ce sont : 1° l'extension continue déjà conseillée en 1835 par Le Sauvage (de Caen), remise en honneur par Volkmann, et sur laquelle notre collègue Charles Monod a écrit une excellente revue critique en 1878 dans les *Archives de médecine*, et 2° l'immobilisation.

Certes l'extension continue présente de sérieux avantages, mais elle offre en même temps de graves inconvénients. Qui dit extension continue dit en effet contre-extension; car, si la partie supérieure du corps n'est pas immobilisée, le malade pourra s'asseoir, il imprimera à son bassin toutes sortes de déplacements sur la cuisse; il sera entraîné dans le sens même de l'extension, qui ne s'exercera plus sur l'articulation coxo-fémorale, mais sur le tronc en totalité. Il faudra donc de toute nécessité que le malade soit solidement fixé sur le plan servant à l'extension; de là, pour lui, une privation absolue de mouvements. Si la coxalgie pouvait être guérie en quelques mois, l'inconvénient n'aurait pas une grande gravité; mais quand on songe que la durée de la maladie se mesure par plusieurs années, on comprend les dangers de cette immobilisation rigoureuse, dans l'extension continue envisagée comme méthode générale de traitement de la coxalgie. Heureux encore quand, en dépit de tous les lacs extenseurs et contre-extenseurs, le malade n'arrive pas à imprimer à son bassin des déplacements sur la cuisse, et à guérir, comme je l'ai vu bien des fois, avec l'inversion du membre dont nous avons énuméré précédemment tous les dangers.

Il est encore un reproche qu'on peut faire à l'extension continue, si elle n'est pas très judicieusement appliquée. Si le poids employé est un peu trop considérable, si l'extension est trop longtemps prolongée et qu'on prenne point d'appui sur la totalité du membre, au lieu d'appliquer la force extensive sur l'extrémité inférieure du fémur seulement, il arrive qu'on agisse sur les ligaments de l'articulation du genou dont on produit la distension. De là, des mouvements anormaux de latéralité; parfois même, si la traction est exercée sur un plan supérieur à l'axe du membre, on voit se montrer un genu recurvatum, par flexion de l'épiphyse supérieure du tibia. Cet inconvénient se fait sentir surtout dans la première enfance. J'ai vu une jeune fille atteinte de coxalgie gauche dans son jeune âge et traitée par l'extension continue, chez laquelle s'était produite une dislocation complète de l'articulation du genou,

une véritable *jambe de polichinelle*. En voici un exemple que nous avons pu recueillir en 1897, aux Enfants-Assistés, chez une jeune fille de dix-huit ans. Atteinte de coxalgie à l'âge de sept ans, elle n'a pas été soignée jusqu'à l'âge de treize ans, époque à laquelle, son état s'aggravant, on lui a fait un redressement sous le chloroforme, suivi de l'immobilisation dans une gouttière avec extension continue. La déviation du genou que nous observons aujourd'hui n'existait pas avant le redressement; c'est seulement quand la malade a quitté la gouttière à extension qu'elle l'a constatée. Cette déviation consiste en une flexion énorme qui s'est produite au niveau de l'épiphyse supérieure du tibia, avec laxité considérable de l'articulation du genou; l'extrémité inférieure du fémur est portée à la fois en dedans et en avant; il en résulte un degré très prononcé de *genu recurvatum*.

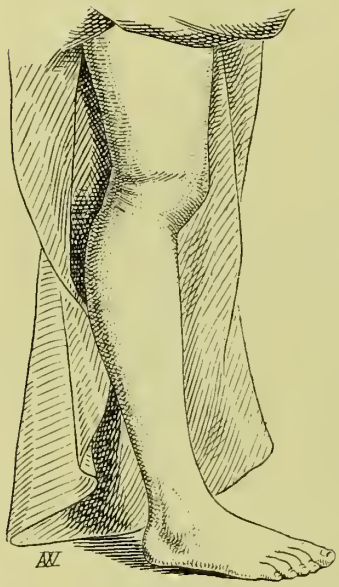

Fig. 82. — Énorme degré de genu recurvatum chez une jeune fille dont la coxalgie a été traitée par l'extension continue.

Pour toutes les raisons que je viens d'indiquer, je ne fais pas de l'extension continue une méthode générale de traitement de la coxalgie; j'en restreins l'usage à quelques indications particulières, comme, par exemple, les douleurs violentes provoquées par la contracture musculaire au début de la maladie, et les attitudes vicieuses à corriger plus tard dans le cours de la coxalgie ancienne; c'est là, du reste, un point sur lequel je reviendrai dans un instant.

Pour faire l'extension dans de bonnes conditions, j'ai fait construire, en 1889, par M. Collin, pendant que j'étais chargé de la clinique chirurgicale de l'Hôtel-Dieu, en remplacement du professeur Richet, une poulie qui me permet d'exercer les tractions dans toutes les directions voulues. Adaptée au pied du lit, elle peut en effet être déplacée à volonté dans le sens transversal. Portée par une longue tige métallique, elle peut également se déplacer dans le sens vertical, en même temps qu'elle peut subir tous les mouvements de rotation autour de son axe, de telle sorte, je le répète, que l'extension peut être exercée absolument dans toutes les direc-

tions. Comme mode de contre-extension, le système de déligation conseillé par M. Lannelongue est à la fois très simple et très pratique. C'est celui que j'emploie dans mon service à l'hôpital Trousseau.

Mais, je le répète, je ne me sers jamais de l'extension continue que d'une façon transitoire. Dès que le résultat cherché est obtenu, ce qui demande en général six semaines ou deux mois, je laisse de côté l'extension continue pour revenir à l'immobilisation pure et simple.

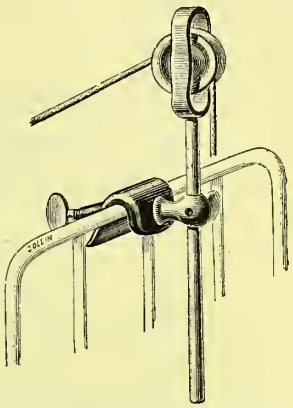

Fig. 83. — Poulie du modèle de M. Kirmisson permettant tous les déplacements dans le sens vertical et dans le sens horizontal, en même temps que les mouvements de rotation autour de l'axe vertical.

Celle-ci peut être réalisée au moyen d'appareils divers. Tout d'abord on peut employer à cet usage la gouttière de Bonnet. C'est un bon appareil, mais elle a l'inconvénient d'être d'un prix élevé; aussi ne peut-elle être d'un usage général dans les hôpitaux et les policliniques où les coxalgies abondent, comme chacun sait. En outre, la gouttière, comme les différents appareils à extension continue, présente ce désavantage sérieux d'immobiliser rigoureusement tout le corps du malade. En dépit de cette immobilisation qui porte

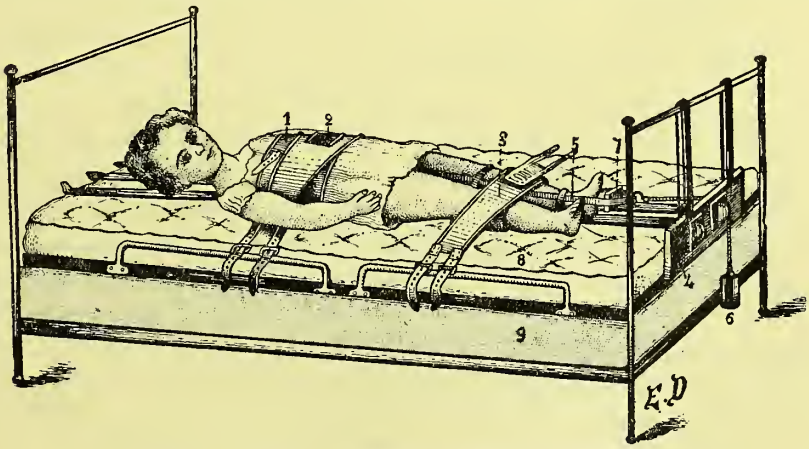

Fig. 84. — Appareil à extension continue de Lannelongue

sur le tronc et sur les membres inférieurs en totalité, il peut se produire sous les lacs de la gouttière de Bonnet des déplacements

capables d'aboutir à des attitudes vicieuses; aussi, d'une manière générale, je donne la préférence aux appareils inamovibles. Verneuil construisait les siens à l'aide de bandes silicatées, en incorporant dans le bandage une attelle métallique en T dont la branche horizontale embrassait le tronc immédiatement au-dessus des crêtes iliaques, tandis que la branche verticale suivait le côté externe du membre. A mon arrivée aux Enfants-Assistés, à la fin de 1889, j'ai fait quelques-uns de ces appareils silicatés; mais j'y ai vite renoncé. Le silicate a, en effet, l'inconvénient de sécher trop lentement; pendant tout le temps nécessaire à sa dessiccation, le membre n'est pas suffisamment maintenu, et, s'il y a tendance aux attitudes vicieuses, celles-ci se reproduisent. J'emploie donc habituellement le plâtre, qui a l'avantage de fournir des appareils solides et séchant très promptement. Je me sers de bandes de tarlatane de 5 à 6 mètres de longueur et de 12 à 15 centimètres de largeur, roulées dans le plâtre, en incorporant dans le bandage, entre la première et la deuxième bande, une petite attelle en fer-blanc perforé qui, placée à la partie antérieure du pli de l'aine, renforce l'appareil dans le point où il

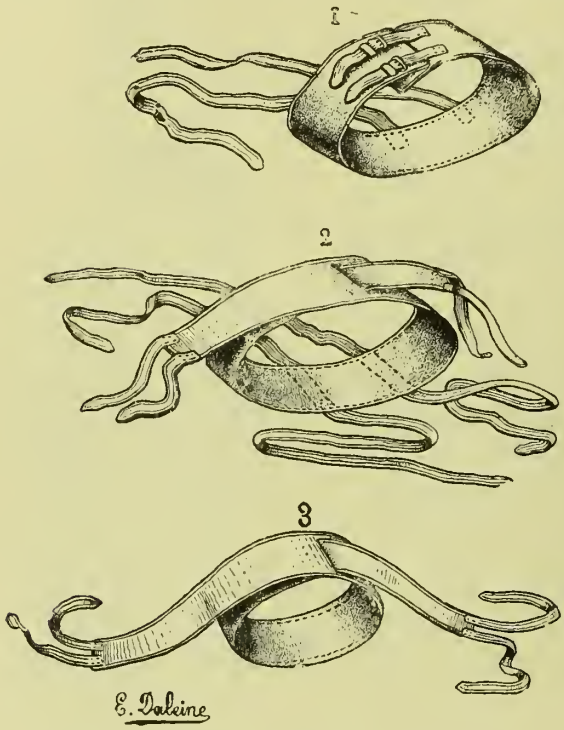

Fig. 85. — Pièces isolées de l'appareil à extension continue de Lannelongue.

1. — Ceinture thoracique bouclée en avant, et portant en arrière deux lacs assez longs pour être fixés aux barreaux de la tête du lit.
2. — Bandage de corps présentant une large boutonnière permettant d'y engager une des extrémités du bandage; les lacs fixés au bandage de corps s'attachent, d'une part, sur les parties latérales du lit, d'autre part, à la tête et aux pieds du lit.
3. — Troisième bandage en toile, construit sur le même type que le bandage de corps et destiné à fixer les membres inférieurs en les maintenant réunis.

doit lutter contre la contracture musculaire qui a toujours tendance à reproduire la flexion (fig. 86).

Pour faire l'application de ces appareils plâtrés, je me sers du pelvi-support de Cusco; mais, depuis mon arrivée aux Enfants-Assistés (décembre 1889), je l'ai modifié pour le rendre d'un emploi plus facile et plus général. Le pelvi-support primitif de Cusco offre en effet le désavantage de ne pas posséder une base de sustentation suffisante; appliqué sur un plan qui n'est pas absolument fixe, comme le matelas du malade, il a l'inconvénient de basculer. En outre, il n'offre pas de points d'appui pour la partie supérieure du tronc. Dans l'appareil tel que je l'emploie, le pelvi-support de Cusco est fixé sur une large planche, ou plutôt il n'est pas fixe, mais bien mobile de haut en bas dans une glissière qui lui permet de s'adapter à des malades de tailles très différentes; à la tablette qui porte le pelvi-support sont adaptés également un support pour les épaules et un pour la tête. Le tronc du malade étant ainsi soutenu, le chirurgien a toute la place nécessaire pour enrouler des bandes autour du bassin et du tronc.

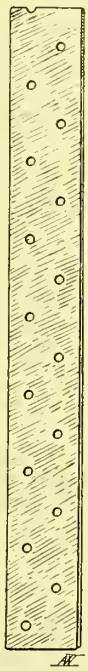

Fig. 86. — Attelle en fer-blanc perforé de 2 centimètres de largeur, destinée à être incorporée à la partie antérieure de l'appareil plâtré pour s'opposer à la flexion.

Ainsi muni de son appareil plâtré, l'enfant peut aisément, sans mouvoir la région malade, imprimer des mouvements au membre inférieur du côté opposé et aux membres supérieurs, sans qu'il en résulte d'inconvénients pour le traitement. Il peut même se retourner dans son lit, et mouvoir la jambe du côté malade; car, à moins d'indications spéciales, nous arrêtons l'appareil au-dessus du genou. Ces mouvements des parties du corps non enveloppées dans l'appareil sont très favorables à la conservation de la santé générale. En un mot, nous obéissons à cette indication qui nous paraît avoir une si haute importance dans le traitement de la tuberculose osseuse et articulaire : *Immobiliser la région malade, et non le malade lui-même.* Ainsi appliqués, ces appareils inamovibles sont très peu encombrants. Rien n'est plus facile que de transporter le malade d'un point à un autre, et de le déposer dans une voiture longue, pour le promener et le faire vivre au grand air le plus possible.

Mais, ceci étant dit sur le mode d'immobilisation, dans quelle attitude doit être immobilisé le membre? Autrefois on plaçait les membres inférieurs dans une attitude parallèle, et même ramenant les talons au contact, on mettait plutôt le membre malade dans une position légère d'adduction. Frappé des graves inconvénients de l'inversion des membres, inconvénients sur lesquels nous avons insisté précédemment, nous avons, depuis plusieurs années déjà, abandonné cette pratique, et appliqué au traitement de la coxalgie les principes qui guident les chirurgiens dans la cure de la luxa-

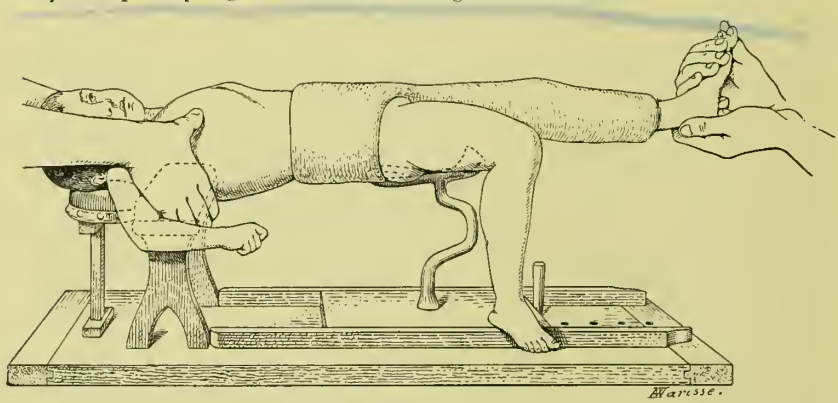

Fig. 87. — Pelvi-support soutenant, en même temps que le bassin, la tête et les épaules du malade (Kirmisson).

tion congénitale du fémur, c'est-à-dire que nous plaçons le membre dans une position modérée d'abduction, à 20° environ. Dans cette attitude, il y a un emboîtement exact de la tête et de la cavité cotyloïde; on s'oppose, autant que possible, à la production des altérations osseuses portant sur la partie supérieure et postérieure du cotyle et aux luxations dans la fosse iliaque externe. Si plus tard même l'ankylose se produit dans cette légère abduction, le raccourcissement qui en résulte est largement compensé par l'abaissement du bassin du côté malade. Si, dans un cas particulier, j'ai recours à la gouttière de Bonnet, je réalise facilement l'abduction, en employant une gouttière articulée semblable à celle dont je me sers dans le traitement de la luxation congénitale.

Tout ce qui précède a trait au traitement de la coxalgie sans attitude vicieuse permanente, dans laquelle on peut sans effort imprimer au membre la direction que l'on désire. Mais cette période est habituellement de courte durée; elle fait bientôt place aux attitudes vicieuses, dont il faut absolument triompher pour

arriver à donner au membre une direction convenable. C'est ici la question de la réduction des attitudes vicieuses qui se présente à nous, question de la plus haute importance, et qui mérite d'être envisagée sous tous ses aspects. Nous pouvons nous trouver dans deux conditions très différentes : ou bien, en effet, la coxalgie est de date récente, ou bien il s'agit d'une coxalgie ancienne qui n'a jamais été soumise à un traitement méthodique, ou bien dans laquelle l'attitude vicieuse s'est reproduite après un ou plusieurs redressements. La coxalgie est-elle récente, il n'y a point de graves lésions dans l'intérieur de l'articulation. L'attitude vicieuse est entretenue uniquement par la contracture musculaire. Il suffit de l'anesthésie pour triompher de l'obstacle; à peine la résolution musculaire est-elle obtenue qu'on peut avec la plus grande facilité imprimer à la cuisse tous les mouvements sur le bassin, et la fixer dans la position que l'on désire. Il en va tout autrement quand il s'agit de coxalgies anciennes. Ici, il existe des adhérences intra- et péri-articulaires qui s'opposent au redressement, la capsule fibreuse est le siège de rétractions, les surfaces osseuses sont déformées, il existe un commencement de subluxation que des efforts trop violents peuvent compléter. Dans une articulation déjà

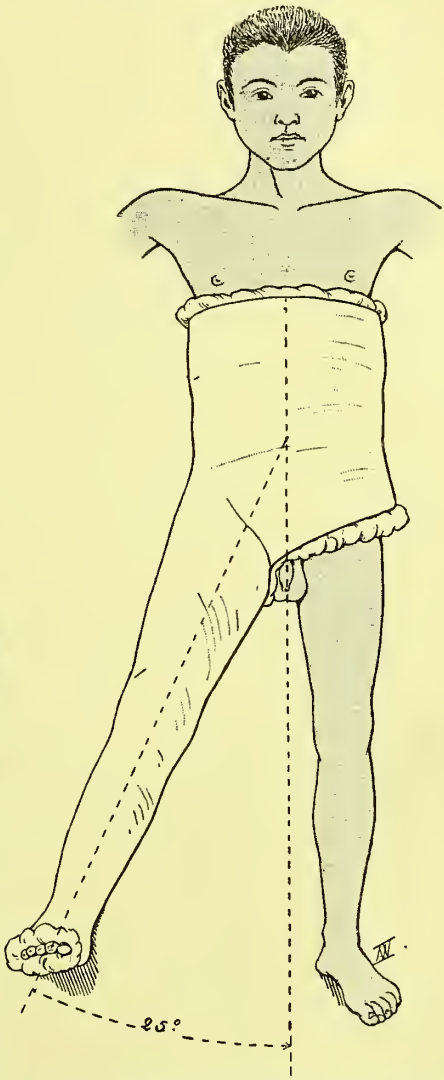

Fig. 88. — Appareil plâtré pour coxalgie droite, l'appareil embrasse le membre en totalité et remonte jusqu'au sternum, il maintient la cuisse dans l'abduction à 25°.

si profondément atteinte, il peut se faire que l'emploi d'une force considérable détermine la suppuration. Mais un danger plus grand encore, c'est celui qui résulte de la généralisation de la tuberculose. Il peut se faire en effet que l'articulation soit remplie d'un magma caséeux. Pendant les efforts de redressement, on violente ce foyer tuberculeux, on provoque des déchirures vasculaires, on ouvre des bouches à l'absorption, et l'on favorise la diffusion de la tuberculose. Et ce ne sont pas là des craintes vaines : pendant les premières années de mon séjour aux Enfants-Assistés, j'ai pratiqué, sans restriction pour ainsi dire, le redressement des coxalgies anciennes, aussi bien que celui des coxalgies récentes. Mais des accidents répétés sont venus me démontrer les dangers de cette pratique. J'ai observé en effet plusieurs cas de mort par méningite tuberculeuse, et j'ai chargé mon chef de clinique, le Dr Sainton[1], de publier ces cas dans la *Revue d'Orthopédie*. Sur 27 cas de redressement forcé dans le cours de coxalgies anciennes, dont les suites ont pu être recueillies, il en est 5 dans lesquels la mort est survenue par méningite tuberculeuse. On pourra m'objecter qu'il y a eu là pure coïncidence. Cependant cette proportion de 5 morts sur 27 est bien considérable, et dépasse de beaucoup le nombre de méningites tuberculeuses observées dans la coxalgie abandonnée à elle-même. Il est important de noter également l'époque à laquelle la mort est survenue; ce n'est pas dans les premiers jours qui ont suivi le redressement, auquel cas on serait en droit de dire que les lésions tuberculeuses des méninges préexistaient à l'opération, mais bien au bout d'un temps qui a varié de quarante jours à deux ou trois mois. Il y a là une analogie avec ce qu'on observe à la suite des inoculations tuberculeuses dans les expériences de laboratoire. Quand on réfléchit aux conditions de tension dans lesquelles peut se trouver la matière tuberculeuse dans une articulation non ouverte, à la trituration de cette masse tuberculeuse pendant les efforts de redressement, aux vaisseaux ouverts, on comprend comment peut se réaliser la généralisation tuberculeuse. J'ai eu sous les yeux il y a quelques années un fait frappant à cet égard. Pour arriver au redressement d'une hanche atteinte de coxalgie chez une fillette, je pratiquais la section à ciel ouvert des muscles couturier et tenseur du fascia lata. A un moment donné, je vis sortir sous le bistouri dans la profondeur de la plaie une masse tubercu-

1. Dr Sainton, De la correction des attitudes vicieuses de la coxalgie par le redressement forcé sous le chloroforme, *Revue d'Orthopédie*, juillet 1897, p. 266.

leuse qui s'exprimait lentement à travers l'orifice de sortie, comme les couleurs chassées entre les doigts à travers l'orifice des capsules métalliques qui les renferment. Il s'en écoula ainsi plus d'une cuillerée. Or, la hanche chez cette enfant était parfaitement sèche en apparence; elle ne présentait ni fongosités, ni fluctuation. On n'aurait pas soupçonné dans son intérieur un pareil foyer tuberculeux, et cependant, si l'on avait eu recours au redressement forcé, on comprend que la trituration de cette masse caséeuse aurait pu conduire à la généralisation.

Ainsi donc le redressement des coxalgies anciennes est loin d'être une opération sans importance. Il est nécessaire d'y apporter beaucoup de réserve, et de le pratiquer avec douceur. Je préfère pour ma part au mot *redressement forcé*, qui me paraît comporter une idée dangereuse, le mot *redressement en un seul temps sous le chloroforme*. Au lieu de déployer une force considérable, et de chercher à obtenir d'emblée le redressement, je commence au contraire, pour ma part, par exagérer l'attitude vicieuse de flexion et d'adduction. Je me propose ainsi d'assouplir peu à peu l'articulation; lorsque je suis arrivé à donner aux mouvements de flexion et d'extension une amplitude suffisante, je passe aux mouvements d'abduction et d'inversion, et je termine par les mouvements de plus en plus étendus de circumduction. Il est bien évident que, pendant toute la durée des manœuvres nécessaires pour la mobilisation de la jointure, le bassin doit être fixé par les mains d'un aide. Parfois de légers craquements se font entendre, mais plutôt que de déployer une force trop considérable, exposant aux dangers que nous avons précédemment énumérés, j'aime mieux avoir recours à la section à ciel ouvert des tendons et muscles contracturés. C'est là du reste un point sur lequel je reviendrai bientôt, en parlant du traitement des ankyloses consécutives à la coxalgie. Ou bien encore je laisse le redressement incomplet, comptant sur l'extension continue pour arriver à un résultat définitif. C'est là, comme je l'ai dit en commençant, une des meilleures indications de l'extension continue. Je tends même aujourd'hui à substituer de plus en plus l'extension continue au redressement en un seul temps sous le chloroforme, dans tous les cas où l'attitude vicieuse n'est pas trop prononcée, où les obstacles au redressement ne paraissent pas trop considérables. Une fois le redressement obtenu, je reviens à l'immobilisation par les appareils.

Une question extrêmement importante, et en même temps très

difficile à résoudre, c'est celle de savoir pendant combien de temps devra être prolongée l'immobilisation.

Il est bien évident que, tant qu'il existe des douleurs et de la contracture musculaire tendant à la reproduction des attitudes vicieuses, tant qu'on constate des fongosités ou des menaces d'abcès, le malade doit garder le repos au lit. Dans les circonstances inverses, c'est-à-dire quand il n'y a plus ni douleur, ni tendance à l'attitude vicieuse, ni fongosités, ni menaces d'abcès, on peut permettre à l'enfant de se lever, mais ce serait une grosse erreur que de le considérer comme définitivement guéri et de le laisser marcher sans appareils. Au chirurgien qui adopterait une semblable ligne de conduite, la pratique se chargerait vite de démontrer dans quelle voie funeste il s'est engagé. Nous voyons chaque jour, en effet, des malades qui, pour avoir été trop tôt considérés comme guéris, trop tôt rendus à la liberté des mouvements, aboutissent aux plus terribles infirmités. Chez eux, on voit se produire peu à peu, insensiblement, la flexion de la cuisse associée à l'inversion, et quand on revoit ces malades au bout d'un temps plus ou moins long, on est tout surpris de retrouver dans les attitudes les plus vicieuses les membres qui, au moment de la cessation du traitement, étaient dans une position irréprochable. Dans d'autres cas, les choses se passent d'une manière différente; au lieu de se produire insensiblement, l'attitude vicieuse se montre tout d'un coup, à la suite d'une chute, d'une fatigue exceptionnelle, d'une marche trop longtemps prolongée. Souvent, en pareil cas, à l'attitude vicieuse se surajoutent de violentes douleurs. Quoi qu'il en soit, l'inversion du membre longtemps prolongée entretient et aggrave les altérations osseuses; de là l'usure de la tête fémorale, l'éculement de la cavité cotyloïde et le raccourcissement; heureux encore quand à ces lésions ne s'ajoutent pas la suppuration et la luxation vraie de la tête dans la fosse iliaque externe. Bref, ce malade que l'on avait cru guéri dans les meilleures conditions aboutit à la plus déplorable infirmité. J'en donnerai comme exemple une petite malade chez laquelle j'ai dû pratiquer une ostéotomie sous-trochantérienne pour une flexion à angle droit de la cuisse droite sur le bassin. Soignée par un médecin de province, cette enfant avait été dès le début soumise à l'immobilisation; plus tard, un abcès crural se forma qui fut immédiatement diagnostiqué, traité et guéri par la ponction suivie de l'injection d'éther iodoformé. L'enfant fut encore soumise

pendant quelques mois à l'extension continue, puis l'on déclara à la mère que la guérison était complète, et l'on laissa marcher la fillette sans appareil. Or, chez elle, les choses se passèrent comme dans les cas auxquels nous avons fait allusion précédemment, c'est-à-dire que peu à peu le membre se plaça dans une position d'inversion telle qu'au moment où nous vîmes la petite malade, il n'y avait plus d'autre ressource que de pratiquer chez elle une ostéotomie sous-trochantérienne pour permettre la station debout. Rien n'est plus fréquent que d'observer ces récidives, ou plutôt ces rechutes dans le cours de la coxalgie; souvent même elles se produisent plusieurs années après le début de la maladie.

Il y a quelques années, la question a été posée par M. Verneuil devant la Société de chirurgie, ou plutôt il ne l'a pas présentée sous son véritable jour. Frappé de la reproduction des attitudes vicieuses chez des malades qu'il avait pu considérer comme guéris, il en a cherché la cause dans la rupture de l'équilibre musculaire. Aussi a-t-il intitulé sa communication : *Des récidives apparentes* de la coxalgie [1]. Pour lui, dans la coxalgie, il y a atrophie primitive des fessiers; dès lors, les fléchisseurs, qui sont leurs antagonistes, deviennent prépondérants et entraînent le membre dans le sens de leur action. Cette opinion n'a pas été partagée par ceux des membres de la Société de Chirurgie qui ont pris, à cette occasion, la parole. MM. Ollier et Trélat ont fait observer avec juste raison qu'il ne s'agissait pas là de récidives apparentes, mais bien de récidives vraies, ou mieux de rechutes; car, en somme, la maladie n'a jamais été complètement et définitivement guérie. Il y a eu seulement une sédation des symptômes qui en a faussement imposé pour une guérison. Sous l'influence de la fatigue et de l'absence d'appareil, l'irritation sourde de la jointure s'est peu à peu aggravée, entretenant la contracture musculaire qui elle-même détermine les attitudes vicieuses, à moins que, sous l'influence d'un traumatisme, d'une fatigue exagérée, on ne voie brusquement reparaître tous les symptômes du début.

M. Trélat a cité, dans la discussion de la Société de chirurgie [2], quelques faits qui sont bien démonstratifs à cet égard. « On me fit voir, dit-il, un beau petit garçon de quatre ans, coloré, vigoureux, gai et plein de mouvement; à la promenade et dans le jardin

1. Verneuil, Des récidives apparentes de la coxalgie causées par certaines atrophies musculaires, *Bull. et Mém. de la Soc. de Chir.*, 5 octobre 1881, p. 744.
2. Trélat, Suite de la discussion sur la coxalgie, *Ibidem*, 23 novembre 1881, p. 833.

de ses parents, il marchait et courait sans aucune gêne. Depuis plusieurs mois cependant, on avait remarqué une attitude anormale à de certains moments. L'étude des formes, de l'étendue des mouvements et les mensurations me firent reconnaître la coxalgie.

« Le cas était si léger, si parfaitement exempt de douleur que, pour la première fois, je pensai qu'il n'était peut-être pas nécessaire de recourir à la gouttière, et qu'un appareil de soutien, permettant la marche, suffisait. La construction de cet appareil prit du temps, et quand, au bout d'un mois, nous voulûmes l'essayer, l'enfant cria et pleura. L'ensellure et la flexion du membre avaient un peu augmenté, et la douleur se produisait dès qu'on voulait redresser la hanche. Je renonçai précipitamment à mon appareil, et le petit malade fut placé dans une gouttière où il est encore. »

Souvent les choses se passent comme dans le cas de Trélat. La faute en est aux parents qui, contre l'avis du chirurgien, laissent de côté l'appareil qu'ils accusent de produire l'ankylose. Quand ils veulent y revenir, l'enfant pousse des cris, l'appareil ne peut plus être supporté. L'explication en est facile à donner. L'appareil, qui avait été modelé sur la position du membre dans la rectitude, ne saurait plus s'adapter lorsque, sous l'influence du manque de soins, la flexion du membre et l'ensellure se sont reproduites. J'en ai eu sous les yeux il y a quelques années aux Enfants-Asssistés un bien triste exemple : une petite fille de huit ans m'avait été adressée avec une coxalgie droite. Sous l'influence de l'immobilisation au moyen d'un appareil plâtré, les choses allèrent si vite bien, qu'au bout de sept ou huit mois j'autorisai la substitution d'un appareil en cuir moulé à l'appareil plâtré. Les parents qui habitaient la campagne commirent la faute d'enlever de temps en temps l'appareil. Bientôt l'enfant ne put plus le supporter; j'en eus l'explication quand on me présenta de nouveau la petite malade. Sous l'influence d'une immobilisation insuffisante, la flexion et l'ensellure s'étaient reproduites. Je dus pratiquer le redressement sous le chloroforme; mais, hélas! cette rechute fut le point de départ d'une suppuration profuse qui finit par entraîner une terminaison funeste.

Ce sont encore fréquemment des tentatives inconsidérées de massage et de mobilisation qui provoquent les rechutes. L'exemple suivant cité dans sa communication par Trélat, répond si bien à

ce que nous observons chaque jour dans la pratique que je ne résiste pas au plaisir de le citer : « En 1873, dit-il, je fus consulté par un père veuf, pour son enfant âgé de huit ans. Le petit malade avait eu, dix-huit mois auparavant, une coxalgie traitée par les moyens habituels, puis on l'avait libéré, et, depuis un séjour à la campagne, il recommençait à se tenir mal et à marcher péniblement. Son père pensait que le système musculaire de son enfant avait souffert de l'immobilité prolongée, et il voulait trouver un chirurgien qui conseillât les mouvements, l'exercice, les massages. J'employai, pour le convaincre de son erreur, pour lui démontrer que son enfant avait une rechute et qu'il allait lui faire courir de graves dangers, tout ce que j'avais de conviction professionnelle, de commisération, de sympathie paternelle. Tout fut inutile. Le père emmena son enfant à travers le monde, en Italie, en Allemagne, à la recherche de conseils et de pratiques conformes à ses idées arrêtées.

« Cet été j'ai vu des parents de ce malheureux enfant. Après des suppurations prolongées et pas tout à fait taries, il touche à la guérison, avec un membre dévié et raccourci de 15 centimètres. »

A côté du fait précédent j'en citerai un autre qui m'est personnel. Il y a quelques années j'ai été appelé à voir une fillette de huit ans atteinte de coxalgie gauche. Soignée d'abord par un de mes collègues, cette jeune fille avait été soumise à l'extension continue pendant six mois; puis, comme tout allait bien, on lui permit de marcher. Il restait naturellement de la raideur articulaire; non contente du résultat, la mère alla trouver un masseur qui entreprit le traitement. A peine les muscles furent-ils irrités par le massage, qu'ils répondirent en se contracturant violemment; le membre se plaça dans la flexion jointe à l'inversion. Je dus pratiquer le redressement du membre sous le chloroforme et l'immobilisation au moyen d'appareils plâtrés. Et la preuve qu'il s'agissait bien ici d'une rechute, c'est que plus tard cette jeune fille fit un abcès de la fosse iliaque qui fut guéri par moi au moyen de deux ponctions suivies d'injection d'éther iodoformé.

J'en dirai autant d'une jeune fille que j'ai soignée il y a cinq ans aux Enfants-Assistés pour une coxalgie gauche. Chez elle, le résultat avait été aussi satisfaisant que possible; à part un peu de raideur articulaire, rien ne laissait à désirer; nous avions le droit de considérer ce cas comme un fait de guérison des plus heureuses. Quel ne fut pas mon étonnement en revoyant cette année

cette enfant pâle et amaigrie avec une expression de souffrance; le membre malade était dans l'inversion avec une subluxation sur le cotyle; la cuisse était pour ainsi dire transformée en un sac de pus; il existait en effet deux abcès : l'un, externe, remontant dans la région fessière; l'autre, interne, partant de la région des adducteurs pour descendre jusque dans le creux poplité. La mère était allée à Sens consulter un charlatan fameux, qui avait exercé sur le membre des tentatives de mobilisation. Je dus endormir l'enfant pour remettre le membre dans une bonne attitude, puis obtenir la guérison des abcès au moyen de quatre injections d'éther iodoformé.

De tels faits ne laissent aucune place au doute; il s'agit bien manifestement de véritables rechutes, et non de récidives apparentes, comme le dit Verneuil. Du reste, il est un argument qui n'a été invoqué par aucun des orateurs qui ont pris la parole dans la discussion de 1881, et qui me paraît bien propre à trancher la question. Si l'attitude vicieuse qui se reproduit était due uniquement à la prépondérance d'action des muscles fléchisseurs, on ne comprendrait pas pourquoi le membre serait immobilisé dans cette attitude. Dans la paralysie infantile, par exemple, le membre est entraîné dans le sens de l'action des muscles rétractés, mais il conserve une grande mobilité. Dans les rechutes de la coxalgie, au contraire, le membre est fixé, ce qui démontre bien que ce n'est pas là seulement le fait de la rupture de l'équilibre musculaire, mais qu'il existe une contracture permanente dont le but est d'immobiliser l'articulation malade.

De tout ce qui précède nous conclurons que, pendant un temps très long, pendant des années, les rechutes sont possibles au cours de la coxalgie. De là, la nécessité de prolonger très longtemps l'immobilisation. De tous les appareils immobilisateurs, le plus simple et le plus commode me paraît être l'appareil en cuir moulé, connu sous le nom d'appareil de Bouvier. Laissant libre le genou, il permet tous les mouvements de cette articulation. Il est bien entendu qu'il sera construit d'après les mêmes principes que les appareils immobilisateurs du début, c'est-à-dire que le membre sera placé dans une position modérée d'abduction. Suivant les cas, l'appareil maintiendra la hanche complètement immobile, ou bien, si l'on conserve l'espoir de guérir le membre en laissant à l'articulation ses mouvements, la partie fémorale de l'appareil pourra être articulée avec la partie pelvienne. Il est bien évident que ce

dernier appareil ne devra être conseillé que quand toute trace d'inflammation articulaire aura disparu. Son usage commande du reste une prudence très grande; on pourra en limiter l'emploi à certaines heures de la journée, en ajoutant à l'appareil un cran d'arrêt qui permet de le rendre fixe ou mobile à volonté. Ce serait du reste une erreur de croire que l'immobilisation trop longtemps prolongée détermine des ankyloses. Sous ce rapport, je partage absolument les idées qui ont été formulées par Verneuil. C'est la maladie elle-même, et non l'immobilisation qui crée l'ankylose. Dernièrement encore je revoyais une jeune fille de quatorze ans chez laquelle j'ai dû pratiquer il y a dix-huit mois le redressement du membre inférieur gauche pour une coxalgie qui avait déterminé une position très marquée d'inversion. A la suite de cette opération, j'ai appliqué pendant six mois un appareil plâtré auquel j'ai substitué un appareil en cuir moulé, rigide, sans articulation au niveau de la hanche, que la malade porte encore actuellement. Or, le membre qui était maintenu dans une attitude vicieuse permanente par la contracture musculaire est non seulement aujourd'hui dans la rectitude, mais possède une quantité très considérable de mouvements, en dépit de l'immobilisation prolongée (dix-huit mois) à laquelle il a été soumis. Bien au contraire, cette immobilisation, en combattant les phénomènes inflammatoires, a été favorable au rétablissement des mouvements. Quant aux appareils compliqués, tels que les appareils américains et celui de Le Fort qui en dérive, qui se proposent de combattre les attitudes vicieuses et de faire l'extension continue tout en permettant la marche, je n'en suis point partisan, et voici pourquoi. Tout

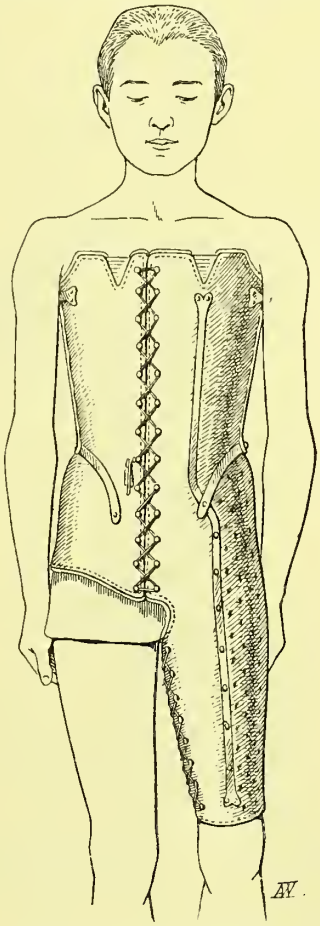

Fig. 89. — Appareil en cuir moulé, embrassant le tronc et la cuisse du côté malade, en cas de coxalgie.

d'abord à cause même de leur complication, qui les rend d'un prix très élevé et d'une application difficile. Ensuite, tant que la coxalgie est dans la phase d'acuité, l'immobilisation complète au

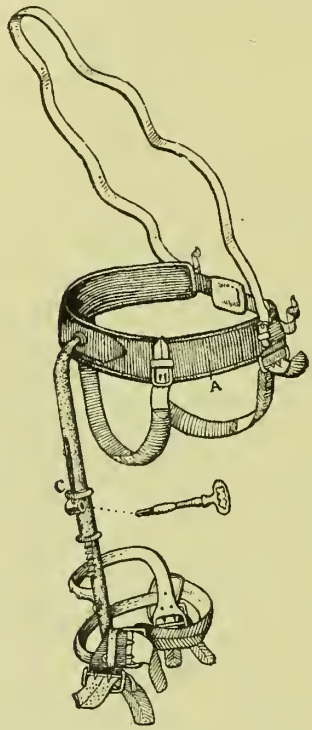

Fig. 90. — Appareil de Sayre à courte attelle pour le traitement de la coxalgie.

A. — Ceinture pelvienne avec sous-cuisses élastiques destinés à faire la contre-extension.

C. — Attelle externe formée de deux pièces, glissant l'une dans l'autre au moyen d'un pignon et d'une crémaillère, ce qui permet de l'allonger et de le raccourcir à volonté.

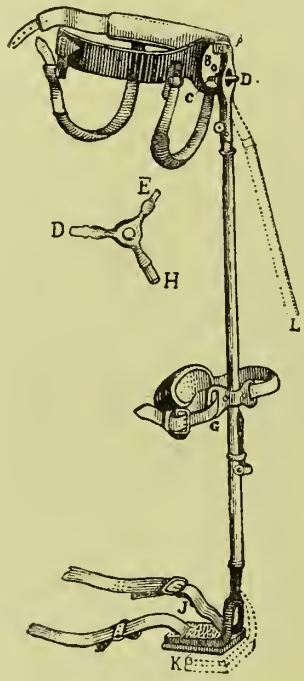

Fig. 91. — Appareil de Sayre à longue attelle.

L'attelle externe a toute la longueur du membre et se termine par une semelle qui porte sur le sol.

DEH, clef à trois branches permettant d'imprimer à l'appareil en H des mouvements de raccourcissement et d'allongement; en E des mouvements de rotation; en D des mouvements d'adduction et d'abduction, amenant par exemple l'attelle externe dans la position figurée en L.

lit me paraît devoir seule être conseillée. Plus tard, pour réduire des attitudes vicieuses, je compte peu sur les appareils portatifs, quelque ingénieusement disposés qu'ils soient. Je crois au contraire que la lutte incessante entre l'appareil et la contracture musculaire est le plus sûr moyen d'entretenir l'irritation de la jointure et, par suite, l'attitude vicieuse qui en résulte. Je préfère de beau-

coup avoir recours en pareil cas, soit à la réduction en un seul temps sous le chloroforme, soit à l'extension continue, suivant les indications particulières. En un mot, je n'emploie pas les appareils portatifs comme appareils de réduction, mais uniquement comme appareils de contention, quand, au préalable, le membre a été placé dans une bonne position. Il y a deux ans, j'ai eu l'occasion de voir un résultat fâcheux produit par un de ces appareils portatifs à extension laissé trop longtemps en place. Je fus consulté pour une jeune fille de seize ans munie d'un de ces appareils portatifs à extension continue qui lui avait été appliqué en Amérique, depuis plus de deux ans, pour une coxalgie gauche. Quand j'examinai cette jeune fille, toute trace de coxalgie avait disparu, mais il restait une raideur considérable de l'articulation du genou, et surtout une paralysie complète du triceps, qui empêchait la malade de détacher le talon du plan du lit. La constriction longtemps prolongée exercée sur la partie inférieure de la cuisse par l'appareil extenseur, qui prenait là son point d'appui, me paraît avoir été la cause de cette paralysie. Aujourd'hui encore, malgré un traitement longtemps prolongé par l'électrisation, le massage et l'hydrothérapie, le membre n'est pas complètement revenu à l'état normal.

Ce que je viens de dire des appareils portatifs destinés à permettre la réduction des attitudes vicieuses et l'extension continue, je le répéterai du système qui consiste à permettre la marche, en surélevant le pied du côté sain, de façon à soustraire le membre malade au poids du corps. Non seulement je préfère de beaucoup l'immobilisation au lit dans la position horizontale, mais encore je craindrais que cette surélevation du côté sain ne déterminât à son tour des déviations secondaires. Il y a quelques années, j'en ai eu sous les yeux, à la consultation des Enfants-Assistés, un exemple bien curieux. Une enfant de six ans et demi m'a été présentée pour une attitude vicieuse du membre inférieur droit, liée à une luxation de la tête fémorale dans la fosse iliaque externe du même côté. Sa mère, qui l'accompagnait, me raconta l'histoire suivante : A l'âge de quatre ans et demi, l'enfant a été prise de coxalgie gauche; elle a été traitée dans un hôpital pendant six semaines au moyen de l'extension continue; après quoi, on lui a permis la marche au moyen d'un appareil plâtré, avec béquilles, tandis que l'enfant portait une bottine surélevée de 10 centimètres du côté droit. Depuis dix-huit mois, l'enfant continue à marcher dans ces

conditions. Actuellement son état est le suivant : du côté gauche, le membre inférieur est tout à fait normal ; à droite, au contraire, il existe une luxation de la tête fémorale dans la fosse iliaque externe, le membre est dans une inversion telle qu'il croise celui du côté opposé. Le grand trochanter est remonté de 2 centimètres au-dessus de la ligne de Nélaton.

Quelque invraisemblable que paraisse tout d'abord cette histoire, il faut bien l'admettre. La mère est très affirmative dans ses renseignements. C'est bien à droite que l'enfant a porté

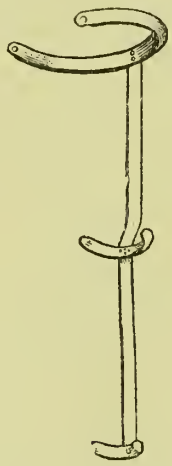

Fig. 92. — Attelle de Thomas (de Liverpool) pour le traitement de la coxalgie.

Fig. 92. — Malade muni de l'attelle de Thomas, et prenant point d'appui sur le membre sain surélevé.

jusqu'ici une semelle surélevée de 10 centimètres ; c'est bien à gauche, au contraire, qu'était appliqué l'appareil plâtré dont nous voyons encore aujourd'hui la trace sous la forme d'excoriations de la cuisse gauche. Dès lors force est bien d'adopter l'interprétation suivante : sous l'influence de cette surélévation du bassin de 10 centimètres du côté droit, il s'est produit une inversion du membre, de même que, par un mécanisme opposé, l'inversion du membre produit habituellement l'élévation du bassin du côté correspondant ; et c'est cette inversion du membre longtemps prolongée qui, elle-même, a conduit à la luxation.

Pour en revenir à l'immobilisation du membre dans la coxalgie, quel que soit d'ailleurs l'appareil que l'on a choisi, cette immobilisation sera continuée pendant un temps fort long, en moyenne deux ou trois ans. Tout d'abord la marche sera permise seulement à l'aide de béquilles; puis, peu à peu celles-ci seront supprimées, et l'on conservera seulement l'appareil. Enfin, celui-ci à son tour sera mis de côté; non pas tout d'un coup, mais progressivement, la nuit d'abord, puis quelques heures dans la journée, avec cette réserve qu'on reviendra immédiatement à l'appareil dès qu'on observera quelque tendance aux déviations secondaires. Quoi d'étonnant dès lors qu'un traitement si long, si délicat, si difficile, soit trop souvent entravé. La faute en est à l'indocilité des enfants, à l'incurie, ou bien encore à l'esprit systématique des parents; il y a encore à tenir compte des maladies intercurrentes et de ces retours offensifs du mal qui parfois déjouent les plus sages prévisions. Si l'on songe à ces circonstances diverses, on ne sera pas surpris que la coxalgie aboutisse si souvent à ces ankyloses vicieuses de la hanche dont il nous reste maintenant à parler.

CHAPITRE VIII

DES ANKYLOSES VICIEUSES DE LA HANCHE CONSÉCUTIVES A LA COXALGIE

Nous n'envisageons ici que les cas dans lesquels la coxalgie peut être considérée comme guérie; toute trace de douleurs a disparu; mais, soit que l'immobilisation n'ait pas été assez longtemps continuée, soit qu'il y ait eu absence complète de traitement, le membre est immobilisé dans une attitude vicieuse. Cette attitude, nous l'avons déjà dit, c'est, dans l'immense majorité des cas, l'inversion du membre, c'est-à-dire la flexion associée à un degré plus ou moins marqué d'adduction et de rotation en dedans. A la consultation orthopédique de l'Hôtel-Dieu, où nous avons l'occasion d'examiner un très grand nombre de coxalgies anciennes, c'est cette inversion que nous constatons dans la presque totalité des cas; une fois ou deux seulement, nous avons vu le membre conserver une position permanente d'abduction. Au point de vue orthopédique, avons-nous dit, les inconvénients de cette inversion du membre sont considérables. Tel raccourcissement qui n'excède pas 4 à 5 centimètres, quand on pratique la mensuration en plaçant les deux membres dans une position symétrique et en suivant exactement leurs contours, se transforme en un raccourcissement de 10 à 12 centimètres quand le malade est debout. La cause en est dans l'ascension du bassin du côté malade, elle-même nécessitée par le besoin de ramener pendant la marche les deux membres au parallélisme; sous ce rapport, c'est l'adduction qui constitue surtout le fait le plus fâcheux. La flexion, pourvu qu'elle ne soit pas trop prononcée, est beaucoup moins défavorable.

Ce qui domine le problème thérapeutique au point de vue du traitement de l'ankylose, c'est le fait de savoir si celle-ci est complète ou incomplète, c'est-à-dire s'il reste encore, oui ou non, une

quantité appréciable de mouvements dans la jointure. Dans certains cas, l'examen du malade permet de trancher facilement la question. Dans les cas douteux, on aura recours à la radiographie qui montrera s'il existe ou non une soudure des surfaces articulaires. Souvent enfin la chloroformisation sera indispensable pour supprimer complètement la contracture musculaire, et démontrer l'existence de mouvements que, sans l'anesthésie, il eût été impossible de soupçonner.

Déjà, parlant de la réduction des attitudes vicieuses au cours de la coxalgie, j'ai insisté sur les dangers de déployer dans cette opération une force trop grande. On peut craindre en effet de déterminer du côté de la jointure des altérations considérables, on peut craindre surtout de triturer la matière tuberculeuse soumise dans l'intérieur de la jointure à une pression plus ou moins forte, et ainsi placée dans des conditions particulièrement favorables à l'inoculation tuberculeuse. Aussi, plutôt que de déployer une force trop considérable dans les tentatives de redressement, je préfère de beaucoup avoir recours à la section à ciel ouvert des muscles rétractés. Pour cela, une incision verticale est pratiquée à la partie antérieure et externe de la cuisse, à peu de distance au-dessous de l'épine iliaque antérieure et supérieure. L'aponévrose incisée, il est facile de sectionner successivement tous les faisceaux musculaires dont la rétraction s'oppose au redressement du membre. On est ainsi conduit à sectionner le plus souvent le couturier, le droit antérieur de la cuisse et le tenseur du fascia lata. Les nerfs importants sont facilement évités, les vaisseaux qui saignent sont saisis avec des pinces et liés; la peau est réunie; mais, comme les muscles rétractés, après leur section, laissent nécessairement au fond de la plaie une cavité béante succédant à la rétraction de leurs deux extrémités, il est le plus souvent utile de drainer. On est beaucoup plus rarement conduit à faire la ténotomie des muscles adducteurs; la rétraction de ces muscles se laisse habituellement vaincre par un massage et une mobilisation lentement pratiquée. Si cependant la ténotomie des adducteurs devient nécessaire, il convient de donner, ici encore, la préférence à la section à ciel ouvert qui permettra de faire toutes les sections nécessaires, sans avoir à redouter la lésion de nerfs et de vaisseaux importants.

Souvent il arrive que, même après le redressement sous le chloroforme, même après la ténotomie des muscles rétractés, le redressement complet de l'articulation ne saurait être obtenu. Il

convient alors de faire appel à l'extension continue, qui permet, si elle est bien dirigée et poussée suffisamment loin, de compléter le redressement.

Je préfère de beaucoup, je le répète, la conduite que je viens d'exposer à l'emploi d'une force trop considérable, soit à l'aide des mains, soit à l'aide d'instruments; j'y ai eu recours un très grand nombre de fois; je n'ai jamais eu à le regretter, et j'en ai toujours obtenu des résultats satisfaisants.

Mais il est bien évident qu'une pareille conduite n'est applicable que s'il existe une quantité très notable de mouvements dans l'articulation. Si les mouvements sont très limités, ou que même l'ankylose soit complète, force est bien de renoncer au redressement, avec ou sans section tendineuse, pour avoir recours à l'ostéotomie.

Nous ne rappellerons que pour mémoire l'ostéoclasie du col fémoral qui, réalisée accidentellement au cours du redressement forcé, a pu donner de bons résultats, et qui a été préconisée systématiquement par Maisonneuve, dès 1832. Dans l'état actuel de la chirurgie, les sections à ciel ouvert, que nous pouvons localiser à un point précis, nous semblent devoir, ici comme partout ailleurs, mériter la préférence.

Mais parler d'ostéotomie du fémur à propos de l'ankylose de la hanche, c'est rester dans le vague; car un très grand nombre de procédés d'ostéotomie ont été tour à tour conseillés, et il nous faut nécessairement choisir au milieu d'eux.

Rhea Barton[1] (de Philadelphie) est le premier qui ait eu recours à l'ostéotomie pour remédier à l'ankylose de la hanche. Son opération, pratiquée en 1826 et publiée l'année suivante, fut suivie d'un plein succès. Il fit porter sa section vers le milieu du grand trochanter et la dirigea obliquement en dedans au niveau de la base du col.

Quatre ans plus tard, Kearny Rodgers eut recours à la même opération. En 1847, Maisonneuve[2] imitait l'exemple des deux chirurgiens américains; il eut de la suppuration, des éliminations d'esquilles et un accident opératoire, la section du nerf sciatique. Néanmoins la guérison fut obtenue en deux mois avec un raccourcissement de 10 centimètres.

Depuis lors, l'ostéotomie appliquée à la cure de l'ankylose de la hanche a subi un très grand nombre de transformations.

1. *North Americ. med. and surg. Journal*, 1827, p. 290.
2. Maisonneuve, *Gazette des Hôpitaux*, 1852.

En 1862, Sayre créait un procédé nouveau, l'ostéotomie énarthrodiale, dont le but est d'obtenir, après l'opération, une pseudarthrose mobile. Après avoir incisé circulairement le périoste, immédiatement au-dessus du petit trochanter, il fait deux sections

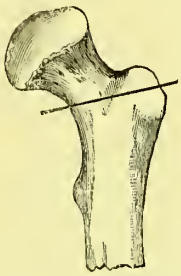

Fig. 94. — Ostéotomie intra-trochantérienne de Rhea Barton.

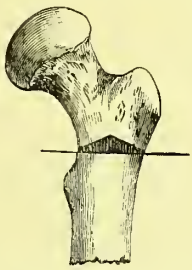

Fig. 95. — Ostéotomie énarthrodiale de Sayre.

Fig. 96. — Ostéotomie du col fémoral par le procédé d'Adams.

osseuses, la plus inférieure perpendiculaire à l'axe du fémur, la seconde située au-dessus de la précédente, d'abord oblique en haut et en dehors, puis en bas et en dehors, de façon à lui donner la forme d'un accent circonflexe. Il détermine ainsi sur le bout supérieur du fémur une excavation, à laquelle il adapte l'extrémité supérieure du bout inférieur en l'arrondissant légèrement. Il a réussi à obtenir par ce procédé, chez deux malades, des articulations mobiles.

En 1869, Adams faisait porter la section sur le col fémoral ; il se proposa de faire une opération sous-cutanée. Par une plaie étroite, il glissa une petite scie, à l'aide de laquelle il sectionna obliquement le col du fémur.

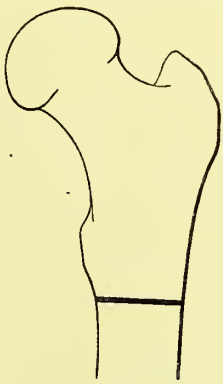

Fig. 97. — Ostéotomie sous-trochantérienne transversale.

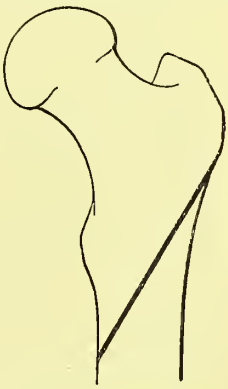

Fig. — 98. Ostéotomie sous-trochantérienne oblique.

En 1872, Gant transporta au-dessous des trochanters la section linéaire pratiquée par Adams; il créa ainsi l'ostéotomie linéaire sous-trochantérienne[1], qui est devenue depuis lors la méthode de choix. L'opération fut perfectionnée, en 1874, par Volkmann;

1. Gant, *The Lancet*, décembre 1872.

dans les cas où la déformation est très prononcée, ce dernier auteur conseilla de substituer à l'ostéotomie linéaire une ostéotomie cunéiforme dans laquelle la base du coin est tournée en dehors.

D'autre part, en 1880, Volkmann[1] reprit la tentative déjà faite par Sayre pour obtenir une pseudarthrose mobile. Dans le but de conserver l'action du psoas sur le fragment inférieur, il choisit comme lieu d'élection pour son opération la région trochantérienne. Après avoir fait la section de l'os à ce niveau, il excave le fragment supérieur auquel il adapte l'extrémité supérieure du fragment inférieur arrondie. Plus tard, Volkmann modifia son procédé, et proposa de faire porter la section de l'os à l'union de la tête du fémur avec le col, afin d'avoir une articulation se rapprochant autant que possible du type de l'articulation normale.

C'est à une préoccupation du même genre qu'a obéi M. Lorenz; en pratiquant ce qu'il appelle l'ostéotomie pelvi-trochantérienne, M. Lorenz[2] pense que, dans l'ankylose vicieuse de la hanche, l'ostéotomie doit porter sur le sommet de l'angle que font entre eux le fémur et le bassin, et non pas opérer le redressement, en créant une seconde déformation angulaire au-dessous de la première, comme le fait l'ostéotomie sous-trochantérienne. Le reproche que fait Lorenz à ce dernier procédé d'ostéotomie, c'est d'amener nécessairement un certain degré de raccourcissement. En outre, en portant, comme il le fait, l'ostéotome au point de soudure entre le fémur et le bassin, l'auteur se propose d'obtenir, non pas une consolidation osseuse, mais bien une pseudarthrose permettant des mouvements plus ou moins rapprochés du type normal. Pour bien montrer que son opération est applicable, même dans les cas où la tête et le col fémoral ont en partie disparu par usure, il lui donne le nom d'ostéotomie pelvi-trochantérienne, dénomination essentiellement fautive, puisque le grand trochanter ne participe en rien à l'opération.

Sans doute, dans les cas où il y a luxation complète de la tête fémorale dans la fosse iliaque externe, l'opération de Lorenz est parfaitement applicable; elle ne saurait même prêter à la moindre difficulté. Mais lorsque la tête du fémur est encore solidement encastrée dans la cavité cotyloïde, il ne saurait être question d'aller l'en séparer. L'opération présenterait encore bien plus de difficultés

1. Volkmann, *Centralb. für Chir.*, 1880, n° 5, p. 65.
2. Lorenz, *Behandlung der Hüftankylosen*, *Berliner Klinik*, Heft 96, Berlin, juin 1896.

et plus de dangers que la résection de la hanche elle-même. Force est bien de faire porter, en pareil cas, l'ostéotome sur le col fémoral; dès lors, l'opération de Lorenz se confond avec l'ostéotomie du col par le procédé d'Adams.

Tels sont les différents procédés d'ostéotomie applicables aux ankyloses vicieuses de la hanche. Il nous faut maintenant discuter les mérites et les inconvénients de chacun d'eux, et faire connaître les motifs de notre préférence.

Il semble tout d'abord que les procédés qui se proposent pour objet le rétablissement des mouvements de la jointure doivent l'emporter sur tous les autres; mais, quand on y regarde de plus près, cet avantage est plus apparent que réel. Tout d'abord, les différents procédés combinés en vue d'arriver à la constitution d'une articulation mobile, tels que les ostéotomies cunéiformes et énarthrodiales, sont infiniment plus complexes que la simple ostéotomie linéaire, et, par là même, offrent pour le malade plus de dangers. Et d'ailleurs, quoi qu'on fasse, bien souvent le but désiré n'est pas atteint, et l'on voit tôt ou tard, en dépit des précautions prises, se reproduire l'ankylose. Ajoutons que cette mobilité recherchée au prix d'une opération à la fois plus compliquée et plus grave que la simple ostéotomie linéaire, n'est pas aussi désirable qu'elle le semble au premier abord. Elle expose le malade, sous l'influence de la rétraction musculaire, à la reproduction de son attitude vicieuse; souvent même, avec une pseudarthrose, sur ces membres dont le système musculaire est atrophié, dont l'attitude, même après correction, n'est pas absolument normale, les malades marchent moins bien qu'avec une ankylose solide. C'est là, du reste, un point sur lequel nous devrons revenir bientôt, en parlant de la résection de la hanche envisagée au point de vue orthopédique. Nous résumerons donc notre opinion à cet égard en disant : Les différents procédés d'ostéotomie cunéiforme et énarthrodiale ayant pour but le rétablissement des mouvements sont beaucoup plus complexes, et, par là même, plus dangereux que l'ostéotomie linéaire; la réalisation du but désiré, c'est-à-dire l'établissement de la pseudarthrose, n'est rien moins que certaine, et, fût-elle obtenue, elle n'est pas toujours aussi avantageuse qu'elle le semble au premier abord, la reproduction de l'attitude vicieuse étant toujours à craindre, et certains malades marchant beaucoup moins bien avec une pseudarthrose qu'avec une ankylose solide.

Étant donné notre préférence pour l'ostéotomie linéaire, sur

quel point doit porter l'opération? en d'autres termes, aurons-nous recours à l'ostéotomie linéaire du col fémoral, à l'ostéotomie trochantérienne ou sous-trochantérienne?

L'ostéotomie du col fémoral d'Adams, ou l'ostéotomie pelvi-tro-

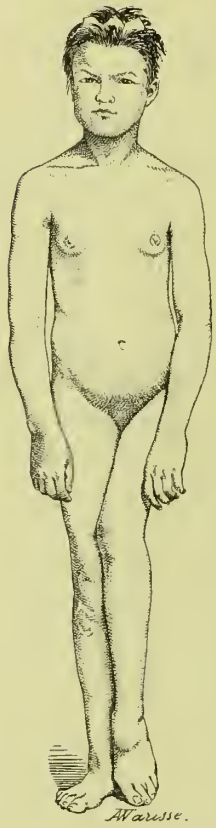

Fig. 99. — Coxalgie gauche avec flexion et inversion du membre.

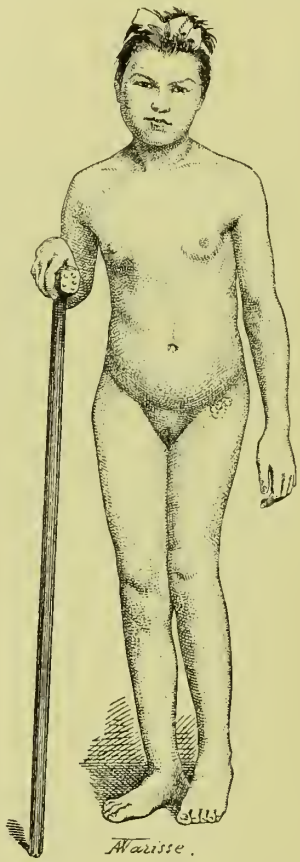

Fig. 100. — Ankylose de la hanche gauche avec flexion et inversion du membre; ostéotomie sous-trochantérienne; résultat opératoire.

chantérienne de Lorenz, car c'est tout un, se propose de corriger l'attitude vicieuse du membre, en faisant porter la section osseuse sur un point aussi voisin que possible du sommet de l'angle que forment entre eux la cuisse et le bassin. L'avantage de cette manière de procéder, c'est de ne pas corriger l'attitude vicieuse, en créant une seconde déformation en sens inverse de la première, comme on le fait dans l'ostéotomie sous-trochantérienne, et de ne

pas surajouter par là une cause nouvelle de raccourcissement à toutes les sources de raccourcissement existant déjà. Ces avantages sont parfaitement fondés, et nous ne songeons nullement à les nier. D'autre part, l'opération, et c'est là le principal avantage que

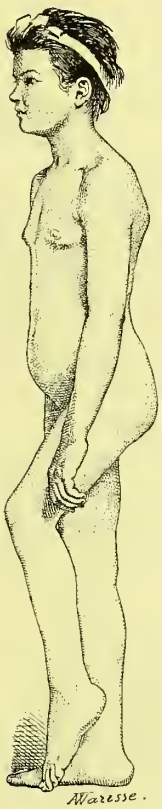

Fig. 101. — Ankylose de la hanche gauche avec flexion et inversion du membre.

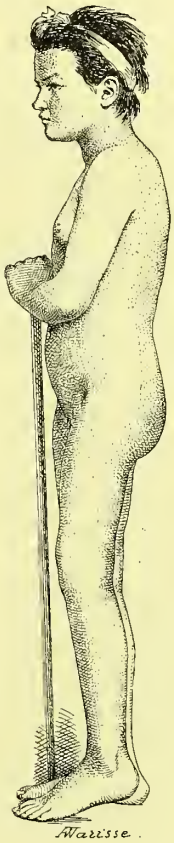

Fig. 102. — Ankylose de la hanche gauche avec flexion et inversion du membre ; ostéotomie sous-trochantérienne ; résultat opératoire.

lui reconnaît Lorenz, serait très favorable à l'établisssement d'une pseudarthrose. Nous nous sommes déjà expliqués précédemment sur ce point; nous n'y reviendrons pas ici. L'opération, sans être difficile, ni grave, est certainement beaucoup plus compliquée que la simple ostéotomie linéaire sous-trochantérienne; elle oblige en effet le chirurgien à passer à travers toute l'épaisseur des fibres musculaires du grand et du moyen fessier.

Un reproche plus grave que nous faisons à l'ostéotomie du col fémoral, c'est d'être beaucoup moins avantageuse au point de vue du redressement que l'ostéotomie sous-trochantérienne. En effet, elle ne supprime pas l'action de tous les muscles, psoas iliaque, fessiers, pyramidal, obturateurs, qui tous viennent s'insérer sur le fragment inférieur, et tendent à reproduire l'attitude vicieuse, ou, du moins, s'opposent à sa correction. Pour ma part, une seule fois, j'ai eu recours à l'ostéotomie du col fémoral, et j'ai obtenu un redressement beaucoup moins complet et moins satisfaisant que celui qui m'est habituellement fourni par l'ostéotomie sous-trochantérienne.

Un dernier reproche que l'on peut faire à l'ostéotomie du col fémoral, et ce n'est pas le moins grave, c'est d'agir au contact même du foyer tuberculeux. Qu'on se rappelle en effet les conditions les plus habituellement réunies dans les ankyloses de la hanche consécutives à la coxalgie. Il y a eu infiltration tuberculeuse de la tête et du col fémoral; l'os est souvent encore ramolli, présentant parfois dans son intérieur des foyers caséeux, il y a eu de la suppuration, des fistules, dont quelques-unes sont encore mal éteintes et s'ouvrent de temps en temps. Que si, dans ces conditions, on vient à faire porter l'action chirurgicale au contact du foyer tuberculeux, on court risque de voir celui-ci se réveiller, la suppuration reparaître et la généralisation tuberculeuse emporter le malade.

Pour toutes ces considérations, je ne suis pas partisan d'une manière générale de l'ostéotomie du col fémoral.

Je n'insisterai pas longtemps sur l'ostéotomie trochantérienne, c'est-à-dire portant sur le grand trochanter lui-même. Elle a tous les inconvénients de l'ostéotomie du col fémoral sans en avoir les avantages. Comme cette dernière, en effet, elle porte au voisinage du foyer tuberculeux lui-même, et court le risque de réveiller l'inflammation; comme elle, elle ne supprime pas l'action sur le fragment inférieur des muscles qui s'opposent au redressement. Elle est inférieure à l'ostéotomie du col fémoral en ce qu'elle n'agit pas le plus près possible de l'angle vicieux formé par la cuisse et le bassin.

Nous arrivons ainsi à l'ostéotomie sous-trochantérienne qui a toutes nos préférences, qui nous semble véritablement l'opération de choix dans le traitement des ankyloses vicieuses de la hanche. Elle se présente tout d'abord sous des dehors beaucoup plus

modestes que l'ostéotomie du col; elle n'a pas, comme cette dernière, la prétention de rétablir les mouvements et de supprimer comme elle toute difformité en agissant sur le sommet de l'angle que forment entre eux le fémur et le bassin. Sans doute, elle ne procurera le redressement qu'en donnant naissance à une seconde déformation angulaire égale à la première et de sens contraire; mais ce léger désavantage est largement compensé, et au delà, par les mérites de l'opération. Tout d'abord elle est d'une simplicité extrême; d'autre part, portant son action au-dessous des muscles qui interviennent pour maintenir le membre dans une attitude vicieuse, elle procure très facilement le redressement. Elle a encore pour avantage de laisser complètement en dehors de son action la tête fémorale, le col et le grand trochanter qui sont le plus habituellement le siège des lésions tuberculeuses, et par là même, elle ne court pas le risque de réveiller l'inflammation. Sans doute, elle ne vise pas à l'établissement d'une néarthrose; mais cela même nous semble un avantage, bien plutôt qu'un inconvénient; car, comme nous l'avons déjà dit, nous supprimons ainsi les dangers de reproduction de l'attitude vicieuse. D'ailleurs, ce qui importe avant tout au membre inférieur, c'est la solidité. Bon nombre de malades atteints d'une ankylose en bonne position marchent beaucoup mieux que ceux qui offrent une pseudarthrose.

C'est à tort que certaines personnes m'ont représenté comme partisan de l'ostéotomie sous-trochantérienne transversale. Dès mes premières opérations, qui remontent à l'année 1889, j'ai fait des ostéotomies obliques, dans lesquelles la section osseuse est le plus souvent dirigée en bas, en avant et en dedans. Le manuel opératoire est le suivant : le malade étant couché dans le décubitus latéral, sur le côté opposé à celui sur lequel doit porter l'opération, le chirurgien reconnaît exactement le siège et la forme du grand trochanter. Au-dessous de ce grand trochanter, on pratique une incision verticale de 2 centimètres 1/2 à 3 centimètres de longueur remontant jusqu'à sa base, juste suffisante pour permettre le passage de l'ostéotome. Le bistouri est enfoncé profondément jusqu'à l'os, sectionnant le périoste dans toute la longueur de la plaie. On se comporte, en un mot, absolument comme dans l'ostéotomie supra-condylienne de Mac Ewen. Le bistouri étant laissé en place, l'ostéotome est glissé sur la lame servant de conducteur; puis, on lui imprime un mouvement de rotation d'un quart de cercle environ, de façon à lui donner le degré d'obliquité que l'on

désire, par rapport à la diaphyse fémorale. Le plus souvent, avons-nous dit, nous attaquons l'os obliquement de haut en bas, de dehors en dedans, et d'arrière en avant. La section osseuse est faite prudemment et à petits coups, en ayant soin de dégager toujours la pointe de l'instrument après chaque coup de maillet, de façon à ne pas être coincé. On pénètre ainsi, suivant l'épaisseur de l'os et suivant l'âge des opérés, à une profondeur qui varie de 7 centimètres 1/2 à 8 centimètres. La section osseuse étant complète, le redressement se laisse opérer avec facilité, et l'on place le membre dans une position inverse de son attitude vicieuse, c'est-à-dire le plus souvent dans l'extension jointe à une position moyenne d'abduction. Ici, comme dans l'ostéotomie supra-condylienne, nous laissons ouverte la petite plaie cutanée et nous la pansons à la gaze iodoformée. Le membre est immobilisé au moyen d'une attelle plâtrée antérieure, et l'extension continue est faite à l'aide de poids variant de 3 à 4 kilogrammes. A moins d'indications spéciales, nous ne faisons le pansement qu'au bout de deux mois; à ce moment, la petite plaie cutanée est complètement cicatrisée, et la consolidation osseuse est obtenue. Nous faisons l'application d'un appareil plâtré circulaire, et nous commençons à permettre la marche à l'aide de béquilles.

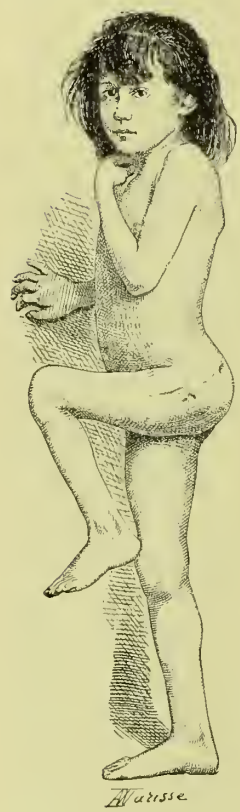

Fig. 103. — Ankylose de la hanche gauche à angle aigu.

Depuis une douzaine d'années, nous avons pratiqué un très grand nombre de fois l'ostéotomie sous-trochantérienne d'après le manuel opératoire que nous venons d'exposer, et nous avons toujours obtenu des résultats satisfaisants au point de vue orthopédique. Sans doute, il reste le plus souvent un raccourcissement plus ou moins notable; la cause en est dans l'arrêt de développement du membre atteint de coxalgie, dans l'usure du tissu osseux, dans la luxation de la tête fémorale, toutes causes sur lesquelles l'ostéotomie sous-trochantérienne est sans action; mais le membre est dans une attitude favorable à son bon fonctionnement; et, particularité intéres-

sante, dans les cas où il n'y avait pas une ankylose complète, nous avons souvent remarqué, à la suite de l'opération, que l'amplitude des mouvements avait notablement augmenté. Ce résultat est dû, bien manifestement, à l'extension continue, qui, après l'ostéotomie, s'exerce dans une direction favorable.

Quel que soit, du reste, au point de vue orthopédique, le succès fourni par

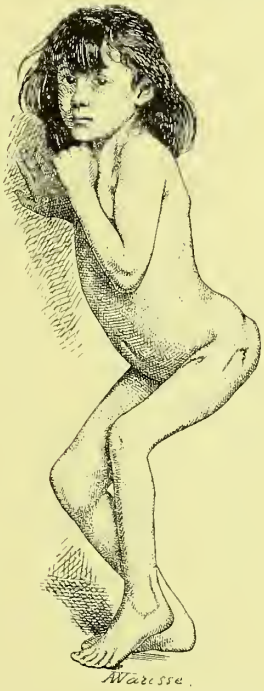

Fig. 104. — Même malade que dans la figure 103; attitude pendant la marche.

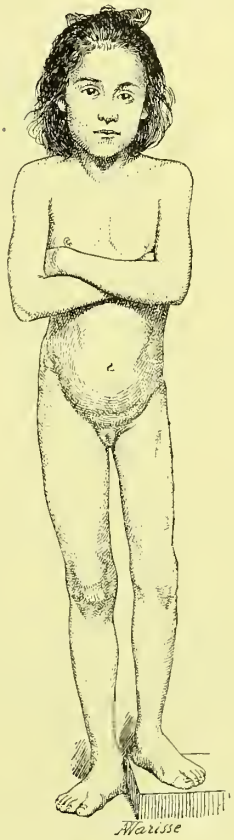

Fig. 105. — Même malade que dans les figures 103 et 104; ostéotomie sous-trochantérienne, résultat opératoire.

l'ostéotomie sous-trochantérienne, ce que nous pouvons affirmer d'une façon absolue, c'est que, parmi les nombreuses opérations que nous avons pratiquées, nous n'avons jamais eu à déplorer le plus petit accident. Faite suivant le manuel opératoire que nous venons d'indiquer, l'ostéotomie sous-trochantérienne est donc, comme l'ostéotomie supra-condylienne, une excellente opération, d'une bénignité absolue.

Mais on a voulu faire mieux encore, et, s'inspirant du principe

des ostéotomies longitudinales formulé par Ollier pour parer au raccourcissement d'un membre, on a conseillé, pour l'ostéotomie sous-trochantérienne, des sections beaucoup plus obliques que celles dont nous venons de parler, se rapprochant autant que possible de la direction verticale. MM. Terrier et Hennequin[1], Broca[2], Hennequin et Redard[3] ont publié des exemples de cette ostéotomie oblique dans notre journal, la *Revue d'Orthopédie*. Sans doute le principe lui-même sur lequel est fondée l'opération est parfaitement juste. Il est possible, en faisant une section très oblique de l'os, se rapprochant le plus possible de la direction verticale, de faire glisser l'un sur l'autre dans une certaine étendue les deux fragments, de façon à augmenter la longueur de l'os. Nous en donnerons comme preuve l'histoire d'un jeune enfant de six ans, atteint de fracture vicieusement consolidée de la cuisse droite, chez lequel nous avons par l'ostéotomie désuni les deux fragments, très obliquement taillés, de façon à les faire glisser l'un sur l'autre à l'aide de l'extension continue, et à corriger ainsi un raccourcissement de 3 centimètres[4]. Mais l'obtention d'un pareil résultat suppose nécessairement que les tractions sont faites dans une direction parallèle à celle des deux fragments. Si, au contraire, les tractions sont exécutées dans une direction telle que les deux fragments s'entrecroisent, les deux extrémités fragmentaires qui dépassent le point d'entrecroisement sont complètement perdues au point de vue de l'allongement du membre, et la complexité beaucoup plus grande de l'ostéotomie longitudinale aura été dépensée en pure perte. C'est précisément ce qui existe dans la plupart des cas d'ankyloses vicieuses de la hanche où la position dominante est l'adduction. Du fait de l'ankylose complète de l'articulation coxo-fémorale, le fragment supérieur est maintenu d'une manière immuable dans sa position d'inversion, et, si l'on fait une ostéotomie très oblique, la pointe de ce fragment vient faire saillie au-dessous des téguments, à la partie supérieure et interne de la cuisse. Si, tandis que le fragment supérieur est maintenu d'une manière invariable dans la position que nous venons d'indiquer,

1. Terrier et Hennequin, Ostéotomie oblique du fémur pour ankylose vicieuse de la hanche, *Revue d'Orthopédie*, 1er janvier 1892, t. III, p. 23.
2. Broca, Ostéotomies obliques, *Revue d'Orthopédie*, 1893, p. 258.
3. De l'ostéotomie oblique dans les ankyloses vicieuses de la hanche, *Revue d'Orthopédie*, 1896, p. 90.
4. Kirmisson, Fracture oblique du fémur droit, vicieusement consolidée, ostéotomie, in *Revue d'Orthopédie*, 1900, p. 283.

on porte le fragment inférieur dans une position marquée d'abduction, on imprime aux deux fragments une direction de plus en plus oblique l'un sur l'autre; ils s'entrecroisent, et, comme nous l'avons établi précédemment, et comme il est facile de s'en convaincre en jetant les yeux sur le schéma ci-dessous, les deux pointes des fragments, dans toute la hauteur qui dépasse leur point d'entrecroisement, sont perdues pour l'allongement du membre.

Notre collègue, M. Nélaton[1], a parfaitement compris la portée de cette objection; aussi, pour y répondre, a-t-il proposé une opération infiniment plus complexe, comprenant à la fois une résection de la hanche et une ostéotomie oblique sous-trochantérienne. Grâce à la résection préalable, le fémur en totalité peut être amené dans la position d'abduction, et, après l'ostéotomie longitudinale, les deux fragments glissant parallèlement l'un sur l'autre, l'allongement du membre est obtenu. Sans doute, l'idée est ingénieuse, mais, dans la pratique, elle soulève de graves objections. C'est en effet une opération bien complexe et bien grave que celle qui consiste à faire dans une même séance une résection de la hanche et une ostéotomie sous-trochantérienne oblique. On s'en convainc facilement à la lecture des observations de M. Nélaton publiées dans la thèse de son élève, le Dr Coville[2]. On y voit en effet des malades qui sont tellement affaiblis par l'opération, qu'on est obligé de leur faire des injections de sérum. D'autre part, exécuter le plan opératoire en deux temps, c'est soumettre le malade à deux opérations successives importantes, dont chacune demandera un temps considérable pour la guérison. Le procédé en lui-même est donc à la fois trop grave et trop compliqué. Le

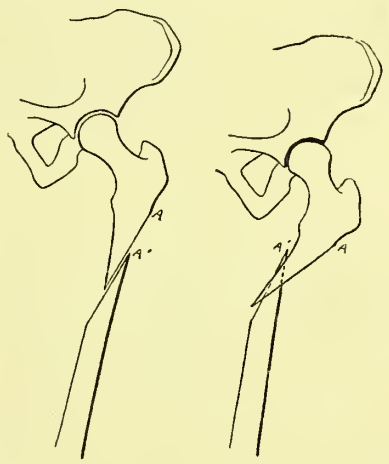

Fig. 106. — Schéma destiné à montrer les inconvénients de l'ostéotomie longitudinale dans les cas où le membre est immobilisé par une ankylose osseuse dans une position forcée d'adduction.

1. Nélaton et Coville, Contribution à l'étude du traitement des ankyloses vicieuses de la hanche, *Revue d'Orthopédie*, 1898, p. 336.

2. Coville, *Contribution à l'étude du traitement des ankyloses vicieuses de la hanche*, thèse de doct., Paris, 1899.

propre, en effet, des opérations orthopédiques doit être la simplicité et l'innocuité, puisqu'il s'agit ici de parer à des difformités qui ne menacent nullement l'existence.

Comme conclusion de cette discussion, nous dirons que, dans l'immense majorité des cas d'ankyloses osseuses ou d'ankyloses fibreuses très serrées, l'ostéotomie sous-trochantérienne oblique nous semble la méthode de choix.

Indications de la Résection

Restent les cas dans lesquels, en même temps qu'une attitude vicieuse du membre, on note une mobilité considérable tenant à la luxation complète de la tête dans la fosse iliaque externe, avec trajets fistuleux nombreux. C'est à ces cas qu'est applicable la résection de la hanche dont il nous reste maintenant à parler.

CHAPITRE IX

DE LA RÉSECTION DE LA HANCHE ENVISAGÉE AU POINT DE VUE DES RÉSULTATS ORTHOPÉDIQUES QU'ELLE FOURNIT

La résection de la hanche se présente tout d'abord sous un aspect plus favorable que celle du genou. En effet, l'épiphyse supérieure du fémur qu'elle supprime est loin d'avoir, au point de vue de l'accroissement ultérieur du membre en longueur, la même importance que l'épiphyse inférieure. Cette dernière est véritablement, comme l'a démontré Ollier, l'épiphyse fertile.

D'autre part, il résulte des expériences de ce dernier auteur, qu'après la suppression du cartilage épiphysaire supérieur, l'épiphyse inférieure subit une hypertrophie compensatrice, qui comble en partie le raccourcissement. Il n'en est pas moins vrai que, dans l'immense majorité des cas, vu la nécessité de supprimer un segment considérable de l'os, le raccourcissement est très marqué à la suite de la résection de la hanche, et il s'accroît avec les années, en raison de la suppression du cartilage épiphysaire supérieur du fémur.

Nous donnerons ici le tableau de 16 cas de résections de la hanche pour coxalgie pratiquées avant l'âge de quinze ans, et que nous avons pu examiner, depuis la fin de 1897, à la consultation orthopédique de l'Hôtel-Dieu.

On le voit, même dans les cas les plus favorables, le raccourcissement que donne la résection de la hanche n'est pas inférieur à 5 ou 6 centimètres. Il va en s'exagérant avec les années, et peut atteindre 11, 14, 16 et 17 centimètres. Il est par conséquent bien plus considérable que celui qu'on obtient par la méthode conservatrice convenablement appliquée. Il est en effet une confusion qu'il importe d'éviter, quand on compare les résultats orthopé-

Tableau de 16 résections anciennes de la hanche.

Nos	AGE AUQUEL A ÉTÉ FAITE LA RÉSECTION	AGE AU MOMENT DE L'EXAMEN	RACCOURCISSEMENT	REMARQUES DIVERSES
1	R. à 18 mois.	Vu à 8 ans.	11 cent.	Résection faite 15 jours après le début de la coxalgie, membre ballant, genu valgum manifeste, impotence absolue du triceps, déviation du pied en valgus. Ne peut marcher qu'avec un appareil à tuteurs latéraux et à ceinture pelvienne.
2	R. à 4 ans.	Vu à 19 ans.	17 cent.	Membre ballant, ne peut marcher qu'avec une béquille et un soulier surélevé.
3	R. à 5 ans.	Vu à 6 ans.	7 cent.	Attitude du membre et mouvements satisfaisants.
4	R. à 6 ans.	Vu à 8 ans.	9 cent.	Flexion et adduction. (Résection faite avant toute suppuration ouverte).
5	R. à 6 ans.	Vu à 12 ans.	8 cent.	Résultat déplorable. Luxation de l'extrémité supérieure du fémur dans la fosse iliaque externe.
6	R. à 6 ans.	Vu à 7 ans 1/2.	4 cent. 1/2.	Marche avec un appareil à tuteurs latéraux avec ceinture pelvienne.
7	R. à 7 ans.	Vu à 17 ans.	6 cent.	Adduction légère; fistules persistantes.
8	R. à 7 ans 1/2.	Vu à 9 ans 1/2.	8 cent.	
9	R. à 7 ans 1/2.	Vu à 9 ans.	10 cent.	Attitude bonne; il reste une certaine quantité de mouvements.
		Revu 15 mois après.	14 cent.	
10	R. à 8 ans.	Vu à 12 ans.	6 cent.	Bon résultat.
11	R. à 8 ans.	Vu à 11 ans.	9 cent.	Tendance à l'adduction et à la rotation en dedans.
12	R. à 9 ans.	Vu à 19 ans.	16 cent.	Adduction, genu valgum et genu recurvatum; opération faite avant toute suppuration ouverte.
13	R. à 11 ans.	Vu à 13 ans.	8 cent.	Mouvements de flexion conservés; fistules persistantes.
		Revu 2 ans plus tard.	13 cent.	Flexion, adduction et rotation en dehors; fistules persistantes.
14	R. à 11 ans.	Revu à 12 ans.	9 cent.	Flexion et adduction; luxation de l'extrémité supérieure du fémur dans la fosse iliaque externe.
15	R. à 13 ans 1/2.	Vu à 20 ans.	11 cent.	Mobilité assez grande, pied en varus équin, chute des orteils, comme si les muscles de la région antérieure étaient paralysés; fistules persistantes.
16	?	Vu à 11 ans.	7 cent.	Ankylose; flexion et adduction considérables.

diques fournis par la résection de la hanche et ceux que donne la méthode conservatrice. Il ne faut pas prendre comme point de comparaison les cas dans lesquels la coxalgie a été abandonnée à elle-même sans traitement, ou bien ceux dans lesquels le traitement n'a été appliqué que d'une façon irrationnelle et discontinue. Ce qu'il faut, si l'on veut arriver à un jugement équitable, c'est comparer les résultats favorables fournis par la résection de la hanche à ceux que donne la méthode conservatrice bien appliquée. Or, je l'affirme, d'après tous les faits qu'il m'a été donné d'observer, ces derniers résultats sont infiniment supérieurs à ceux que procure la résection.

Lorsque nous examinons les membres ankylosés en attitude vicieuse à la suite d'une coxalgie, nous constatons souvent un raccourcissement qui atteint 8, 10 ou 12 centimètres; mais il s'agit là d'un raccourcissement apparent, lié en majeure partie à l'adduction du membre, qui entraîne comme conséquence fatale l'ascension du bassin du côté correspondant. Si, dans ces mêmes cas, on mesure comparativement les deux membres inférieurs placés dans une position aussi symétrique que possible, on voit que le raccourcissement réel, dû à l'usure des extrémités osseuses, ne dépasse pas 2 à 3 centimètres.

Il n'est donc pas douteux que, sous le rapport du raccourcissement immédiat, et surtout du raccourcissement consécutif, les résultats de la résection de la hanche ne soient très inférieurs à ceux que donne le traitement conservateur bien dirigé.

Mais là n'est pas le seul reproche que l'on puisse faire à la résection; après l'excision de l'extrémité supérieure du fémur, comme dans les cas soumis au traitement conservateur, les déviations secondaires sont fort à craindre. Il suffit de parcourir la petite statistique que nous venons de donner pour se rendre compte de ce fait que l'extrémité supérieure du fémur, après résection, peut se luxer dans la fosse iliaque externe. Mais ce qui est surtout à craindre, c'est l'adduction secondaire, déterminant, comme dans le traitement conservateur et par le même mécanisme, l'ascension du bassin, et créant par là même une source nouvelle de raccourcissement.

Enfin, malgré les précautions prises pour obtenir une guérison radicale, le résultat cherché n'est pas toujours atteint, et certains malades conservent, après comme avant la résection, une ou plusieurs fistules persistantes.

Mais, diront mes contradicteurs, un avantage que vous ne pouvez refuser à la résection, c'est de fournir des articulations mobiles, souvent même présentant une mobilité voisine de l'état normal, résultat auquel vous ne sauriez prétendre à la suite du traitement conservateur, qui laisse le plus souvent une ankylose plus ou moins complète. Le fait est vrai en lui-même, et je n'y contredis pas; mais reste à savoir si cette mobilité, si désirable au premier abord, ne constitue pas un avantage plus apparent que réel.

Quand on compare, au point de vue fonctionnel, un malade qui a subi la résection de la hanche avec conservation des mouvements, à un second malade guéri par ankylose, à la suite du traitement conservateur, on est très frappé de voir que la différence entre eux est toute à l'avantage de ce dernier. Le plus souvent, en effet, le malade réséqué de la hanche avec conservation des mouvements ne saurait marcher sans un appareil prothétique; souvent même il est obligé de se servir d'une canne ou d'une béquille. Privé de tout soutien, il boîte abominablement; on le voit, pour ainsi dire, s'effondrer à chaque pas, comme les malades atteints d'une forme grave de luxation congénitale. Au contraire, les malades guéris par ankylose, même avec une attitude vicieuse et un raccourcissement apparent des plus considérables, ont souvent un résultat fonctionnel excellent. S'agit-il de jeunes femmes chez lesquelles la coquetterie entre en œuvre pour dissimuler toute trace de difformité, on est tout surpris, une fois le raccourcissement corrigé par une chaussure convenable, et les plis de la robe masquant la déformation, de voir ces malades marcher d'un pas ferme, sans presque aucune claudication. On ne soupçonnerait jamais, à les voir s'avancer d'un pas leste, qu'elles portent sous leurs vêtements une déformation énorme et un raccourcissement qui, souvent, ne mesure pas moins de 10 à 12 centimètres. Chaque jour, je montre à mes élèves de semblables résultats chez les malades qui viennent à la consultation de l'Hôtel-Dieu chercher des chaussures orthopédiques pour d'anciennes coxalgies.

Ici encore, je suis bien aise d'abriter mon opinion derrière celle d'un homme dont on ne saurait contester la compétence en pareille matière, le professeur Ollier. Si l'on consulte à cet égard le *Traité des Résections*, on voit que l'auteur se prononce nettement en faveur de l'ankylose. Il est très intéressant de comparer sous ce rapport les deux malades représentés dans les figures 311 et 312

de l'ouvrage[1]. La figure 311 représente un sujet réséqué à la base du col à l'âge de sept ans, et qui, onze ans plus tard, présentait un raccourcissement réel de 11 centimètres, porté à 15 centimètres par l'attitude vicieuse du membre. Or, dit l'observation, malgré

Fig. 107. — Résection de la tête et du col du fémur pratiquée à l'âge de 7 ans; raccourcissement de 11 centimètres. Guérison par ankylose osseuse dans la flexion; grande utilité fonctionnelle du membre malgré cet énorme raccourcissement. (Ollier, *Traité des Résections*, t. III, fig. 311.)

une claudication énorme, ce malade marche sans fatigue toute la journée et peut faire jusqu'à 20 kilomètres sans appareil. Il est très intéressant de placer en regard de ce malade celui dont l'image est donnée dans la figure 312. Celui-ci a subi, huit ans auparavant,

1. Voir Ollier, *Traité des Résections*, t. III, p. 127 et 133.

une résection sous-cervicale de la hanche droite, suivie de la formation d'une néarthrose remarquable, puisqu'elle permet la flexion de la cuisse sur le bassin à 70 degrés. Or, chez lui, le fonctionnement du membre est des plus défecteux. « Il boite d'une manière

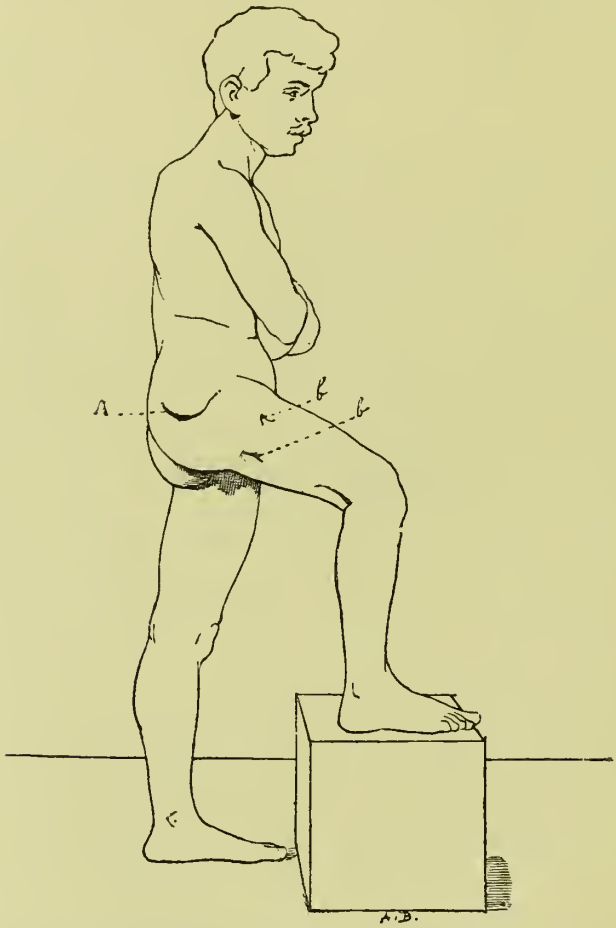

Fig. 108. — Néarthrose mobile de la hanche après une résection sous-cervicale. — Flexion propre du fémur sur le bassin à 70 degrés. — Fonctionnement du membre défectueux, claudication très marquée (sujet opéré depuis 8 ans). — (Ollier, *Traité des Résections*, t. III, fig. 312.)

très disgracieuse quand il marche sans support, même sur un sol uni. Il est obligé de se servir d'une béquille pour les courses un peu longues, et, avec cet appui, il ne peut faire que 5 kilomètres. »

Ainsi donc, la conservation de la mobilité à la suite de la résection n'est le plus souvent qu'un trompe-l'œil; elle donne généralement un résultat fonctionnel assez médiocre, et elle expose en

outre à la récidive de la coxalgie. Une ankylose en bonne position est bien préférable, et sous ce rapport encore, comme à tous les autres points de vue, la méthode conservatrice est bien supérieure. La résection de la hanche chez les enfants se présente donc à nous comme un pis-aller, applicable seulement quand toutes les autres méthodes sont impuissantes. Mais il est une indication particulière à la résection, c'est celle qui est tirée de l'existence d'une double ankylose coxo-fémorale. C'est cette dernière question qui nous reste à traiter.

CHAPITRE X

DU TRAITEMENT APPLICABLE A LA DOUBLE ANKYLOSE COXO-FÉMORALE CONSÉCUTIVE A LA COXALGIE DOUBLE

La coxalgie double, sans être une rareté, est loin d'être fréquente. Notre collègue, le Dr Ridlon, qui, il y a quelques années, appela l'attention sur ce sujet[1], en rapportait 14 observations, et il en concluait que l'affection n'empruntait pas à la bilatéralité des lésions un caractère particulier de gravité, puisque, sur ces 14 cas, il ne relevait qu'une seule mort. Tous les ans, nous avons l'occasion d'en observer deux ou trois exemples. Quelque opinion, du reste, que l'on se fasse sur la gravité de la coxalgie double au point de vue de la vie même des malades, il est bien certain que l'affection comporte un pronostic singulièrement défavorable au point de vue de la fonction. Ce pronostic est d'ailleurs variable, suivant que l'ankylose succédant à la coxalgie double est plus ou moins complète, suivant que l'attitude des membres ankylosés est plus ou moins favorable. Il arrive en effet que l'ankylose se produise dans une position compatible avec l'usage des membres inférieurs. C'est ce qui existait chez un malade dont l'histoire a été rapportée autrefois par Damaschino[2]. Il s'agissait d'un jeune homme de vingt-neuf ans, qui, à l'âge de quinze ans, avait présenté, à la suite d'une fièvre typhoïde, une coxalgie double. Il y avait chez lui une ankylose complète des deux membres inférieurs dans l'extension. Le malade pouvait néanmoins marcher sans béquilles, et même assez vite, grâce à des mouvements de latéralité très prononcés, qui s'étaient développés par l'exercice dans le genou droit. C'est ainsi,

1. John Ridlon, *International Journal of Surgery and Antiseptics*, octobre 1888.
2. Damaschino, *Gazette des Hôpitaux*, 1881, p. 802.

en effet, que les choses se passent dans les cas où les membres inférieurs restent au parallélisme; pendant la marche, le malade imprime à son bassin des mouvements alternatifs d'ascension, à l'aide des muscles spinaux, absolument comme les enfants qui sont atteints de paralysie infantile des membres inférieurs; en même temps, la mobilité conservée des genoux permet la projection en avant des membres inférieurs, et la progression à pas lents; plusieurs fois, dans des circonstances semblables, j'ai pu constater une mobilité exagérée de l'articulation du genou. Mais à côté de ces faits, relativement heureux, il en est bon nombre d'autres dans lesquels à l'ankylose se joint une attitude vicieuse; celle-ci résulte presque toujours de l'adduction des membres inférieurs qui s'entrecroisent l'un au-devant de l'autre. La marche est alors rendue extrêmement difficile; elle ne peut s'exécuter que grâce à des mouvements de rotation du bassin autour de l'axe vertical qui projettent alternativement en avant chacune des épines iliaques antérieures et supérieures. Pour que ces mouvements puissent aboutir à la progression du tronc, il faut nécessairement qu'ils s'accompagnent de mouvements anormaux de latéralité qui permettent à chacun des membres inférieurs de se placer alternativement au-devant de l'autre. Il est extrêmement intéressant d'observer comment s'opère ce mouvement. Le malade veut-il porter en avant le membre inférieur gauche par exemple, il incline le tronc vers la droite, de façon à faire porter entièrement le poids du corps sur le membre inférieur droit, puis il imprime au membre inférieur gauche un mouvement de rotation autour du membre droit resté immobile, mouvement pendant lequel le malade, détachant le talon du plan du sol, s'élève sur la pointe des orteils; on voit par là que la démarche n'est pas sans analogie avec celle de la paralysie spasmodique. Quand le malade est au repos, les membres sont entrecroisés de telle façon que les orteils de chacun des deux pieds sont dirigés vers la ligne médiane.

Cette démarche et cette attitude spéciale ont été décrites par les auteurs anglais sous le nom de membres en croix ou en ciseaux (cross-legged progression, scissor-legged deformity). Clément Lucas, qui en rapporte deux exemples, se demande quelle est la pathogénie de cette variété particulière de déformation. La cause en est-elle dans la tendance naturelle à l'adduction au cours de la coxalgie; ou bien faut-il y voir une position prise instinctivement par le malade comme étant l'attitude la plus favorable pour la

marche[1]? C'est à cette seconde hypothèse que s'arrête l'auteur. D'après lui, quand le malade commence à marcher, il trouve qu'en appuyant le membre malade sur le membre convalescent, il le fixe et empêche les mouvements qui lui sont douloureux. Pour notre part, nous croyons bien plutôt qu'il faut incriminer l'adduction, position la plus habituelle au cours de la coxalgie.

Pour permettre de se faire une bonne idée de la difformité que

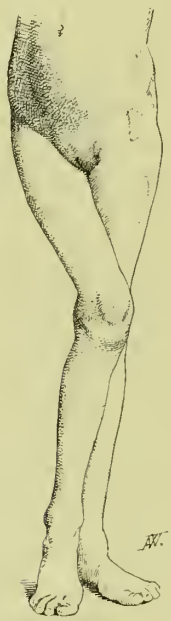

Fig. 109. — Déformation en ciseaux des membres inférieurs consécutive à une coxalgie double.

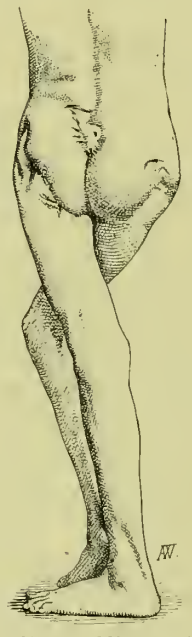

Fig. 110. — Même malade que dans la figure précédente, vue de dos.

nous envisageons en ce moment, nous rapporterons ici l'histoire d'une fillette de treize ans que nous avons eu l'occasion d'observer autrefois dans notre service des Enfants-Assistés. Elle a commencé à être malade vers l'âge de cinq à six ans; mais il lui est impossible de se rappeler quel a été le membre atteint le premier. Au moment où nous l'observons, le bassin est bien droit; les deux épines iliaques antérieures et supérieures sont sensiblement sur le même plan. Le membre inférieur gauche qui, au dire de l'enfant, a subi une résection, est ankylosé dans l'extension complète avec une légère adduction. Cette hanche gauche est couturée de cica-

1. Clément Lucas, On cross legged progression (scissor-legged deformity) the result of double hipanchylosis, *Transact. of the clinical Society*, 1881, p. 20.

trices en tous sens; le grand trochanter est représenté par une simple saillie osseuse.

Quant au membre droit, il présente, dans sa région postéro-externe, des cicatrices moins nombreuses. De ce côté, la flexion de la cuisse sur le bassin est représentée par un angle de 110°. Il existe en outre une adduction telle que la ligne médiane du corps prolongée croiserait la cuisse au niveau de sa partie moyenne. De son côté, la jambe gauche croise également le plan médian, de sorte que les deux jambes s'entrecroisent comme les deux branches de ciseaux. La malade marche en prenant point d'appui sur le membre inférieur gauche et progressant avec le droit. Il est à noter que, pendant la station et pendant la marche, le bassin prend une direction oblique telle que l'épine iliaque antérieure et supérieure gauche se trouve sur un plan supérieur à celle du côté droit. Il existe en outre une obliquité très marquée dans le sens antéro-postérieur, de telle sorte que les deux moitiés du bassin, au lieu de se trouver sur une même ligne horizontale, sont obliquement dirigées d'arrière en avant et de droite à gauche. La colonne lombaire forme une courbe à convexité droite; le pli fessier du côté droit est situé beaucoup plus bas que le gauche.

Si la difformité précédente est intéressante en elle-même et à cause des troubles physiologiques qui en résultent, elle a surtout préoccupé les chirurgiens au point de vue des interventions opératoires qui lui sont applicables. Déjà, en 1877, Bryant[1] a publié l'observation d'un jeune homme de dix-sept ans, chez lequel il pratiqua des deux côtés une ostéotomie sous-trochantérienne; le malade mourut de pyohémie le trente-septième jour après l'opération. Chez une jeune fille atteinte d'ankylose, suite de coxalgie double, Croft[2] a pu améliorer la situation en faisant à gauche une ostéotomie sous-trochantérienne, et pratiquant à droite la rupture des adhérences. De même, H. R. Wharton rapporte le cas d'une fillette de huit ans sur laquelle, à quelques semaines d'intervalle, il a pratiqué, à gauche, l'ostéotomie sous-cutanée du col fémoral d'après le procédé d'Adams et, à droite, l'ostéotomie d'après le procédé de Gant modifié. Le résultat de cette double opération a été satisfaisant, la malade put quitter l'hôpital, en marchant facilement à l'aide d'une bottine à talon surélevé du côté droit[3]. Moi-même,

1. Bryant, *The Lancet*, 1877, t. II, p. 917.
2. Croft, *The Lancet*, 1880, p. 697.
3. H. R. Wharton, *American Journal of med. Sciences*, 1883, t. LXXXVI, p. 101.

en 1889, pendant que j'étais chargé de la clinique chirurgicale à l'Hôtel-Dieu en remplacement du professeur Richet. j'ai eu l'occasion de pratiquer une double ostéotomie sous-trochantérienne chez une fillette de onze ans, dont les deux membres, à la suite d'une coxalgie double, étaient immobilisés dans la flexion jointe à l'adduction; j'ai pu ainsi obtenir le redressement et ramener les deux membres au parallélisme. La malade revue par moi les années suivantes aux Enfants-Assistés marchait facilement à l'aide de béquilles; mais elle conservait une double ankylose coxo-fémorale, qui ne lui permettait de progresser qu'en imprimant à son bassin des mouvements alternatifs de torsion autour de l'axe vertical[1]. Les malades, en pareil cas, se trouvent également dans l'impossibilité de s'asseoir. Une double résection coxo-fémorale aurait l'avantage de rétablir les mouvements; mais peut-être par cette méthode dépasserait-on le but qu'on se propose, en donnant aux articulations coxo-fémorales une laxité trop grande, peu compatible avec la solidité nécessaire pendant la marche et la station. Aussi Volkmann[2], qui s'est occupé de ce point particulier de la question, conclut-il à l'emploi de l'ostéotomie sous-trochantérienne d'un côté, jointe à la résection du côté opposé, de façon à concilier les avantages de la mobilité avec ceux de la solidité, et son opinion a été très généralement adoptée. Déjà, du reste, Langenbeck avait suivi cette marche dans un cas dont l'histoire a été rapportée par le Dr Mordhorst: il s'agissait d'une ankylose double pour laquelle Langenbeck fit à droite la résection; trois semaines après, il pratiqua, à gauche, l'ostéotomie. Le résultat de cette dernière opération, dit l'observation, fut supérieur à celui de la résection[3].

Dans une communication faite à l'Académie de Médecine en 1889, M. Ollier étudie la question et la résout dans le même sens que Langenbeck et Volkmann[4]. Aussi peut-on dire que la conduite qui consiste à pratiquer d'un côté la résection de la hanche, de l'autre l'ostéotomie sous-trochantérienne, dans la double ankylose coxo-fémorale, est devenue la conduite classique.

Toutefois cette opinion est battue en brèche par M. Lorenz dans

1. Kirmisson, *Leçons cliniques sur les maladies de l'appareil locomoteur*, Paris, 1890, p. 140 et suivantes.

2. Volkmann, Osteotomie und Resektion am Oberschenkel bei Huftgelenksankylosen, mit besonderer Berücksichtigung der Falle von doppelzeitiger ankylose in *Centralb. für Chirur.*, n° 15, 1885.

3. Mordhorst, *Archiv für klin. Chirur.*, 1884, Band XXXI, Heft III.

4. Ollier, *Bull. Ac. de méd.*, 1889, et *Traité des Résections*, t. III, p. 84.

son récent mémoire sur le traitement de l'ankylose coxo-fémorale[1]. « Dans la double ankylose osseuse, dit cet auteur, où il s'agit avant tout d'obtenir une mobilité suffisante, la double ostéotomie pelvi-trochantérienne me semble appelée à se substituer à l'ostéotomie sous-trochantérienne d'un côté, associée à la résection du côté opposé. »

Nous devons toutefois reconnaître que, dans la seule observation d'ankylose double annexée par M. Lorenz à son travail, il n'est pas question d'ostéotomie pelvi-trochantérienne. A droite, en effet, le redressement a pu être obtenu par de simples ténotomies; à gauche, on a fait l'ostéotomie du col fémoral. Il est dit expressément dans l'observation : « Comme le détachement de la tête fémorale de la face externe de l'os iliaque, à cause d'une synostose étendue, paraissait difficile, on donna la préférence à l'ostéotomie du col, d'une exécution plus facile[2] ».

L'observation de M. Lorenz elle-même montre donc que son procédé d'ostéotomie pelvi-trochantérienne n'est pas toujours applicable. Sans doute, dans les cas où il y a une subluxation de la tête dans la fosse iliaque externe, on pourra, comme le conseille l'auteur, isoler la tête fémorale de la face externe de l'os iliaque. Mais si la tête du fémur est restée contenue dans la cavité cotyloïde, on ne peut songer à la sculpter dans l'intérieur de cette cavité; force sera donc, ou de se contenter d'une simple ostéotomie du col fémoral, ou, si l'on recherche la mobilité de la hanche, de pratiquer la résection.

1. Lorenz, Behandlung der Hüftankylosen, *Berliner Klinik*, Heft 96, juin 1896.
2. *Id.*, *loc. cit.*, p. 27.

CHAPITRE XI

ARTHRITES TUBERCULEUSES DU GENOU

Les arthrites tuberculeuses du genou viennent immédiatement après le mal de Pott et la coxalgie, tant sous le rapport de leur fréquence que vu la gravité des déformations auxquelles elles donnent lieu.

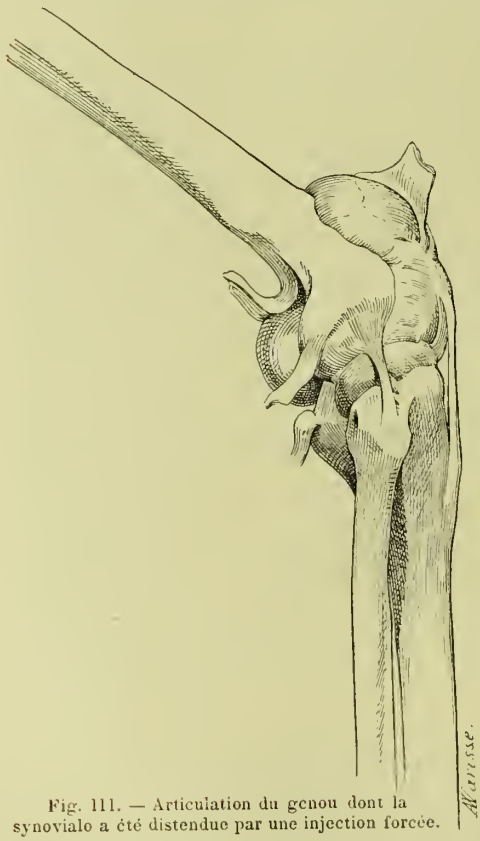

Fig. 111. — Articulation du genou dont la synoviale a été distendue par une injection forcée.

Outre les douleurs et le gonflement de l'articulation, on remarque bientôt une déformation qui consiste dans la flexion plus ou moins marquée de la jambe sur la cuisse. Il est d'ailleurs exceptionnel de voir persister la flexion directe; le plus souvent il s'y joint un certain degré d'abduction et de rotation en dehors. On a beaucoup discuté sur la cause de ces déformations.

Bonnet invoquait le résultat bien connu de ses expériences : Quand on vient à pousser une injection forcée dans l'articulation, on voit le membre se placer dans la demi-flexion. S'il prend cette attitude, dit Bonnet, c'est parce que la synoviale

articulaire présente alors son maximum d'amplitude; instinctivement, dans les arthrites du genou, les malades prendraient la même attitude, pour mettre l'articulation dans le relâchement.

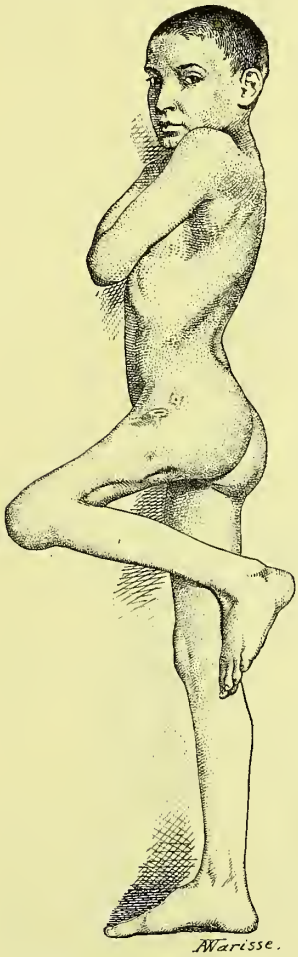

Fig. 112. — Coxalgi gauche et arthrite du genou avec flexion.

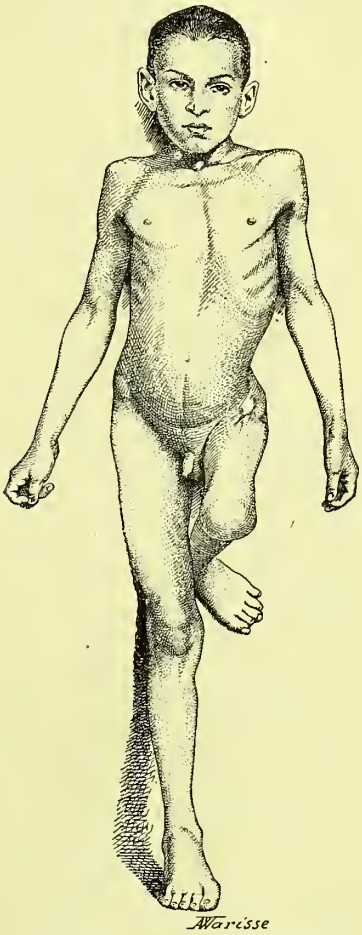

Fig. 113. — Coxalgie gauche et arthrite du genou avec flexion du même côté.

A cette cause, qui peut jouer, suivant les cas, un rôle variable, il faut en joindre une autre qui n'était pas connue de Bonnet (de Lyon), c'est la rupture de l'équilibre musculaire. De très bonne heure, en effet, dans les arthrites du genou, on voit survenir une atrophie du triceps; dès lors, les muscles fléchisseurs deviennent prépondérants et entraînent le membre dans le sens de leur action.

Rarement, dans les arthrites chroniques, le membre reste dans la flexion directe, le plus souvent il s'y joint un certain degré de rotation en dehors. Pour l'expliquer, Bonnet faisait intervenir la position observée par le malade dans la situation couchée. D'après lui, le membre malade reposant sur sa face externe et n'étant pas convenablement soutenu au niveau du genou, on verrait se produire la rotation en dehors. Mais on peut

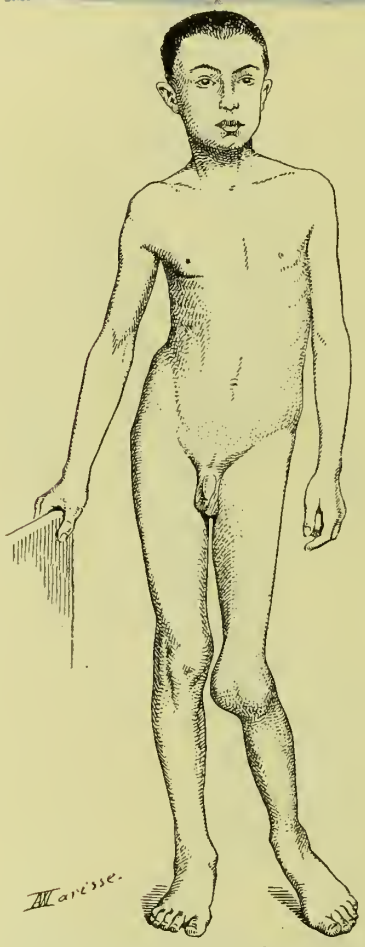

Fig. 114. — Arthrite chronique du genou gauche avec subluxation du tibia en arrière et en dehors et genu valgum.

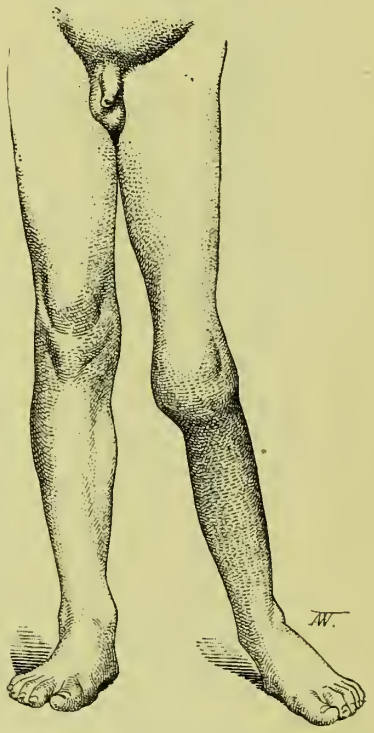

Fig. 115. — Arthrite chronique du genou avec genu valgum.

objecter à cette explication que, même dans les cas où le malade continue à marcher, on voit se produire la même déformation. Pour éviter la douleur, le malade rejette tout le poids du corps sur le membre sain; le membre malade est raccourci du fait de la flexion, de sorte qu'il n'appuie plus sur le sol que par le bord interne du gros orteil. Grâce au relâchement des ligaments,

on voit, à la longue, se produire la rotation de la jambe en dehors, et parfois même un degré plus ou moins marqué de genu valgum. Il faut évidemment faire intervenir dans la pathogénie de ces déformations les altérations osseuses elles-mêmes. Mais là ne se bornent pas les déformations. Sous la double influence des altérations osseuses d'une part, du ramollissement et de l'usure des ligaments d'autre part, il se surajoute aux déformations précédentes une subluxation du tibia qui, dans l'immense majorité des cas, se produit en arrière et en dehors. Il y a usure des condyles fémoraux à leur partie postérieure; l'extrémité inférieure du fémur fait saillie en avant; le plateau tibial est entraîné, au contraire, en arrière et en dehors. Il est facile de se rendre compte de cette difformité, en constatant que l'axe du fémur passant par le milieu de l'espace intercondylien ne répond plus à la crête du tibia, mais passe en dedans de celle-ci.

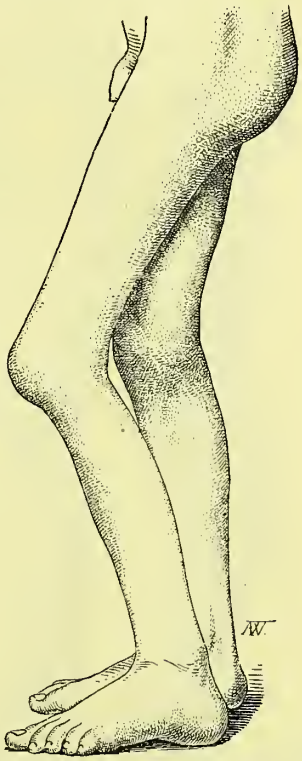

Fig. 116. — Arthrite du genou gauche; flexion et subluxation du genou en arrière.

Quelle que soit l'importance de la subluxation du tibia en arrière et en dehors dans les arthrites chroniques du genou, elle ne constitue pas à elle seule toute la difformité. Il faut tenir compte, en effet, d'une autre déformation sur laquelle Sonnenburg[1] a depuis longtemps appelé l'attention, et qui consiste dans une flexion se passant au niveau de l'épiphyse supérieure du tibia. L'angle que forment alors l'épiphyse et la diaphyse est ouvert en avant; il en résulte une déformation qui a beaucoup d'analogie avec la subluxation du tibia en arrière et en dehors, et qui pourrait facilement être confondue avec cette dernière. Pour les distinguer l'une de l'autre, il faut se rendre compte de la position occupée par le plateau tibial par rapport à l'extrémité inférieure du fémur. Cette flexion dans l'épiphyse supérieure du tibia tient évidemment au ramollissement du tissu

1. E. Sonnenburg, Die Spontanen Luxationen des Kniegelenkes, *Deutsche Zeitschrift für Chirur.*, VIe Band, 1876, p. 489.

osseux juxta-épiphysaire chez les enfants atteints d'arthrite chronique du genou.

En même temps les condyles fémoraux privés du contact permanent avec le plateau tibial subissent une hypertrophie qui porte sur tous leurs diamètres et qui, comme nous le dirons bientôt,

Fig. 117. — Flexion au niveau de l'épiphyse supérieure du tibia produite au cours d'une arthrite du genou.

Fig. 118. — Flexion au niveau de l'épiphyse supérieure du tibia dans le cours d'une arthrite du genou.

contribue à exagérer la difficulté du redressement. Il y a à la fois augmentation de volume de ces condyles dans le sens antéro-postérieur et dans le sens de la longueur. Depuis longtemps Volkmann et Gosselin ont appelé l'attention sur cette déformation.

L'arthrite chronique du genou ne va pas sans causer un raccourcissement du membre qui sera d'autant plus prononcé que le début de la maladie aura eu lieu à un âge plus tendre. On comprend sans peine l'importance de ce raccourcissement, si l'on réfléchit

que les épiphyses répondant à l'articulation du genou représentent au membre inférieur les épiphyses fertiles.

Si le membre n'est pas redressé, l'arthrite aboutit à l'ankylose du genou dans une position vicieuse. En ce qui concerne l'arthrite tuberculeuse, l'ankylose complète par soudure osseuse représente la terminaison la plus rare. Dans l'immense majorité des cas, il reste une étendue plus ou moins considérable de mouvements. Aussi voit-on de jour en jour l'attitude vicieuse du membre s'aggraver progressivement.

Considérations anatomiques. — Tantôt la tuberculose est éteinte au moment où l'on examine l'ankylose, tantôt elle est encore en activité. Dans ce dernier cas, il reste dans l'articulation des masses fongueuses et des trajets fistuleux conduisant parfois sur des points osseux dénudés. Dans un cas comme dans l'autre, la synoviale articulaire est épaissie; elle est rétractée du côté du creux poplité, et constitue un obstacle au redressement. La rétraction porte également sur les ligaments et les tissus fibreux péri-articulaires. Parfois le tissu cellulaire du creux poplité ayant participé à l'inflammation a subi la transformation fibreuse; il soude entre eux les organes importants de la région et met obstacle au rétablissement des mouvements. Les muscles fléchisseurs sont rétractés, leurs bourses séreuses de glissement sont oblitérées; souvent même elles adhèrent aux trajets fistuleux existant sur les parties latérales et postérieure de l'articulation.

Une considération d'un haut intérêt, c'est celle qui se rattache à l'état de la rotule. Dans un grand nombre de cas, elle a conservé, en partie du moins, sa mobilité. Mais souvent il arrive que la rotule soit soudée à l'extrémité inférieure du fémur, soit au niveau de la gorge inter-condylienne, soit au-devant du condyle interne, ou plus souvent au-devant du condyle externe. C'est là un nouvel obstacle très sérieux au redressement; car si, en cas de soudure complète de la rotule, on pousse trop loin les efforts de redressement, on est exposé à voir se rompre le ligament rotulien. J'ai pu examiner une malade chez laquelle pareil accident s'était produit. Cette circonstance de la présence ou de l'absence de soudure rotulienne a une si haute importance au point de vue pratique qu'elle a servi à M. Ollier à établir une division des ankyloses du genou en deux grands groupes, les ankyloses fémoro-rotuliennes, et fémoro-tibiales, suivant qu'il y a ou non soudure de la rotule.

Une autre considération, fort importante également, c'est celle qui a trait à l'état des vaisseaux poplités. Grâce aux flexuosités qu'elle décrit à l'état normal pendant la flexion du genou, l'artère

Fig. 119. — Ankylose du genou dans la demi-flexion chez une fillette de 14 ans : on voit, à la partie antérieure du genou, une bandelette osseuse noirâtre réunissant le fémur au tibia.

fémorale se prête aux mouvements de redressement, sans qu'on ait à craindre sa rupture. Toutefois il est des cas dans lesquels les lésions inflammatoires s'étant propagées au creux poplité, les vaisseaux eux-mêmes et leur gaine celluleuse participent à la rétraction; heureusement ces faits sont exceptionnels; et, d'une manière générale, on peut dire que le redressement du genou n'expose pas à la rupture des vaisseaux.

L'emploi de la radiographie dans l'étude des ankyloses du genou est susceptible de fournir des renseignements du plus haut

intérêt. Tout d'abord elle permet de reconnaître s'il s'agit, ou non, d'une ankylose osseuse. Dans les cas, en effet, où il y a soudure osseuse, on aperçoit, à la partie antérieure du genou demi-fléchi, une bande noirâtre plus ou moins large réunissant le fémur

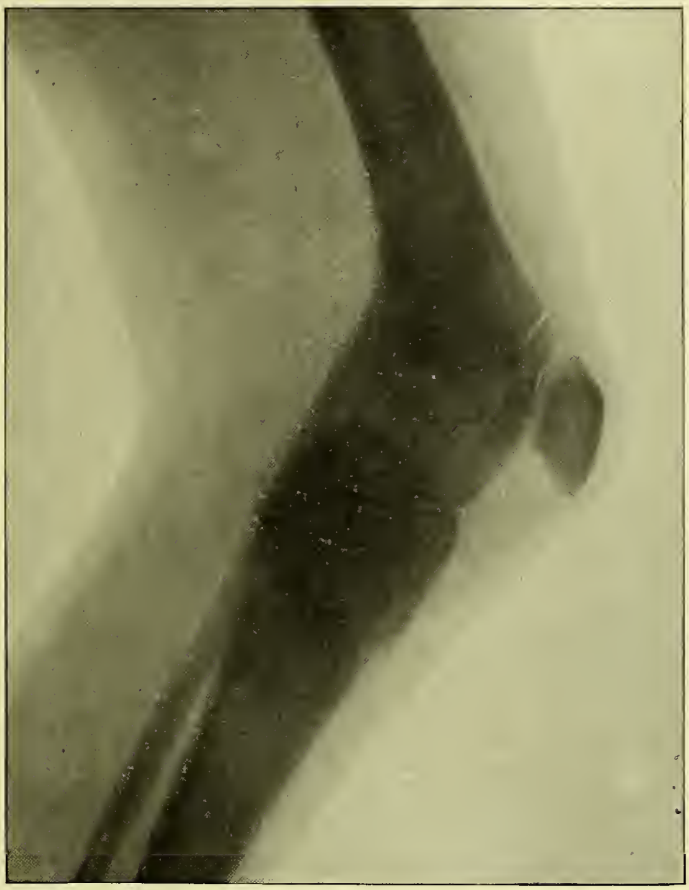

Fig. 120. — Ankylose osseuse du genou dans la demi-flexion; on voit, à la partie antérieure de l'articulation, une bandelette osseuse verticale réunissant le fémur au tibia.

au tibia. Je possède plusieurs épreuves sur lesquelles cette bandelette verticale est nettement visible; on en jugera bien par les spécimens que nous reproduisons ici. A l'aide de la radiographie, on juge bien, également, de la situation réciproque des extrémités osseuses, et l'on apprécie le degré de subluxation du tibia en dehors, disposition si fréquente dans les arthrites chroniques du genou.

Une autre particularité très intéressante que permet de reconnaître la radiographie dans les arthrites chroniques des jeunes enfants, c'est l'existence d'un véritable décollement épiphysaire

Fig. 121. — Arthrite tuberculeuse du genou dans la demi-flexion, avec décollement épiphysaire de l'extrémité inférieure du fémur ; l'épiphyse fémorale a glissé en avant de la diaphyse.

de l'extrémité inférieure du fémur, accompagnant la flexion de l'articulation. Nous en donnons ici deux exemples : dans l'un d'eux, relatif à une fillette de huit ans, le noyau épiphysaire de l'extrémité inférieure du fémur semble avoir été propulsé en avant, tandis qu'en arrière la diaphyse fémorale et le tibia arrivent au

contact. Dans le second cas, au contraire, l'épiphyse fémorale et le tibia sont restés dans leurs rapports normaux. Le déplacement s'est produit entre la diaphyse fémorale et l'épiphyse inférieure de l'os; il existe entre elles un angle ouvert en avant. Il est encore

Fig. 122. — Ankylose du genou dans la demi-flexion avec décollement épiphysaire; ici l'épiphyse est restée en contact avec la diaphyse par sa partie postérieure; en avant, elle en est écartée par un espace triangulaire à sommet postérieur.

une notion intéressante fournie par l'examen des épreuves radiographiques, c'est celle de la flexion de l'extrémité inférieure du fémur. Elle implique un ramollissement du tissu osseux, qui, comme on le sait, fait partie du tableau anatomo-pathologique des arthrites tuberculeuses en général. La flexion, dans les arthrites chroniques du genou, porte donc, non seulement sur l'interligne

articulaire lui-même, mais encore sur l'extrémité inférieure de la diaphyse fémorale. On voit par là combien sont nombreux les éléments qui entrent en jeu dans la déformation que nous étudions en ce moment, et quels renseignements précieux peut fournir la radiographie.

Symptômes et pronostic. — Les conséquences de l'ankylose du genou sont différentes, suivant qu'elle est

Fig. 123. — Ankylose du genou droit dans la flexion à angle obtus chez une jeune fille de 13 ans et demi.

Fig. 124. — Ankylose du genou à angle aigu.

partielle ou totale, suivant que la tuberculose qui lui a donné naissance est complètement éteinte, ou qu'il existe encore des trajets fistuleux. Mais une circonstance qui présente encore une importance plus grande au point de vue fonctionnel, c'est le degré même de l'ankylose, ou plutôt l'attitude prise par le membre. Si la flexion est assez légère, le raccourcissement qui en résulte est peu marqué, et le malade peut encore marcher facilement à l'aide d'une bottine surélevée; la flexion est-elle plus considérable, le malade ne peut prendre point d'appui que par l'extrémité des orteils. Lorsqu'enfin la flexion se rapproche de

l'angle droit, *à fortiori* si elle l'atteint ou si elle le dépasse pour arriver à l'angle aigu, le malade cesse de prendre point d'appui sur le membre affecté; il ne peut plus progresser qu'à l'aide de béquilles.

La question du diagnostic de l'ankylose est loin d'être toujours facile à résoudre. Il est parfois très difficile de reconnaître si l'absence de mouvements est complète ou non, s'il existe une ankylose osseuse ou seulement une ankylose fibreuse très serrée. On a donné comme signe distinctif entre les deux variétés ce fait que, dans l'ankylose fibreuse, il reste des douleurs qui deviennent manifestes, lorsqu'on fait effort sur l'articulation pour opérer le redressement. Mais ce signe n'a pas toujours toute la netteté désirable, et souvent l'emploi de la chloroformisation est nécessaire pour déterminer s'il reste encore une quantité appréciable de mouvements. Aujourd'hui nous avons dans la radiographie un auxiliaire précieux qui nous permet de résoudre la question.

Traitement. — Les principes généraux qui président au traitement des arthrites tuberculeuses trouvent au niveau du genou leur emploi; nous voulons dire l'immobilisation, la révulsion et la compression. Si, à une époque rapprochée du début de la maladie, le genou est dans une attitude vicieuse, caractérisée par une flexion plus ou moins prononcée, la première chose à faire, c'est de le placer dans la rectitude, ou, du moins, dans une flexion excessivement légère, très voisine de la rectitude, qui sera la position la plus favorable pour les fonctions ultérieures du membre. Pour peu que le membre soit maintenu dans son attitude vicieuse par une contracture prononcée des muscles fléchisseurs, il devient nécessaire de recourir au chloroforme. Mais ici pas de difficultés; à peine le malade est-il dans la résolution chloroformique, que toute contracture musculaire cesse, et sans effort, le redressement est obtenu.

Il en va tout autrement dans les cas où il s'agit d'arthrites anciennes. Sans doute ici encore la rétraction des muscles fléchisseurs joue un rôle considérable; mais elle est bien loin d'être le seul obstacle. On a encore à tenir compte de la rétraction des ligaments, des adhérences fibreuses qui soudent entre elles les surfaces articulaires, de la rétraction des tissus fibreux intra-articulaires, des aponévroses, du tissu cellulaire, et de la peau elle-même dans certains cas. Ces diverses conditions réunies rendent beaucoup plus difficile le redressement. Bien d'autres considérations doivent

être encore présentes à l'esprit du chirurgien. Il faut, en effet, ne pas perdre de vue ce fait que les surfaces osseuses sont déformées, hypertrophiées à la partie antérieure, usées à la partie postérieure; en même temps les ligaments sont relâchés ou même déchirés; il en résulte des mouvements anormaux de latéralité, et une tendance à la subluxation du tibia en arrière avec rotation en dehors, presque toujours assez accusée au moment où nous sommes appelés à intervenir. Le chirurgien doit faire tous ses efforts pour ne pas aggraver cette tendance à la subluxation, cette dislocation de l'articulation. Aussi est-il une pratique qu'il faut absolument laisser de côté, c'est celle qui consiste à exercer une pression directe d'avant en arrière sur le sommet de l'angle que représente le genou fléchi; ce serait le plus sûr moyen de compléter la luxation. Mais, le malade étant endormi, on confie le pied à un aide qui exerce sur le membre une traction douce et continue, en même temps que le chirurgien lui-même opère et dirige le redressement. Pour cela, une des mains du chirurgien placée derrière l'extrémité supérieure du tibia, la soulève pour ainsi dire d'arrière en avant, et lui fait décrire un arc de cercle autour des condyles fémoraux, tandis que l'autre main appuie d'avant en arrière sur l'extrémité inférieure du fémur, de manière à lui faire décrire un arc de cercle en sens inverse de l'extrémité supérieure du tibia.

Bien dirigé et conduit d'après ces principes, le redressement du genou peut donner de bons résultats. L'emploi d'une force trop considérable doit être absolument laissé de côté; aussi, pour ma part, ai-je l'habitude de ne jamais me servir de l'expression : redressement forcé; je lui substitue celle de redressement en un seul temps sous le chloroforme, pour bien marquer que la violence ne doit jouer aucun rôle. Outre la déchirure des ligaments et l'exagération de la subluxation, l'emploi d'une force trop considérable peut avoir encore pour conséquence la déchirure de la peau et des vaisseaux poplités. Ces derniers faits sont exceptionnels, il est vrai, mais il faut cependant en tenir compte. Si la rupture de l'artère se complique d'une rupture cutanée, il en résulte une hémorrhagie grave. Si la peau reste intacte, le sang s'accumule dans le creux poplité, comprime les parties voisines et peut donner naissance à la gangrène. C'est ce qui arriva dans un fait de Langenbeck, rapporté par Tenner[1]. Le membre fut placé dans une gouttière; pen-

1. Tenner, *Archiv für physiol. Heilkunde*, p. 160, 1857.

dant la nuit suivante, des douleurs violentes éclatèrent dans la jambe et dans le pied. Bientôt la gangrène se montra, et l'on dut faire l'amputation de la cuisse. A l'autopsie du membre, on trouva toute la fosse poplitée infiltrée d'une bouillie gangréneuse, et, au milieu de la région, un cordon fibreux allant de l'articulation à l'artère poplitée. Les artères tibiales antérieure et postérieure étaient détruites et béantes au niveau du tissu gangréneux. La veine poplitée était remplie par un caillot résistant. De même, dans un cas de Billroth, la gangrène, débutant par le pied, gagna la jambe et nécessita l'amputation de la cuisse; l'artère et la veine poplitées étaient rompues. Dans un cas cité par Poinsot, il s'agissait d'une ankylose consécutive à une arthrite suppurée avec persistance d'un trajet fistuleux à la partie interne de la cuisse. Le cinquième jour après le redressement, une hémorrhagie abondante se produisit par l'orifice fistuleux, et entraîna la mort du malade. Il y avait eu arrachement des plateaux du tibia et renversement en arrière du fragment osseux, qui était venu déterminer l'ulcération de l'artère poplitée. En 1891, le Dr Fayrer[1] a publié le fait d'une jeune fille de vingt-six ans, chez laquelle, à la suite d'un redressement du genou, un volumineux anévrysme diffus se montra dans le creux poplité. La guérison put être obtenue par la compression méthodique du membre.

On a pu voir également se produire des phlébites de la veine poplitée; Friedberg a rapporté trois cas de cette nature; dans l'un d'eux, il y eut guérison, malgré la complication d'embolies et de phénomènes pyohémiques; dans un autre, l'autopsie permit de constater l'oblitération de la veine poplitée par des caillots fibreux adhérents à la paroi vasculaire altérée. Les nerfs échappent habituellement aux conséquences des tractions violentes; cependant Holl a cité un cas dans lequel le sciatique avait été rompu.

A toutes les raisons que nous avons données précédemment contre l'emploi d'une force trop considérable dans le redressement du genou, nous pouvons ajouter ce fait que, souvent, il reste des foyers tuberculeux, trajets fistuleux, masses caséeuses existant dans l'épaisseur des épiphyses qui peuvent être traumatisées pendant le redressement et devenir le point de départ de nouveaux accidents inflammatoires, et même de généralisation tuberculeuse. Il peut se faire en effet que les extrémités osseuses violemment

1. J. Fayrer, Ankylosis of left knee joint; traumatic aneurysm, *The British med. Journal*, 23 mai 1891.

pressées l'une contre l'autre à la partie antérieure, subissent un véritable écrasement, une infraction osseuse; la matière caséeuse peut être ainsi triturée et donner naissance à une généralisation tuberculeuse.

Plutôt donc que d'employer une force trop considérable, mieux vaut avoir recours à la ténotomie. Mais ici se présente une question : est-ce à la ténotomie sous-cutanée ou à la ténotomie à ciel ouvert que nous devons donner la préférence? Pour nous, il ne saurait y avoir de doute; quand il s'agit de la ténotomie appliquée au traitement de l'ankylose du genou, c'est évidemment à la ténotomie à ciel ouvert qu'il convient de s'adresser. Si, dans certains cas, comme celui du torticolis et du pied bot, la ténotomie sous-cutanée présente de sérieux avantages en ce qu'elle peut se montrer suffisante pour le résultat que l'on recherche, en même temps qu'elle ne laisse pas de cicatrices apparentes, pouvant subir la dégénérescence chéloïdienne et devenir gênantes pour le malade, comme au niveau du cou-de-pied; à la région poplitée, au contraire, la ténotomie sous-cutanée n'offre aucun avantage sérieux. Elle a en outre le très grave inconvénient d'exposer à la blessure d'un organe aussi important que le nerf sciatique poplité externe. Telles sont en effet les connexions intimes entre le nerf et le tendon du biceps, telles sont les modifications de situation que peuvent lui imprimer la position vicieuse du membre et les adhérences fibreuses, conséquences de la suppuration, que l'on a pu voir des opérateurs éminents, comme Langenbeck et Billroth, sectionner accidentellement ce nerf. C'est donc à la section à ciel ouvert que nous donnons dans tous les cas la préférence; et, pourvu que la rétraction musculaire soit très considérable, nous ne craignons pas de sectionner dans une seule séance tous les tendons fléchisseurs, laissant seulement intacts l'artère, la veine et le nerf. Voici du reste comment nous pratiquons cette opération.

Ténotomie à ciel ouvert des tendons du creux poplité. — Dans les cas où la peau est saine, c'est-à-dire quand elle n'est ni rétractée, ni adhérente aux parties profondes, je fais, dans la moitié supérieure du losange poplité, une incision verticale qui, partant du pli de flexion transversale du genou, remonte à 7 ou 8 centimètres au-dessus vers la partie inférieure de la cuisse. Cette incision est située à la partie moyenne du creux poplité, de sorte qu'en plaçant alternativement un écarteur sur chacune de ses lèvres, on peut mettre à découvert et sectionner à volonté les

tendons du côté externe et ceux du côté interne du creux poplité. La peau, le tissu cellulaire sous-cutané et l'aponévrose d'enveloppe étant sectionnés, un aide place un écarteur sur la lèvre interne de la plaie, on aperçoit alors les tendons du côté interne du losange poplité. Chacun d'eux est alternativement soulevé sur une sonde cannelée et sectionné de dehors en dedans sur la sonde, dans l'ordre où ces tendons se présentent, c'est-à-dire de dehors en dedans, en partant de la ligne médiane, demi-membraneux encore pourvu de fibres charnues, tendons minces et grêles du demi-tendineux et du droit interne, et enfin, fibres charnues du couturier. La section étant complète au côté interne, même opération est faite au côté externe, c'est-à-dire que l'aide applique l'écarteur sur la lèvre externe de la plaie, et met à nu le volumineux tendon du biceps encore pourvu de fibres charnues. Ce tendon, comme les précédents, est soulevé sur la sonde cannelée, et sectionné de dehors en dedans. Plusieurs fois il m'est arrivé de soulever sur la sonde, en même temps que le tendon du biceps, le nerf sciatique poplité externe; on comprend par là quel danger fait courir à ce nerf la ténotomie sous-cutanée. Souvent il arrive qu'après la section du biceps, l'index gauche introduit dans la plaie sent se tendre dans la profondeur une large bandelette, qui n'est autre chose que l'aponévrose fascia lata. La charger sur la sonde cannelée ne serait pas chose facile vu sa largeur et sa continuité avec l'aponévrose jambière. Aussi ai-je pour habitude, quand j'ai reconnu nécessaire la section de cette aponévrose, de la faire à l'aide d'un bistouri boutonné que je guide sur mon index gauche préalablement introduit dans la plaie. Je sectionne ainsi cette aponévrose de dedans en dehors avec précaution et à petits coups, de façon à ne pas intéresser la peau.

L'opération terminée, s'il y a quelques artérioles intéressées (et elles sont toujours en petit nombre), elles sont liées avec de fin catgut, puis la plaie est suturée au crin de Florence; il est le plus souvent nécessaire d'interposer dans la profondeur un drain; car la section de ces tendons multiples laisse le plus souvent une plaie profonde et anfractueuse. Le membre redressé est immobilisé au moyen d'une gouttière plâtrée.

L'opération, telle que nous venons de la décrire, s'applique aux cas où la peau du creux poplité est saine. Mais, dans bon nombre d'ankyloses du genou, la peau elle-même participe à la rétraction; il y a des trajets fistuleux et des adhérences qui fusionnent entre

eux la peau, les tendons et la capsule articulaire. Sous peine de faire une opération inutile, il faut ici nécessairement modifier le manuel opératoire. Au lieu d'une incision cutanée verticale, je fais en pareil cas une incision transversale, légèrement courbe, à

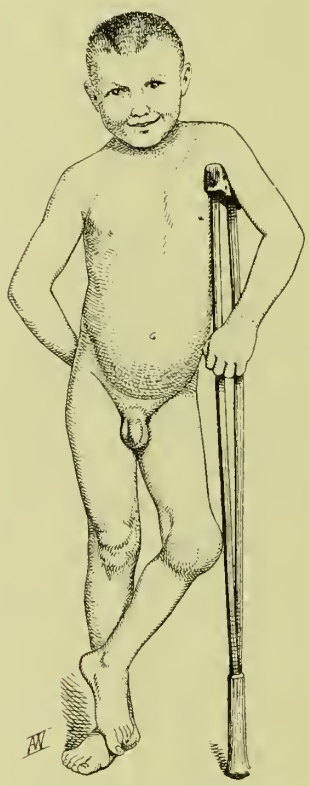

Fig. 125. — Ankylose vicieuse du genou gauche dans la demi-flexion avec subluxation du tibia en arrière et en dehors.

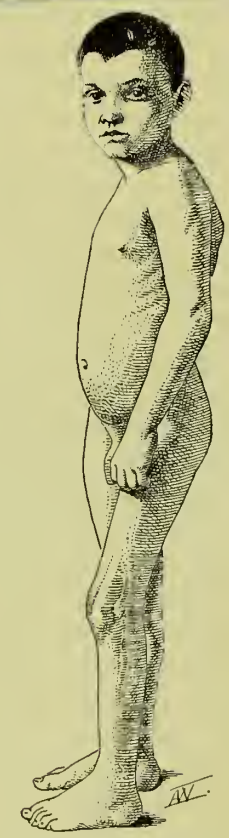

Fig. 126. — Ankylose vicieuse du genou gauche ; ténotomie à ciel ouvert des tendons du creux poplité ; résultat opératoire.

convexité tournée en haut ou en bas suivant les circonstances ; quand il existe des orifices fistuleux multiples, je m'arrange généralement de manière à les réunir tous par mon incision. La peau étant disséquée, je m'efforce ensuite de libérer complètement tous les tendons, puis je les sectionne comme il a été dit précédemment, ainsi que toutes les brides fibreuses qui s'opposent au redressement. Ici, bien évidemment, il ne saurait être question de réunion de la plaie. Sous l'influence du redressement, de transversale

qu'elle était, celle-ci tend à prendre la forme losangique. Elle est laissée ouverte, et se comblera par granulation. Les circonstances sont évidemment moins favorables; mais, même dans ces conditions, l'opération peut donner de bons résultats.

Il arrive assez fréquemment que, même après la section complète de tous les tendons du creux poplité, le redressement ne peut être entièrement obtenu. S'acharner à vouloir le réaliser, ce serait s'exposer à rompre les vaisseaux et les nerfs; mieux vaut se contenter d'un redressement incomplet. Au fur et à mesure que la plaie se remplit de bourgeons charnus, les tissus se relâchent, et souvent, au bout d'un temps assez court, qui n'excède pas six semaines à deux mois, on arrive, par des redressements successifs, avec ou sans chloroforme, à obtenir un résultat complet.

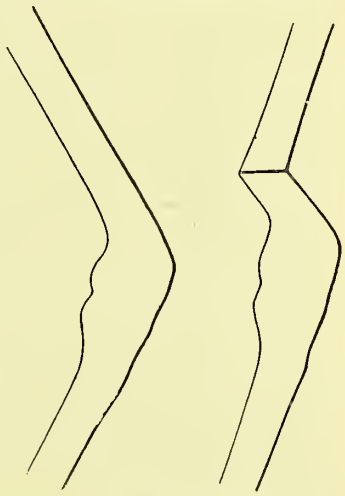

Fig. 127. — Schéma destiné à montrer comment, dans l'ostéotomie supra-condylienne, on obtient le redressement en produisant au-dessus du genou une déviation angulaire de même valeur que l'angle formé par le fémur et le tibia ankylosés.

L'opération que nous venons de décrire, c'est-à-dire la section à ciel ouvert de tous les tendons du creux poplité, nous a toujours fourni, dans le traitement des ankyloses vicieuses du genou, les résultats les plus avantageux, et jamais elle ne nous a causé d'accidents. Mais, pour qu'elle soit applicable, il faut évidemment qu'il existe encore dans la jointure une notable mobilité. Dans les cas où la mobilité est extrêmement minime, dans ceux où l'ankylose est complète, elle ne saurait plus être de mise; c'est alors la question de l'ostéotomie et celle de la résection qui se présentent. Voyons quelles sont les indications et les contre-indications de ces deux méthodes.

De l'ostéotomie supra-condylienne dans le traitement des ankyloses du genou. — L'ostéotomie supra-condylienne du fémur appliquée au genou s'exécute d'après les mêmes règles que celles qui sont applicables au traitement du genu valgum. Nous n'y insistons pas pour le moment; nous y reviendrons longuement plus tard, en parlant de cette dernière affection. C'est une excellente opération, qui nous fournit tous les jours dans la pra-

tique les meilleurs résultats. Elle a le grand avantage de ne rien sacrifier de la longueur du membre, considération de la plus haute importance, quand il s'agit d'un membre qui, du fait de l'arthrite chronique, a perdu déjà une partie de sa longueur; mais son champ d'action est limité. Elle laisse nécessairement intacte l'articulation

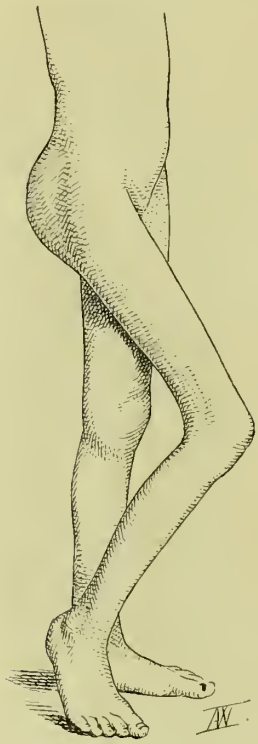

Fig. 128. — Ankylose du genou droit dans la demi-flexion. (Louise H...)

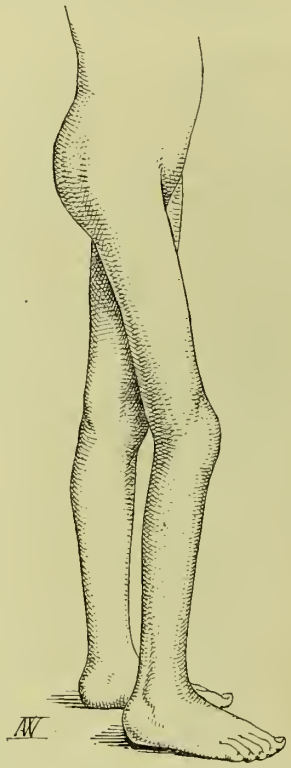

Fig. 129. — Ankylose du genou droit dans la demi-flexion (Louise H...); ostéotomie supra-condylienne; résultat opératoire.

elle-même, et ne produit le redressement qu'en déterminant, à la partie antérieure et inférieure de la cuisse, une déformation angulaire de même valeur et de sens opposé à celle qu'on voulait corriger. Tant qu'on a affaire à des flexions à angle obtus assez ouvert, par exemple de 135° à 120°, l'inconvénient de cette disposition n'est pas très considérable et elle se dissimule aisément sous les vêtements. Mais si l'on dépasse ce chiffre et qu'on arrive à des flexions voisines de l'angle droit, à 110° par exemple, les inconvénients de la méthode deviennent très graves, et doivent la faire

complètement laisser de côté. Au point de vue orthopédique tout d'abord, elle créerait une difformité des plus manifestes; mais, ce qui est plus grave encore, elle placerait les deux extrémités de l'os sectionné dans une situation réciproque des plus défavorables au point de vue de la consolidation.

Pour s'en convaincre, il suffit de jeter les yeux sur les schémas

Fig. 130. — Blanche B... avant l'opération.

Fig. 131. — Blanche B... après ostéotomie supra-condylienne.

Ankylose du genou gauche à angle obtus; redressement au moyen d'une ostéotomie supra-condylienne.

ci-dessous, empruntés à l'ouvrage d'Ollier et reproduits autrefois par lui dans la *Revue d'Orthopédie*[1]. Les deux extrémités osseuses en arriveraient à ne plus se répondre que par un simple bord, et toute consolidation pourrait faire défaut. Force est donc d'en arriver à la résection du genou (fig. 132 et 133).

De la résection du genou. — Le premier inconvénient de la résection du genou chez les enfants, c'est de supprimer nécessai-

1. Ollier, *Traité des Résections*, t. III, p. 310 et 311, et *Revue d'Orthopédie*, 1890.

rement une hauteur plus ou moins considérable du membre, soit 5 à 6 centimètres. Mais chez eux ce sacrifice immédiat va en s'exagérant avec les années; il est impossible, en effet, de ne pas intéresser plus ou moins les cartilages épiphysaires. Or, au genou, ces cartilages représentent, comme l'ont démontré les recherches d'Ol-

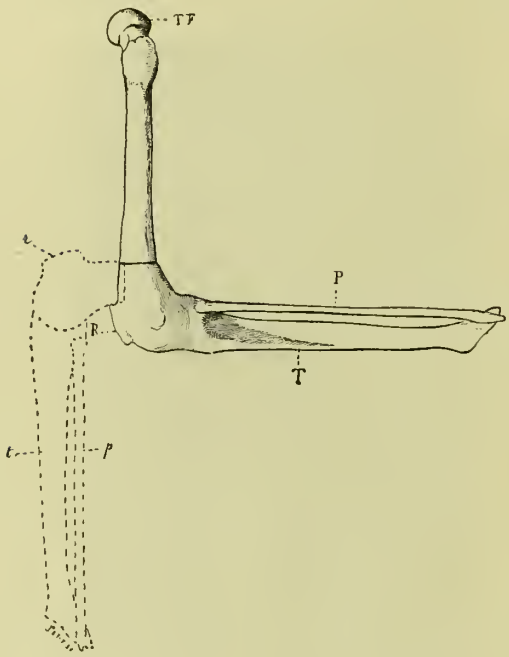

Fig. 132. — Ankylose à angle droit. — Le placement du tibia dans l'axe du fémur ne peut se faire que par la détermination d'un angle droit à la face antérieure du fémur.

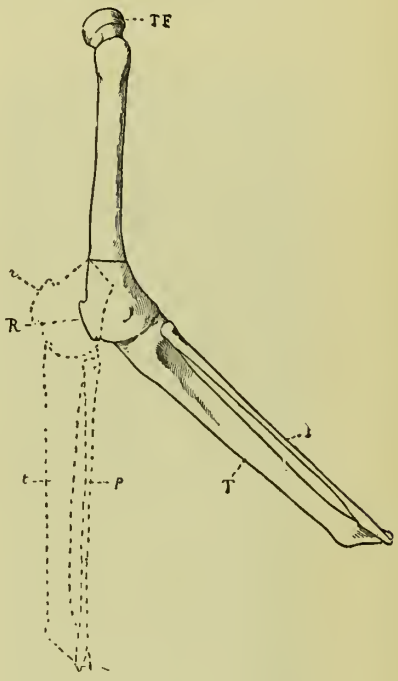

Fig. 132. — Redressement du genou par l'ostéoclasie sus-condylienne.—Ankylose à 135°; répétition de l'angle de flexion en avant du fémur. (Ollier.)

lier, les épiphyses fertiles; leur suppression compromettra donc pour l'avenir le développement du membre en longueur, et tel enfant ayant subi la résection du genou vers l'âge de dix ans avec une perte de substance primitive de 5 à 6 centimètres, présentera plus tard, à l'âge d'homme, un raccourcissement total de 12 à 15 centimètres. C'est là déjà une circonstance singulièrement défavorable à la résection; mais il en est une autre plus grave encore qui se tire des déviations multiples qu'on observe ordinairement à la suite de la résection du genou pratiquée chez les jeunes enfants.

Je puis dire, sans aucune exagération, que, parmi les nombreuses

résections du genou pratiquées chez l'enfant dont j'ai examiné les résultats, il n'en est *pas une seule* qui fût satisfaisante, quel que soit le nom de l'opérateur, quelle qu'ait pu être son habileté. C'est

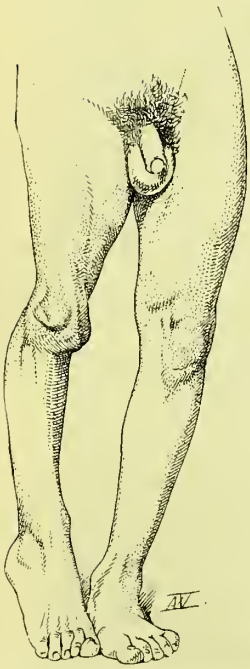

Fig. 134. — Résection du genou droit faite à l'âge de 11 ans chez un jeune homme de 18 ans; raccourcissement de 16 cent.

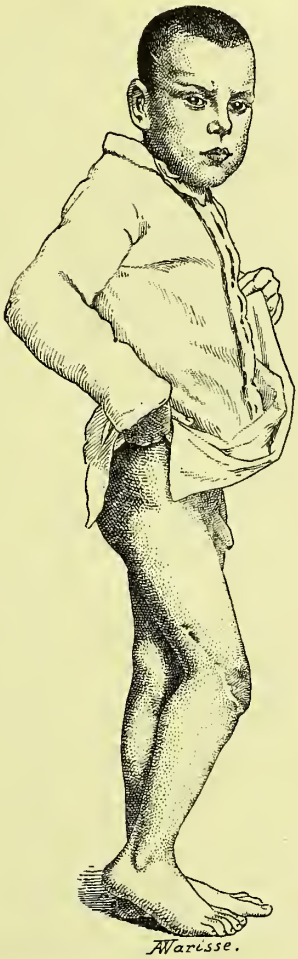

Fig. 135. — Résection ancienne du genou droit.

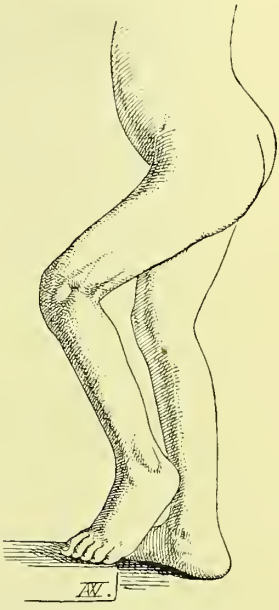

Fig. 136. — Déformation consécutive à une résection ancienne du genou.

qu'en effet ces déformations secondaires sont indépendantes des précautions prises au moment même de l'opération. On a eu beau s'efforcer de ne réséquer les os que dans la plus petite étendue possible, souvent les cartilages épiphysaires sont intéressés, vu l'étendue même des lésions. Il en résulte nécessairement pour

l'avenir un raccourcissement plus ou moins considérable suivant l'âge auquel l'opération aura été pratiquée.

Mais cette considération du raccourcissement consécutif, déjà

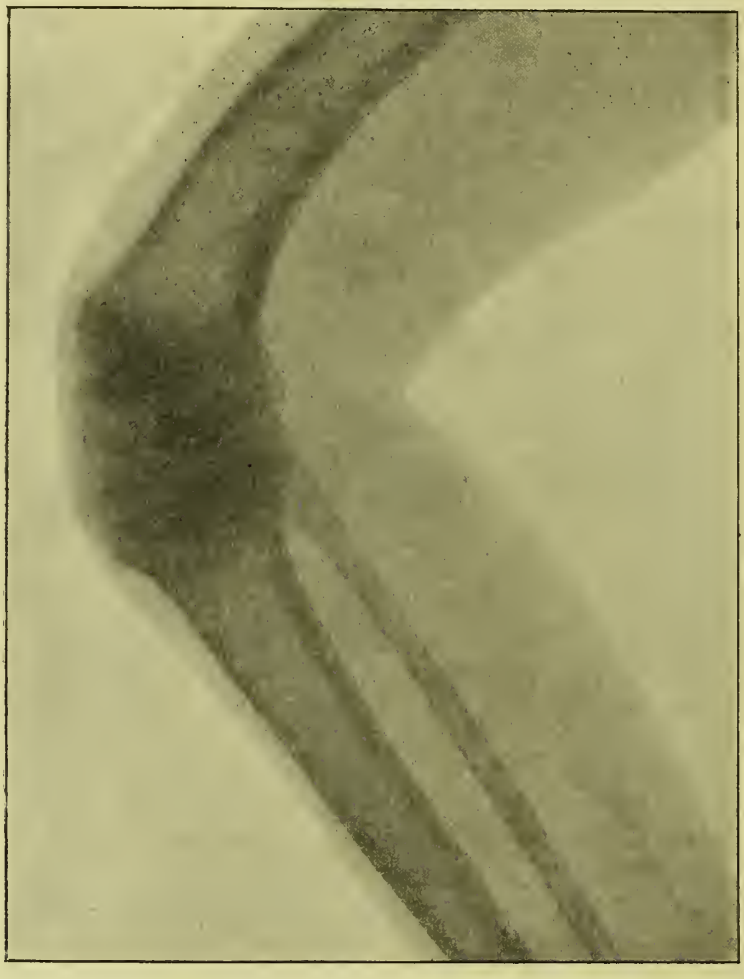

Fig. 137. — Flexion du genou consécutive à une résection ancienne chez un garçon de 12 ans et demi; on voit sur la radiographie que la déformation tient en partie à l'incurvation à convexité antérieure de l'extrémité inférieure du fémur.

fort importante par elle-même, n'est pas la seule qui milite contre la résection du genou chez les enfants. D'autres, plus graves encore, se tirent des déviations que présente habituellement le membre, soit dans le sens latéral, soit dans le sens antéro-postérieur. Ce sont ces déviations que nous devons maintenant étu-

dier, et dont nous devons chercher à reconnaître la pathogénie.

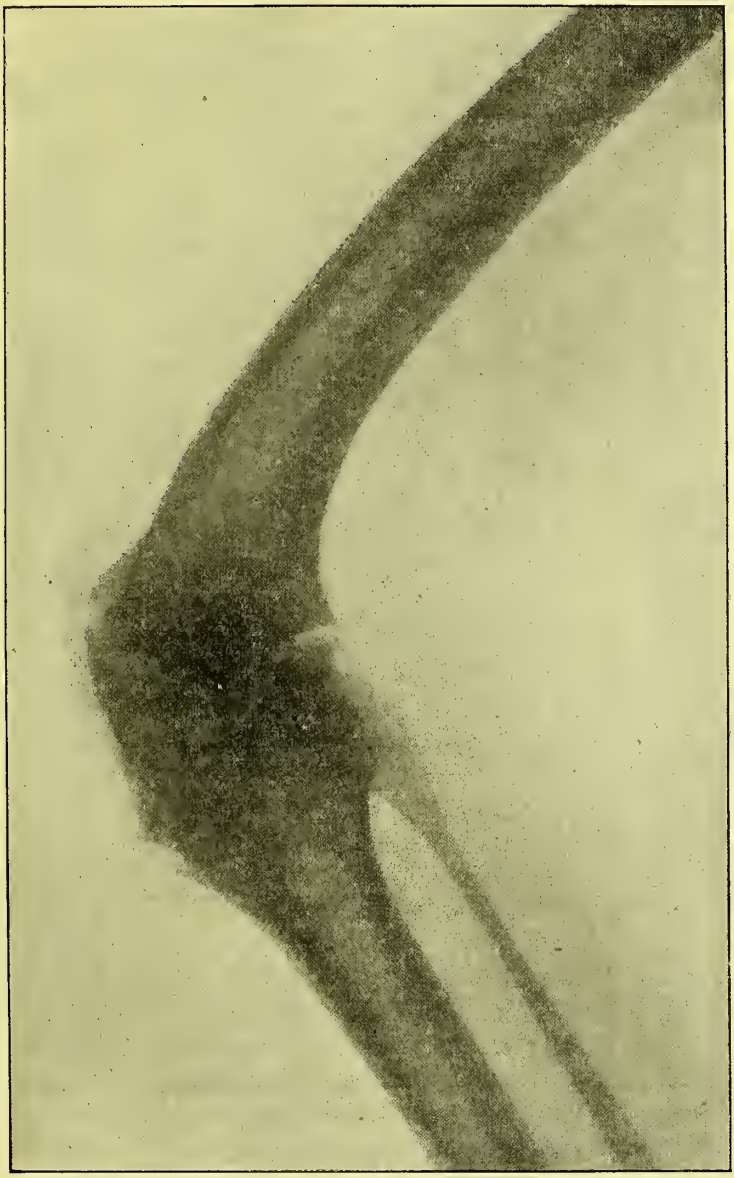

Fig. 138. — Flexion du genou chez une fillette de 11 ans et demi, consécutive à une résection pratiquée à l'âge de 6 ans; on voit sur cette radiographie que la déformation tient en partie à la courbure à convexité antérieure de l'extrémité inférieure du fémur.

La première et la plus fréquente des déviations observées à la

Tableau de 24 résections du genou faites avant l'âge de 15 ans.

Nos	AGE OU A ÉTÉ FAITE L'OPÉRATION	AGE AU MOMENT DE L'EXAMEN	RACCOURCISSEMENT	REMARQUES
1	R. à 2 ans 1/2.	Vu à 10 ans.	10 cent.	Résection faite 3 à 4 mois après le début de la maladie, avant toute suppuration ouverte. Léger degré de genu varum.
2	R. à 4 ans.	Vu à 8 ans.	13 cent.	Flexion de la jambe sur la cuisse à 135°; mobilité évidente dans le foyer de résection.
3	R. à 3 et à 4 ans.	Vu à 6 ans.		Résection des deux genoux; le gauche à 3 ans, le droit 6 mois après; longueur des membres 48 cent. à gauche, 51 cent. à droite; ankylose solide, mais double genu varum plus marqué à droite.
4	R. à 4 ans.	Vu à 12 ans.	20 cent.	Résultat déplorable; flexion considérable de la jambe sur la cuisse, à 120° environ. Si l'on mesure en ligne droite, au lieu de suivre les contours du membre, on arrive, vu la flexion, à un raccourcissement de 27 cent.
5	R. à 4 ans.	Vu à 5 ans.	4 cent.	Résection faite 3 mois après le début, avant toute suppuration ouverte, pas de consolidation complète, déviation du genou en varum.
6	R. à 4 ans.	Vu à 10 ans.	7 cent.	Flexion à 120°; résection faite trois mois environ après le début de la maladie, avant toute suppuration ouverte.
7	R. à 6 ans.	Vu à 7 ans.	7 cent.	Il existe une quantité très notable de mouvements dans la jointure, flexion légère de la jambe sur la cuisse.
8	R. à 6 ans.	Vu à 10 ans.	15 cent.	Flexion de la jambe sur la cuisse.
9	R. à 6 ans 1/2.	Vu à 8 ans 1/2.	7 cent.	Légère tendance à la flexion; résection faite avant toute suppuration ouverte.
10	R. à 6 ans 1/2.	Vu à 11 ans 1/2.	7 cent.	Incurvation énorme du membre, la jambe et la cuisse forment entre elles un angle presque droit, à sommet tourné en dehors; vu cette déviation énorme, si on mesure le membre en ligne droite, on arrive à un raccourcissement de 20 centimètres.

11	R. à 7 ans.	Vu à 14 ans 1/2.	9 cent.	Le genou s'étant fléchi après la résection, le malade a subi deux opérations successives pour arriver au redressement. A noter qu'il s'agit ici d'une résection faite avant toute suppuration ouverte.
12	R. à 7 ans.	Vu à 16 ans.	14 cent.	Une flexion considérable existant, j'ai dû faire chez ce malade une ostéotomie supra-condylienne. — Résection faite avant toute suppuration ouverte.
		Revu à 17 ans.	18 cent.	Il y a encore un léger degré de flexion.
13	R. à 8 ans.	Vu à 14 ans.	25 cent.	Ankylose solide, mais flexion à 125° de la jambe sur la cuisse. Le malade ne peut marcher qu'avec un appareil à sellette.
14	R. à 8 ans 1/2.	Vu à 17 ans.	11 cent.	Déviation du genou en genu varum.
15	R. à 8 ans 1/2.	Vu à 9 ans 1/2.	8 cent.	Déviation du genou en genu valgum. — Mobilité de la néarthrose.
		Revu 1 an après.		Le raccourcissement en ligne droite mesure 16 cent., en suivant les contours du membre, 10 cent. Il reste toujours de la mobilité dans le foyer de la résection.
16	R. à 9 ans.	Vu à 39 ans.	24 cent.	Le genou est dans la flexion et l'abduction; les deux fragments forment entre eux un angle dont le sommet est tourné en dehors.
17	R. à 10 ans.	Vu à 16 ans.	12 cent.	Consolidation complète; attitude du membre satisfaisante.
		Revu 3 ans après.		Le raccourcissement est devenu 15 centimètres.
18	R. à 10 ans.	Vu à 17 ans.	16 cent.	Déviation en genu varum; subluxation du fémur en avant et en dedans.
19	R. à 11 ans 1/2.	Vu à 14 ans 1/2.	12 cent.	Ankylose totale, mais flexion à 135° environ. Vu cette flexion, si l'on mesure en ligne droite, au lieu de suivre les contours du membre, le raccourcissement, qui mesurait 12 cent., s'élève à 16 cent.
20	R. à 11 ans 1/2.	Vu à 15 ans 1/2.	13 cent.	Flexion marquée de la jambe sur la cuisse; vu cette flexion, si l'on mesure en ligne droite, au lieu de suivre les contours du membre, le raccourcissement, qui mesurait 13 cent., est porté à 18 cent.
21	R. à 12 ans.	Vu à 22 ans.	18 cent.	Déviation du genou en genu varum.
22	R. à 14 ans 1/2.	Vu à 17 ans.	15 cent.	Membre dans la flexion et la rotation en dedans.
23	R. à 14 ans.	Vu à 32 ans.	14 cent.	Déviation énorme de la jambe en dedans.
24	R. à 15 ans.	Vu à 32 ans.	20 cent.	Flexion, subluxation du fémur en avant et en dedans; mobilité conservée.

suite de la résection du genou est la flexion de la jambe sur la cuisse. Que cette flexion se produise dans les cas où l'ankylose osseuse complète n'a pas été obtenue, la chose est aisée à comprendre. Mais ce qui est plus singulier, c'est qu'on voit cette même déviation angulaire se manifester dans les cas où l'ankylose osseuse est complète. Le malade, par exemple, a quitté l'hôpital avec une

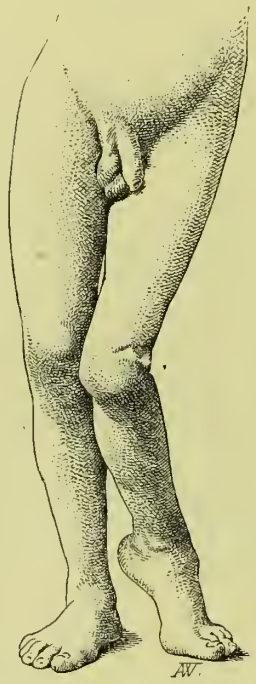

Fig. 139. — Ankylose vicieuse du genou gauche après une résection.

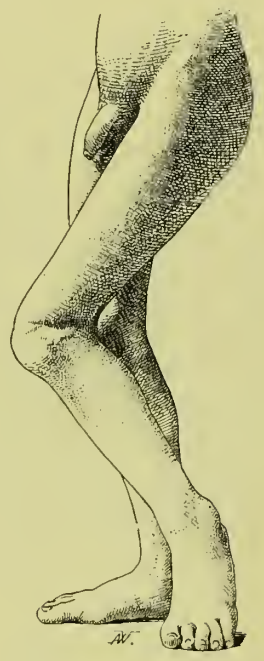

Fig. 140. — Ankylose vicieuse du genou après une résection.

ankylose solide et un membre dans la rectitude absolue, et, lorsqu'on le revoit au bout d'un an ou deux, on est tout étonné de constater une flexion plus ou moins marquée de la jambe sur la cuisse. Ainsi que nous l'avons déjà dit, la radiographie vient parfois nous montrer la cause de cette déformation, en nous permettant de constater une courbure à convexité antérieure de l'extrémité inférieure du fémur.

Outre ces déviations dans le sens antéro-postérieur, souvent l'on constate des déviations dans le sens transversal. Le plus souvent, la jambe est déviée en dehors, le sommet de l'angle répondant en dedans dans le sens du genu valgum ; mais parfois aussi

le membre affecte l'attitude du genu varum; quelquefois, mais plus rarement, la jambe forme avec la cuisse un angle ouvert en avant répondant au type du genu recurvatum. Sans doute, la manière dont la section osseuse a été faite, l'intégrité, ou, au contraire, la suppression partielle du cartilage épiphysaire peut jusqu'à un certain point rendre compte de la production de ces difformités. Mais il est encore une autre circonstance qu'il faut faire entrer en ligne de compte, c'est le défaut de consistance du tissu osseux.

On sait que, dans les arthrites chroniques, il existe du côté de la diaphyse et des extrémités épiphysaires des altérations très étendues qui ont été décrites, suivant les cas, sous les noms d'infiltration lie de vin, de dégénérescence graisseuse. Ces altérations entraînent une diminution de solidité du tissu osseux; rien d'étonnant dès lors à ce que, sous l'influence du poids du corps, sous l'influence de la contraction musculaire, on voie se produire à la longue des déviations sur des membres qui, après l'opération, présentaient une rectitude parfaite et une solidité, en apparence, très satisfaisante. La puissance considérable du biceps rend suffisamment compte des déviations fréquentes en dehors donnant naissance ici, comme dans le cours des arthrites chroniques, au genu valgum.

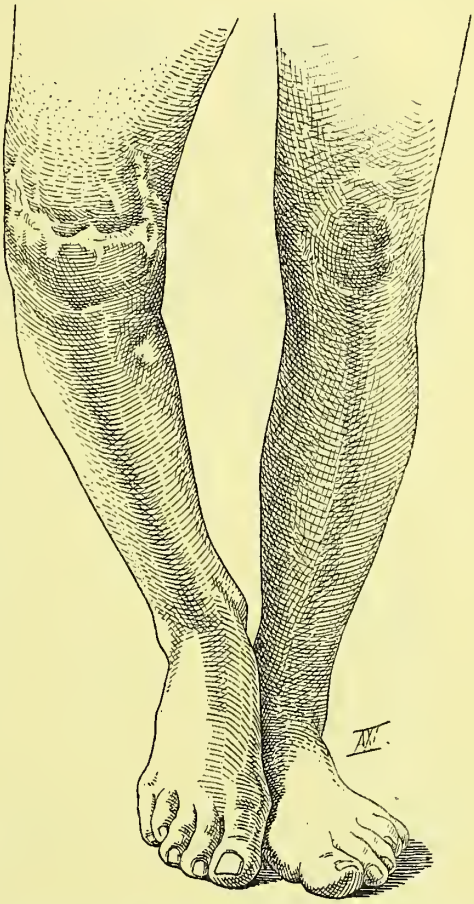

Fig. 141. — Résection du genou droit pour arthrite tuberculeuse faite dix ans auparavant; déviation en genu varum; raccourcissement, 18 centimètres; malade de 23 ans.

Si j'analyse, au point de vue des résultats ultérieurs, les 24 cas de résection du genou pratiquée chez des enfants, c'est-à-dire avant l'âge de quinze ans, que j'ai pu étudier, je vois que le raccourcissement a varié de 4 à 24 centimètres. Ce dernier chiffre a

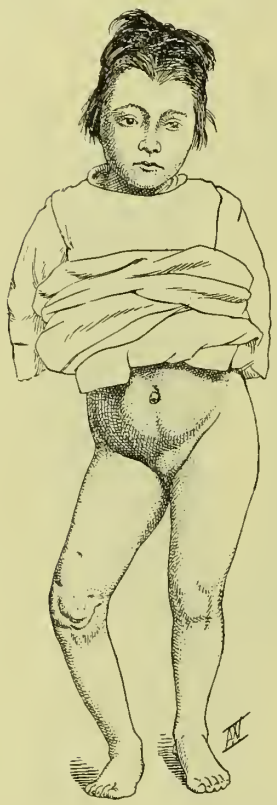

Fig. 112. — Déformation du genou consécutive à une résection faite à l'âge de 4 ans, chez une fillette de 8 ans et demi.

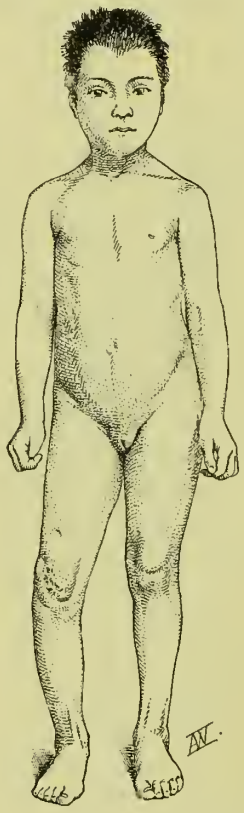

Fig. 113. — Résection ancienne du genou droit; déformation secondaire; ostéotomie supra-condylienne du fémur; résultat opératoire.

été constaté par moi chez un homme de trente-neuf ans, qui avait subi à l'âge de neuf ans la résection du genou. Chez lui, le membre est dans la flexion jointe à l'adduction, les fragments forment entre eux un angle dont le sommet est tourné en dehors, dans l'attitude du genu varum. Dans bon nombre de cas, le raccourcissement mesure 7, 10, 12, 14, 16 et 18 centimètres. Deux fois se trouve notée la déviation du genou en genu valgum, et sept fois la déviation en genu varum. Plusieurs malades ne pouvaient marcher qu'à l'aide d'appareils à sellette, prenant point d'appui sur l'ischion.

Et ce qu'il importe de noter, c'est que beaucoup de ces malades ont été réséqués à une époque très rapprochée du début, avant toute trace de suppuration, ou, du moins, de suppuration ouverte.

Voici, par exemple, un garçon de dix ans, qui a été réséqué à

Fig. 144. — Énorme déformation consécutive à une résection ancienne du genou.

l'âge de quatre ans, trois mois environ après le début de la maladie, et avant toute trace de suppuration; chez lui, le raccourcissement réel mesure 7 centimètres; la jambe est fléchie sur la cuisse à 120°; la marche n'est possible qu'avec un appareil à sellette.

J'ai déjà publié[1] l'histoire d'un jeune garçon de neuf ans et demi atteint depuis trois ans d'une arthrite du genou droit. Deux mois environ après le début de la maladie, et sans qu'il y eût aucune menace de suppuration, on a pratiqué chez lui une résection osseuse

1. Voyez Kirmisson, *Revue d'Orthopédie*, 1895, p. 423.

primitive. Au moment où je l'ai vu pour la première fois aux Enfants-Assistés en 1894, le raccourcissement mesurait 11 centimètres; il existait une flexion du genou associée à un certain degré de genu valgum. J'ai redressé le membre au moyen d'une ostéo-

Fig. 145. — La même malade vue de dos.

tomie supra-condylienne. J'ai revu ce jeune homme à la consultation orthopédique de l'Hôtel-Dieu; en octobre 1898, le raccourcissement était passé à 14 centimètres; en octobre 1899, il atteignait 18 centimètres.

Voici encore l'histoire d'une fillette de neuf ans, qui, vers l'âge de quatre ans, a été atteinte d'une arthrite tuberculeuse du genou droit pour laquelle elle a subi, au mois de février 1893, la résection du genou. A ce moment, il n'y avait pas de suppuration; il s'agit donc d'un résection primitive. L'opération a, du reste, donné un résultat très favorable, puisque, au bout de trois mois, la petite

malade quittait l'hôpital complètement guérie. Pendant une année, elle a continué à porter des appareils silicatés. Au bout de ce temps, les appareils ont été mis de côté, et la déviation du genou a commencé à se produire. Elle s'est accentuée surtout depuis un an. Quand nous avons observé cette enfant aux Enfants-Assistés en novembre 1896, c'est-à-dire près de quatre ans après la résection, son état était le suivant (fig. 142). La jambe est dans la demi-flexion sur la cuisse, suivant un angle de 130° environ; en même temps, il y a un léger degré de genu varum, c'est-à-dire que la jambe et la cuisse font entre elles un angle dont le sommet est tourné en dehors. Il y a donc à la fois déviation dans le sens antéro-postérieur et dans le sens transversal[1].

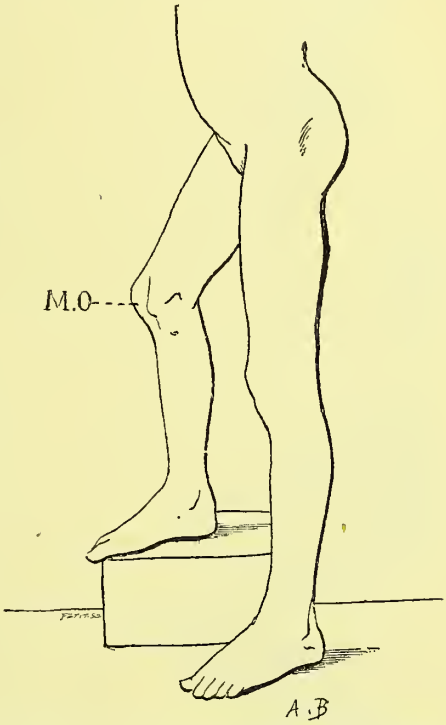

Fig. 146. — Arrêt de développement du membre inférieur deux ans et demi après la résection totale et ultra-épiphysaire du genou. — Ankylose osseuse en flexion. — MO, membre opéré. (Ollier.)

Mais l'exemple le plus curieux de déviation secondaire du genou consécutive à la résection, que j'aie eu l'occasion d'observer, est celui d'une jeune fille de onze ans et demi qui, cinq ans auparavant, à six ans et demi par conséquent, a été atteinte d'une arthrite du genou droit, à la suite d'une chute. Elle a été immobilisée pendant trois mois dans un appareil plâtré; puis, au bout de ce temps, on a pratiqué chez elle la résection du genou. Quatre mois après, l'enfant quittait l'hôpital, marchant sans souffrance avec une chaussure orthopédique; mais déjà il existait une attitude vicieuse qui s'est aggravée progressivement pour arriver à l'état actuel (fig. 144 et 145).

Lorsque nous examinons cette jeune fille en décembre 1898, nous constatons chez elle une déformation angulaire à sommet externe; la jambe fait avec la cuisse un angle de 120°, situé dans

1. Voyez Kirmisson, *Revue d'Orthopédie*, 1897, p. 226.

le plan transversal. Le raccourcissement est considérable. Si on le mesure en suivant les contours des membres, on voit qu'il est de 7 centimètres. Si on fait la mensuration en ligne droite, de l'épine

Fig. 147. — Résection orthopédique du genou; résultat au bout de 32 mois. (Ollier.)

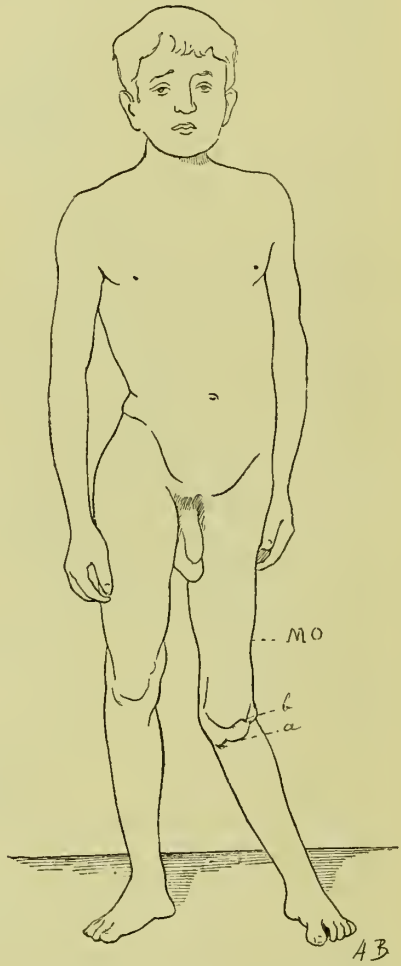

Fig. 148. — Même malade que dans la figure précédente; trois ans et demi après la résection il s'est produit, en dépit de la soudure osseuse, un notable degré de genu valgum. (Ollier.)

iliaque antérieure et supérieure à la pointe de la malléole externe, il atteint 15 centimètres; de telle sorte que la malade est dans l'impossibilité d'appuyer le pied à terre et de marcher sans un appareil prothétique. Chez cette jeune fille, vu l'importance de la déformation, nous n'avons pas pu nous contenter, pour obtenir

le redressement, d'une ostéotomie linéaire, comme chez les malades précédents; nous avons dû pratiquer une ostéotomie cunéiforme, à base tournée en dehors.

Ollier[1] a un chapitre intitulé : De l'arrêt d'accroissement du membre et de ses déformations secondaires après les résections du genou pratiquées dans l'enfance.

Il donne la figure d'une jeune fille qui avait subi une résection ultra-épiphysaire à l'âge de neuf ans; au bout de deux ans et demi, le raccourcissement était déjà de 11 centimètres; quinze mois plus tard il atteignait 13 centimètres. Il y avait ankylose osseuse en demi-flexion.

Nous citerons du même auteur l'exemple d'un jeune garçon chez lequel il avait pratiqué le redressement par la résection d'une ankylose du genou; trente-deux mois après la résection, le membre était presque parfaitement rectiligne; dix mois plus tard, malgré la persistance de la soudure osseuse, il s'était produit un notable degré de genu valgum.

André[2] a pu réunir, dans sa thèse, 135 observations de flexions consécutives à la résection, soit qu'il s'agît de flexion angulaire dans le sens antéro-postérieur, de genu valgum, de genu varum, ou de genu recurvatum.

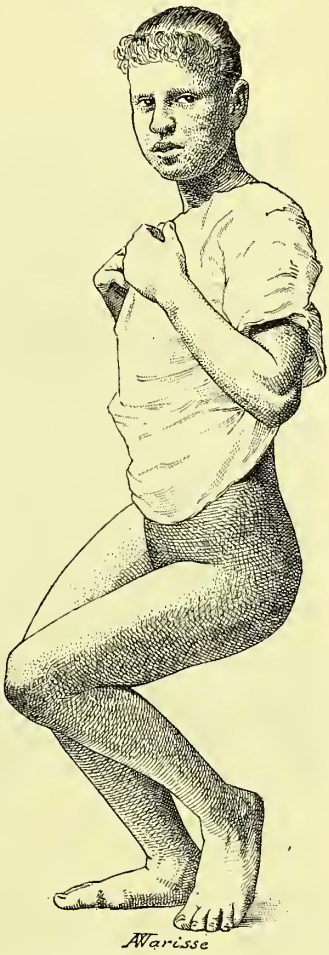

Fig. 149. — Ankylose du genou gauche chez une jeune fille de 17 ans; position de la malade pendant la marche.

Townsend[3], s'occupant des résultats éloignés de la résection du genou, cite comme exemples de raccourcissement après résection les chiffres suivants :

1. Ollier, *Traité des Résections*; Résection du genou, t. III, p. 272 et suivantes.
2. André, *Des déviations angulaires consécutives à la résection et à l'arthrectomie du genou chez l'enfant*, thèse de doct., Nancy, 1886.
3. Townsend, The prevention of deformity after excision of the knee in Children, *New-York Med. Journal*, 1er avril 1899.

1° Un garçon, opéré à l'âge de deux ans, présentait, à treize ans, un raccourcissement de 7 pouces.

2° Un second malade, opéré à trois ans, présentait, à neuf ans, un raccourcissement de 6 pouces; à quinze ans et demi, le rac-

Fig. 150. — Ankylose du genou gauche à angle aigu chez une jeune fille de 17 ans.

Fig. 151. — Ankylose du genou gauche à angle aigu chez une jeune fille de 17 ans; résultat fourni par la résection orthopédique du genou.

courcissement avait atteint 9 pouces et demi, soit 30 centimètres de raccourcissement! L'auteur ajoute qu'il n'a pas vu un seul malade qui, deux ans après la résection, n'ait présenté un degré quelconque de déformation, genu valgum, varum, genu recurvatum, flexion angulaire du genou.

De tous les faits que nous venons de citer nous pouvons conclure que la résection du genou chez les enfants, c'est-à-dire avant l'âge de quinze ans, constitue, au point de vue orthopédique, une mauvaise opération que nous devons autant que possible éviter. Passé cet âge, au contraire, la résection reprend tous ses droits, et, quant à ce qui a trait à la résection orthopédique, en particulier, elle est

capable de fournir d'excellents résultats. Ici, en effet, le processus pathologique est éteint; on pourra se contenter d'enlever, de la colonne osseuse du membre, un coin à base antérieure, juste suffisant pour obtenir le redressement.

Comme exemple d'un bon résultat fourni par la résection ortho-

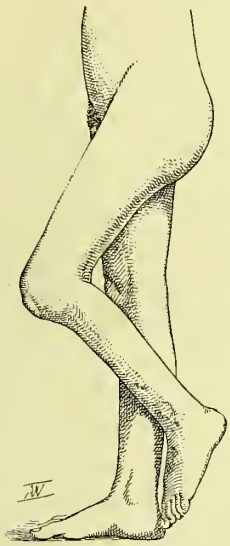

Fig. 152. — Ankylose du genou gauche chez une jeune fille de 18 ans.

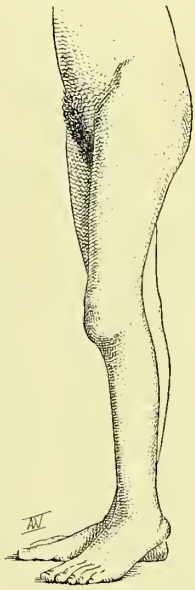

Fig. 153. — Ankylose du genou gauche à angle aigu; résection orthopédique; résultat opératoire, chez une jeune fille de 18 ans.

pédique du genou, nous citerons le fait suivant : il a trait à une jeune fille de dix-sept ans, qui, depuis l'âge de douze ans, présentait une ankylose du genou gauche. La flexion de la jambe sur la cuisse mesurait un angle de 55°. Chez elle, vu son âge et le degré extrême de la difformité, nous avons eu recours à une résection orthopédique. La rotule enlevée, nous avons dénudé l'os à la rugine, puis, avec la scie, nous avons enlevé un coin osseux à sommet tourné en arrière. Du reste, la section n'est pas faite entièrement avec la scie; elle est terminée avec le ciseau et le maillet, dans le but de ménager l'artère poplitée. Comme on peut en juger par les figures ci-jointes, le résultat définitif a été très satisfaisant. La malade marchait facilement, le membre étant parfaitement solide et dans l'extension complète; le raccourcissement mesurait 9 centimètres (fig. 150 et 151).

Dans les cas d'ankylose osseuse du genou, il sera bon de suivre la conduite que nous venons d'indiquer, c'est-à-dire de ne pas sectionner d'emblée l'os dans toute son épaisseur avec la scie, dans la crainte qu'une échappée de l'instrument ne vienne léser l'artère poplitée. On laissera intacte à la partie postérieure une lamelle osseuse que l'on pourra briser facilement par le redressement forcé, ou que l'on sectionnera à petits coups avec le ciseau et le maillet; on égalisera ensuite avec la scie les surfaces de section, et on leur donnera une direction telle qu'elles soient aisément coaptées quand le membre est dans la position rectiligne.

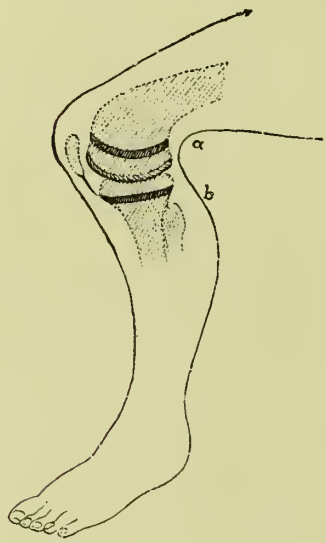

Fig. 154. — *ab*, trace des sections osseuses dans le procédé d'ostéotomie linéaire courbe de Helferich.

Dans le but de ménager les cartilages épiphysaires, Helferich (de Greifswald) [1] a conseillé de faire, au lieu d'une résection cunéiforme, une section arciforme parallèle à la direction de ces cartilages, et supprimant du tissu osseux une aussi petite étendue que possible. Le reproche qu'on peut faire à ce procédé, c'est de ne pas être suffisant dans les cas d'ankylose à angle aigu. Il faut nécessairement en pareil cas supprimer à la partie antérieure du genou une étendue d'os plus considérable, et par conséquent, en venir à la section cunéiforme.

Il est vrai que, dans les deux faits qu'il rapporte, Helferich dit avoir associé à la section courbe du fémur et du tibia la section des tendons du creux poplité, ce qui permet évidemment d'obtenir le redressement, tout en sacrifiant une moindre étendue de la colonne osseuse du membre. M. Kümmer (de Genève) a fait connaître également dans la *Revue d'orthopédie* [2] un cas où il a eu beaucoup à se louer de l'ostéotomie linéaire courbe chez une petite fille de 8 ans. Dans la figure ci-jointe, nous donnons, d'après cet auteur, le tracé des sections osseuses.

1. Helferich, *XIXe Congrès allemand de chirurgie*, 1890, et *Arch. de Langenbeck*, 46^et Band, 3te Heft, p. 445.
2. Kümmer, Ostéotomie linéaire courbe pour ankylose du genou chez l'enfant *Revue d'orthopédie*, 1890, p. 462.

CHAPITRE XII

ARTHRITES TUBERCULEUSES DE L'ARTICULATION TIBIO-TARSIENNE

Elles comptent au nombre des localisations les plus fréquentes de la tuberculose articulaire. Chez les enfants, elles viennent immédiatement après la coxalgie et la tuberculose du genou; dans notre statistique des Enfants-Assistés, nous trouvons 29 cas de tuberculoses de l'articulation tibio-tarsienne, dans le cours de huit années.

Considérations anatomiques. — Nous ne pouvons appliquer à la tuberculose de l'articulation tibio-tarsienne ce que nous disions du poignet, où la communication existant à l'état normal entre l'articulation radio-carpienne et les petites articulations du poignet nous expliquait l'envahissement simultané de ces diverses jointures. L'articulation tibio-tarsienne ne communique pas avec les autres articulations du tarse; si donc, dans certains cas, la communication peut se faire des unes aux autres, on comprend que, dans d'autres, la maladie puisse rester limitée à la seule articulation tibio-tarsienne.

L'étude des injections forcées poussées dans l'articulation montre que le pied prend une position intermédiaire entre la flexion et l'extension complète. « Si le pied, dit Bonnet, est fléchi sur la face antérieure de la jambe, l'injection le porte dans l'extension, jusqu'à ce qu'il fasse un angle un peu plus ouvert que l'angle droit; si, au contraire, il est fortement étendu sur la jambe, lorsqu'on pratique l'injection, il est ramené par un mouvement léger de flexion jusqu'à ce point où l'angle trop ouvert qu'il formait avec la jambe est réduit presque à un angle droit[1]. » En un mot, la position imprimée

1. Bonnet, *Traité des maladies des articulations*, t. II, p. 421, 1845.

au pied par la distension forcée de la synoviale, c'est une extension modérée, dépassant légèrement l'angle droit.

Il est utile de faire remarquer, au point de vue de l'étude clinique des arthrites tibio-tarsiennes, les rapports de l'articulation. Sur les parties latérales, elle est bridée par les puissants ligaments latéraux et masquée par la saillie des malléoles; en arrière, elle

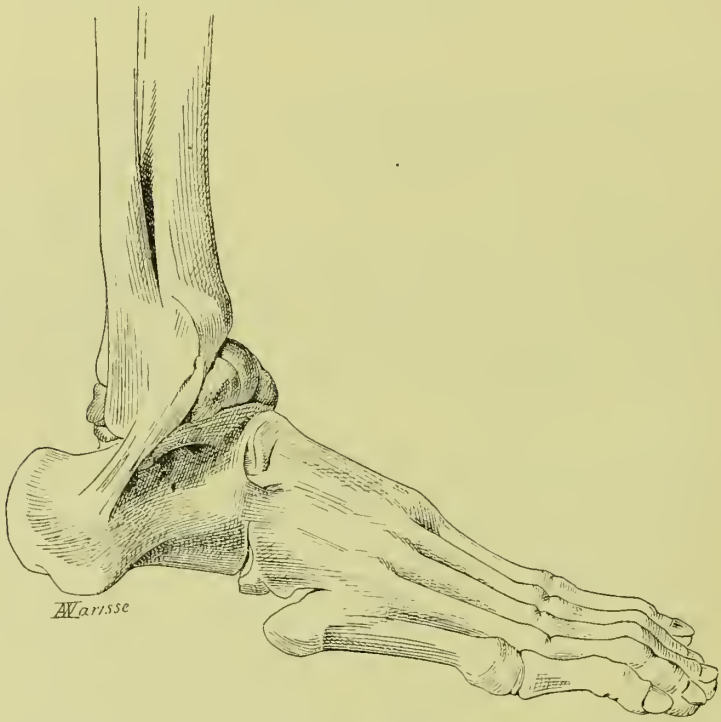

Fig. 155. — Articulation tibio-tarsienne dont la synoviale a été distendue par une injection forcée; le pied s'est placé dans une position moyenne d'extension.

est cachée par la saillie du tendon d'Achille, et la masse des tendons fléchisseurs. C'est donc en avant seulement que la synoviale est assez superficielle pour qu'on puisse aisément l'explorer; c'est là que sont appréciables les bosselures qu'elle forme, quand elle est distendue par une injection forcée.

Symptômes. — L'envahissement de l'articulation est marqué par la douleur et la gêne pendant la marche, qui déterminent parfois même une légère claudication. Les mouvements imprimés au pied sont aussi douloureux; la palpation réveille la douleur, soit au niveau même de l'interligne articulaire, soit au niveau des extré-

mités osseuses. Toutes les statistiques s'accordent à démontrer que les lésions débutent le plus souvent par l'astragale. M. Ollier compte 21 lésions astragaliennes ou astragalo-calcanéennes contre 8 lésions tibio-péronières[1]. C'est donc souvent au niveau de la tête et du col de l'astragale que l'on réveille la douleur par la palpation; à la douleur et à la gêne des mouvements se joint le gonflement qui se manifeste, soit à la partie antérieure de l'articulation, de chaque côté des tendons extenseurs, soit derrière les malléoles tibiale et péronière. Parfois, au début, le gonflement est dû à la distension de la synoviale par du liquide, et l'on constate nettement de la fluctuation. Mais le plus souvent c'est un gonflement mollasse, pâteux, dû à la présence des fongosités. Celles-ci ne se bornent pas à distendre la synoviale articulaire; elles envahissent les synoviales tendineuses et remontent plus ou moins haut du côté de l'extrémité inférieure de la jambe. Elles se propagent également aux articulations calcanéo-astragalienne et astragalo-scaphoïdienne. Le cou-de-pied forme alors une masse énorme qui contraste avec l'amaigrissement de la jambe dont les muscles sont profondément atrophiés. Au milieu de cette masse fongueuse se montrent des abcès qui viennent s'ouvrir à la partie antérieure de la jointure, ou qui font saillie sur ses parties latérales, en arrière des malléoles. Il arrive souvent que les fongosités et le pus se communiquent d'un côté à l'autre de l'articulation, en passant entre le tendon d'Achille et la couche des muscles profonds de la jambe, auquel cas on peut facilement renvoyer la fluctuation d'un côté à l'autre du membre.

L'attitude du pied est telle que l'indique le résultat des injections forcées pratiquées dans l'articulation; c'est une position permanente d'extension. Quand le malade continue à se tenir debout et à marcher à l'aide de béquilles, l'extension se fait directement en avant. Mais quand l'état général et l'état local commandent le repos permanent au lit, les déviations consécutives du pied sont en général plus complexes. Sans doute, il peut bien se faire que, le membre restant dans l'extension, et le pied reposant sur la pointe du talon, il y ait encore extension directe du pied et subluxation de l'astragale en avant; mais, dans l'immense majorité des cas, le genou se fléchit, et le membre repose, soit par sa face externe, soit par sa face interne, sur le plan du lit. Le membre est-il tourné dans la

1. Ollier, *Traité des Résections*, t. III, p. 543.

rotation en dedans, le pied vient appuyer par son bord interne sur le membre sain. Beaucoup plus souvent, on observe la rotation en dehors, pendant laquelle c'est le bord externe du pied qui vient reposer sur le plan du lit; les ligaments latéraux externes sont tiraillés, et à la longue il se produit une subluxation de l'astragale en avant et en dehors.

Abandonnée à elle-même, l'arthrite tuberculeuse tibio-tarsienne peut donc aboutir à une infirmité des plus graves : l'ankylose avec attitude vicieuse du pied en équinisme, avec ou sans subluxation de l'astragale.

C'est une raison pour immobiliser le pied dès le début de la maladie dans la position qui soit le plus favorable à ses fonctions, en le plaçant à angle droit sur la jambe. En même temps, on aura recours, suivant les cas, soit à l'ignipuncture, soit aux injections d'éther iodoformé. Il n'est pas de région qui se prête mieux à l'emploi des différents procédés de la méthode conservatrice, et, pour ma part, j'en ai obtenu les meilleurs résultats. Je citerai notamment une jeune fille de treize ans chez laquelle un chirurgien avait proposé l'ablation de l'astragale, et qui a guéri complètement en trois mois par l'ignipuncture, au moyen de 60 pointes de feu, combinée à l'immobilisation dans une gouttière plâtrée et à la compression ouatée. Chaque jour, l'ignipuncture et les injections iodoformées nous donnent pour l'articulation tibio-tarsienne des résultats excellents. Dans les cas où il existe du côté de l'astragale des lésions osseuses profondes et où la suppuration persiste en dépit des moyens précédents, il est encore une précieuse ressource : c'est la tunellisation de l'astragale, faite d'un côté à l'autre, soit avec la gouge à main, soit mieux encore avec le fer rouge. Les deux orifices ainsi créés sont réunis l'un à l'autre par un drain qui traverse horizontalement toute l'épaisseur de l'os. J'ai obtenu ainsi notamment un succès remarquable chez un petit garçon de quatre ans que j'ai traité autrefois aux Enfants-Assistés. Il existait chez lui une suppuration de l'articulation qui persistait en dépit de l'ignipuncture; je pratiquai la tunellisation de l'astragale, suivie du drainage; et ce qu'il y a de très remarquable, c'est que la guérison fut obtenue avec la conservation complète des mouvements. C'est donc seulement dans des cas tout à fait exceptionnels qu'on aura recours à la résection, et cela chez les jeunes gens bien plutôt que chez les enfants. La résection tibio-tarsienne est d'ailleurs capable de produire, comme l'a montré M. Ollier, les meilleurs

résultats[1]. Elle doit toujours comprendre comme premier temps l'ablation de l'astragale. On a ainsi l'avantage d'enlever l'os dont les altérations sont le plus fréquentes, en même temps qu'on se donne un large jour pour explorer l'intérieur de l'articulation, et traiter, comme il convient, les altérations de la synoviale, celles du calcanéum et de l'extrémité inférieure des os de la jambe.

1. Ollier, *Traité des Résections*, t. III. Des résultats orthopédiques et fonctionnels fournis par la résection tibio-tarsienne, p. 544 et suivantes.

CHAPITRE XIII

TUBERCULOSE DU TARSE, DES MÉTATARSIENS ET DES PHALANGES DES ORTEILS

Si la tuberculose débute fréquemment par l'articulation tibio-tarsienne, il est très habituel aussi de la voir se localiser tout d'abord sur les articulations du tarse, et, en particulier, sur l'articulation médio-tarsienne. On voit se produire en pareil cas une déviation du pied en dehors qui pourrait en imposer pour un pied plat valgus douloureux. Nous n'y insistons pas pour le moment; nous aurons l'occasion d'y revenir à propos du pied plat. Nous nous bornerons à noter que, dans les cas de tuberculose, outre la douleur et la déviation du pied en valgus, on rencontre un gonflement osseux et une douleur à la pression osseuse qui n'appartiennent pas à la tarsalgie simple; la présence de bosselures fongueuses et même fluctuantes, soit sur la face dorsale du pied, soit du côté de la face plantaire, constitue encore un signe différentiel entre les deux affections.

Nous n'avons pas non plus à insister sur la localisation de la tuberculose sur les métatarsiens et les phalanges des orteils ; les considérations qui s'y rapportent sont les mêmes que celles que nous avons déjà notées à propos des os de la main, où le gonflement tuberculeux porte depuis longtemps le nom de spina ventosa.

LIVRE DEUXIÈME

RACHITISME ET TROUBLES DE DÉVELOPPEMENT DU SQUELETTE PENDANT L'ENFANCE ET L'ADOLESCENCE

CHAPITRE PREMIER

DU RACHITISME EN GÉNÉRAL

Sous le nom de rachitisme on décrit généralement une lésion du tissu osseux, se montrant pendant la période de développement du squelette et caractérisée par son ramollissement et sa tendance à constituer des déformations. Cette manière de concevoir le rachitisme me semble absolument insuffisante; sans doute, ce sont bien les altérations du tissu osseux qui dominent la scène; mais elles ne constituent pas à elles seules toute la maladie. A côté du défaut de résistance du tissu osseux, il faut encore faire entrer en ligne de compte les altérations des muscles et des ligaments, qui jouent un rôle incontestable dans la production des difformités. Chez les rachitiques, les muscles sont le plus souvent grêles et faibles, parfois même ils sont le siège d'une atrophie manifeste, en même temps, les ligaments présentent un relâchement remarquable, d'où la production de mouvements anormaux de latéralité. La chose est au plus haut point évidente dans l'étude du genu valgum, elle est également très frappante dans la scoliose au début, où il suffit parfois de faire étendre les malades pour voir les courbures anormales du rachis disparaître,

ou du moins s'atténuer considérablement. Qu'est-ce à dire, sinon que, dans les cas de cette nature, il n'y a pas encore de déformations osseuses véritables, et que la déviation du rachis est uniquement due à la laxité des ligaments. Plus tard évidemment, les lésions osseuses priment tout le reste; mais il y a toujours une part importante à faire aux altérations des muscles et des ligaments. C'est là une notion féconde au point de vue de la thérapeutique. C'est donc à tort selon moi, que l'on s'est demandé si, dans le pied plat, dans la scoliose et le genu valgum, la lésion était primitivement osseuse, musculaire ou ligamenteuse. Moi-même autrefois j'ai eu le tort de présenter la question sous ce jour, aujourd'hui je ne le ferais plus, sachant bien qu'à côté des altérations osseuses, il y a une part importante à faire aux lésions des muscles et des ligaments. En un mot, le rachitisme doit être défini, non pas une lésion du système osseux, mais bien une maladie de l'appareil locomoteur, os, muscles et ligaments.

Nous n'avons pas ici à traiter dans tous ses détails la question de pathogénie et de nature du rachitisme, elle est d'ordre médical; la maladie nous intéresse surtout au point de vue des difformités auxquelles elle donne naissance. Nous ne pouvons cependant nous abstenir de dire ce que l'expérience nous a appris au sujet des causes de la maladie. De ces causes, la plus puissante et la plus généralement répandue nous semble être l'alimentation artificielle. Sans doute nous voyons bien des enfants rachitiques qui sont nourris au sein par leur mère, mais c'est là, il faut bien le dire, l'exception. Il s'agit alors fréquemment d'une alimentation au sein continuée pendant une durée exagérée, au delà de l'âge de dix-huit mois à deux ans par exemple, lactation fournie par des mères épuisées, à l'exclusion de toute autre alimentation, ou bien avec une alimentation complémentaire irrationnelle.

Quelle que soit d'ailleurs l'importance prépondérante qui revient aux troubles digestifs dans la pathogénie du rachitisme, ce serait une erreur de croire que ce soit la cause exclusive de la maladie. Il est des enfants qui ont été soumis à l'alimentation la plus rationnelle, qui n'ont jamais souffert de troubles gastro-intestinaux, et qui, cependant, présentent des altérations rachitiques évidentes. Une cause qui nous paraît devoir être souvent incriminée, c'est l'existence, chez les jeunes enfants, de maladies des organes respiratoires; telles sont, par exemple, la broncho-pneumonie, les bronchites répétées, et surtout la coqueluche qui, par sa

longue durée, est pour les petits malades une cause sérieuse d'affaiblissement. Joignez-y encore les vomissements répétés qui accompagnent la toux dans la coqueluche, et qui sont pour les malades une cause de dénutrition. Souvent, nous trouvons notées ces diverses affections des organes respiratoires, à l'exclusion de toute autre cause, dans nos observations. Il est encore une circonstance que l'on peut parfois invoquer, mais non très fréquemment, c'est l'hérédité. Il nous arrive assez souvent de voir plusieurs enfants d'une même famille atteints de rachitisme, mais ici, on pent penser que la mauvaise hygiène a été la cause de l'éclosion du rachitisme chez les divers enfants, et l'influence de l'hérédité n'est pas démontrée. Parfois, au contraire, des parents atteints de déformations rachitiques évidentes nous amènent des enfants qui sont manifestement rachitiques. La chose est banale pour la scoliose où nous voyons souvent la maladie s'étendre à plusieurs générations, par exemple, remonter de la jeune fille à la mère et à la grand'mère.

Voici un fait relatif à une petite fille de dix ans présentant une scoliose à double courbure, convexité dorsale droite, lombaire gauche, en même temps qu'un genu valgum très prononcé du côté droit. L'enfant n'a marché qu'à trois ans, et a eu des déviations rachitiques des tibias. Or, sa mère est atteinte de scoliose dorsale à convexité droite, elle-même a été rachitique dans son enfance, elle a eu des déviations rachitiques des membres inférieurs et n'a marché qu'à l'âge de sept ans.

Si les troubles gastro-intestinaux sont loin de constituer l'origine unique du rachitisme, il ne faut pas non plus les considérer comme faisant partie intégrante du tableau clinique de la maladie. Sans doute, il est bon nombre de rachitiques athrepsiques; mais ce serait une grosse erreur de confondre le rachitisme avec l'athrepsie. A côté de ces pauvres petits rachitiques à figure vieillotte et souffreteuse, atteints de diarrhée verte et de sueurs profuses, dont le ventre ballonné et les articulations noueuses contrastent avec une maigreur squelettique, il en est beaucoup d'autres dont l'état général reste excellent et dont la nutrition ne laisse rien à désirer. Ce sont des enfants de dix-huit mois à deux ans par exemple, qui possèdent un teint frais et rose, un embonpoint souvent excessif. Ils n'en présentent pas moins des altérations du squelette qui se rattachent manifestement au rachitisme, chapelet costal, dépression des hypochondres, nouures des

extrémités osseuses, genu valgum, incurvations des tibias, etc. En un mot, à côté du rachitisme athrepsique, il y a une place à faire au rachitisme floride. Ce mot même de rachitisme appliqué à des enfants dont l'état général est excellent et à des déformations osseuses peu prononcées sonne mal aux oreilles des parents; aussi ai-je habitude d'employer l'expression de dystrophie osseuse, qui traduit la même pensée, sans faire une fâcheuse impression.

C'est surtout chez les très jeunes enfants, au voisinage de la deuxième année, que se voit le rachitisme athrepsique, tandis que, plus tard, vers quatre ou cinq ans, il n'est pas rare de rencontrer des déformations osseuses chez des enfants dont la santé est florissante, dont l'état général ne laisse rien à désirer. Bien que souvent, avec les années, le rachitisme arrive à la guérison et que l'on voie se corriger spontanément des courbures osseuses extrêmement prononcées, il n'est cependant pas rare de voir persister des déformations squelettiques, alors que la maladie générale elle-même est guérie; on ne s'étonne pas dès lors de rencontrer chez des enfants de huit à dix ans, par exemple, dont la santé générale est excellente, des déformations qui remontent à un rachitisme de la première enfance, depuis longtemps guéri. Mais, pour les déformations qui font leur apparition beaucoup plus tard, au moment de l'adolescence, par exemple vers l'âge de treize, quatorze ou quinze ans, la question prête à discussion. Ces déformations de l'adolescence sont-elles attribuables à la même cause que les déformations de la première enfance? En un mot, la question que nous avons à discuter ici est celle du rachitisme tardif.

Certains auteurs distinguent nettement du rachitisme les déformations qui se produisent au moment de la puberté. Dans cette manière de voir, le rachitisme serait une affection limitée uniquement à la première enfance et qui ne se verrait pas après l'âge de cinq ans; c'est dans ce sens, par exemple, que se prononce Trousseau dans ses leçons sur le rachitisme[1]. Il rattache à l'ostéomalacie les déformations qui se produisent à l'époque de la puberté. « A partir de la troisième année, dit-il, la croissance se ralentit jusqu'à l'époque de la puberté, alors elle reprend un nouvel élan, et il n'est pas rare de voir l'individu grandir de cinq à six pouces dans l'espace de dix à douze mois; alors aussi le squelette éprouve une modification analogue à celle qu'il subissait

1. Trousseau, *Clinique médicale de l'Hôtel-de-Dieu de Paris*, tome III, Rachitis, p. 487.

dans la première enfance. Lorsque, dans ces conditions, sous l'influence de causes occasionnelles qui le plus souvent nous échappent, l'ostéomalacie survient, elle présente les plus grandes analogies avec le rachitis des enfants; je dis analogies, mais non pas similitude. »

Au contraire, Tripier, dans l'article Rachitisme du *Dict. encyclop.*, admet, à côté du rachitisme intra-utérin et du rachitisme de l'enfance, le rachitisme de l'adolescence ou tardif. L'ostéomalacie, dit-il, ne saurait être mise en cause, tant que le sujet n'a pas dépassé l'âge de soudure des épiphyses.

Sir W. Jenner, dans ses leçons classiques sur le rachitisme, parle d'un enfant chez lequel les symptômes du rachitisme ne se sont montrés qu'après l'âge de trois ans, il cite également le cas d'une fillette devenue rachitique à l'âge de neuf ans.

Drewitt a montré, à une réunion de la *Pathological. Society*, en 1880, un garçon, âgé de dix ans, chez lequel la maladie était des plus évidentes; la commission chargée d'étudier le cas arriva aux mêmes conclusions que l'auteur, et, à la mort de l'enfant, deux ans plus tard, on trouva dans les os les signes habituels du rachitisme. Clutton[1] rapporte le cas d'une jeune fille de douze ans, présentant depuis douze ou dix-huit mois des signes de rachitisme, alors que toute difformité faisait défaut chez elle précédemment. Sa dentition avait été en retard, et elle n'avait marché qu'à trois ans et demi. Les principaux symptômes du rachitisme étaient, chez elle, l'augmentation de volume des épiphyses, l'incurvation énorme des jambes et l'exagération de courbure de la clavicule. Le même auteur rapporte un cas de Pitts relatif à une jeune fille de quatorze ans, qui, quatre années auparavant, avait été traitée pour un pied plat; à ce moment, elle ne présentait aucune déformation attribuable au rachitisme. C'est à douze ans que la maladie fit graduellement son apparition; il n'y avait pas eu chez elle de rachitisme de la première enfance, elle avait marché à douze mois. Les signes principaux du rachitisme qu'elle présentait étaient l'exagération de volume des épiphyses, l'énorme incurvation des jambes, à droite un genu valgum, à gauche un genu varum, une nutrition misérable, un arrêt de croissance, et l'absence de développement sexuel.

Ransford[2] signale le cas d'une jeune fille de quatorze ans

1. Saint Thomas's Hospital Report, 1884, vol. XIV.
2. *British Med. Journal*, 1887, vol. I, p. 1 à 13.

présentant une augmentation de volume des épiphyses et un genu valgum. Duplay[1] a rapporté le fait d'une jeune fille de dix-sept ans, qui offrait une incurvation rachitique des os de l'avant-bras des deux côtés. Barlow et Bury[2] citent deux cas relatifs à des jeunes filles de onze ans, et dans lesquels le diagnostic de rachitisme a été vérifié à l'autopsie. Dans l'un de ces cas, tout au moins, il y avait eu certainement une attaque de rachitisme pendant la première enfance.

Le Dr Edmond Cautley rapporte également l'histoire d'une fillette de onze ans, rachitique depuis l'âge de quatre ans, et qui présentait encore, au moment où elle fut examinée par lui, des nouures des extrémités osseuses, des incurvations des tibias, un ventre volumineux[3]. Il donne ce fait comme un exemple de recrudescence du rachitisme de la première enfance, à l'époque de la puberté.

Au nombre des auteurs qui ont défendu la notion du rachitisme tardif, il convient de ranger Mac Ewen. Il en donne l'exemple suivant : « Un jeune garçon, autrefois fort et bien portant, qui suivait la carrière de commis, prit la fièvre scarlatine à l'âge de quinze ans, l'attaque fut sévère et suivie d'une bronchite, le jeune garçon fut très affaibli par ces deux maladies, mais il guérit peu à peu. Un mois après avoir repris son travail, il commença à éprouver des douleurs dans les membres, spécialement au dessus des genoux. D'actif qu'il était, ce garçon devint nonchalant, languissant, et enclin à rester au lit au lieu de faire de l'exercice. Il perdit l'appétit, et présenta un relâchement des intestins avec selles fétides, et souvent des sueurs profuses autour de la tête et du cou, surtout pendant la nuit. Il abandonna son travail, environ une quinzaine de jours après l'apparition de ces symptômes. Les douleurs des membres étaient particulièrement vives quand il essayait de marcher, ou même quand il s'appuyait sur les bras; de sorte qu'il n'était à l'aise qu'en gardant un repos complet dans la position horizontale. Ces symptômes s'amendèrent notablement dans l'espace d'un mois; mais il resta très faible, et dans le second mois qui suivit le début de cette maladie, ses membres inférieurs commencèrent à se courber en dehors. Les extrémités des os de l'avant-bras étaient gonflées et douloureuses au toucher, comme aussi les extrémités inférieures des fémurs. Ses

1. *Gazette des hôpitaux*, 1891, p. 1337.
2. *Keating's Cyclopædia of Diseases of Children*, vol. II, 225.
3. Cautley, Recrudescent or late Rickets, *Brit. med. Journ.*, 4 janv., 1896.

muscles étaient flasques; il avait cet aspect épuisé et cette couleur terreuse de la peau qui caractérisent le rachitisme dans sa forme grave. Dans l'espace de six mois après le début de l'attaque, il eut des genu varum très développés, ayant été forcé de prendre, trois mois auparavant, un emploi qui l'obligeait à beaucoup marcher. »

« A ce cas, dit Mac Ewen, je puis en ajouter deux autres... L'un d'eux commença à douze ans, l'autre à dix-huit ans; tous les deux se terminèrent par un genou en dedans, après avoir présenté une série de symptômes appartenant seulement au rachitisme [1]. »

Pour moi, dès le jour où j'ai commencé à m'occuper d'une manière spéciale de la chirurgie orthopédique, j'ai été frappé de l'analogie complète, sinon de l'identité absolue entre les déformations auxquelles donne naissance le rachitisme de la première enfance et celles de l'adolescence. Dès lors j'ai admis l'identité de nature entre ces deux espèces de difformités; qu'elles se montrent pendant la première enfance ou seulement au moment de l'adolescence, elles reconnaissent suivant moi une cause unique, le rachitisme. J'ai développé pour la première fois cette idée à propos de la scoliose essentielle des adolescents, dans la communication que j'ai faite sur ce sujet en 1890, au congrès international de Berlin. « Pour nous, disais-je à ce moment, l'altération du tissu osseux dans la scoliose est analogue à celle qui existe au niveau de l'extrémité inférieure du fémur dans le genu valgum. On sait que Mac Ewen a invoqué, pour expliquer le genu valgum qui se montre dans la seconde enfance et dans l'adolescence, un rachitisme tardif qui ne diffère de celui de la première enfance que par l'époque de son apparition. Les recherches anatomo-pathologiques de Mickulicz sont venues confirmer cette opinion, en démontrant que les lésions osseuses existant au niveau de l'extrémité inférieure du fémur dans le genu valgum étaient identiques à celles du rachitisme. »

Et plus loin, j'ajoutais, pour bien préciser ma pensée : « En résumé, pour nous, la cause initiale, celle qui prime toutes les autres dans la scoliose essentielle des adolescents, c'est le trouble de nutrition des vertèbres pendant la période du développement; c'est en un mot le rachitisme vertébral de l'adolescence, plus ou moins analogue, sinon identique, à celui de la première enfance [2]. »

1. Mac Ewen, *Ostéotomie, traduct. de Demons*, Paris, 1882, p. 2 et 3.
2. Kirmisson, Pathogénie et traitement de la scoliose essentielle des adolescents, *Revue d'Orthopédie*, 1890.

Cette opinion que je défendais alors, je n'ai cessé depuis lors de la professer, et tous les faits que j'ai pu observer m'ont conduit à admettre l'existence du rachitisme tardif ou de l'adolescence, tout à fait analogue, sinon identique dans ses manifestations, au rachitisme de la première enfance. J'en rapporterai ici quelques exemples qui ne sauraient laisser place au doute.

Voici, par exemple, une observation que nous avons publiée en commun avec notre collègue et ami le Dr Schwartz[1]. Elle a trait à un jeune homme de seize ans, présentant à la fois une cypho-scoliose et un genu valgum. Tout d'abord on aurait pu croire qu'on se trouvait là en présence d'une scoliose secondaire d'origine statique, liée à l'inclinaison vicieuse du bassin, elle-même sous la dépendance de ce fort degré de genu valgum. Mais, en interrogeant ce jeune homme, on apprend immédiatement que sa scoliose a débuté à l'âge de sept ans, tandis que son genu valgum remonte seulement à l'âge de quatorze ans et demi environ, époque à laquelle il a commencé à se livrer à de durs travaux. C'est donc en réalité la scoliose qui a été la première en date; il n'y a pas relation de cause à effet entre les deux difformités, mais seulement succession. Chez ce jeune homme, la scoliose de la première enfance et le genu valgum de l'adolescence sont dus à une seule et même cause, le rachitisme.

Dans un grand nombre de cas, la marche a été inverse, ce sont les déformations rachitiques des membres inférieurs qui se sont montrées les premières, et la scoliose a fait son apparition plus tard, au moment de l'adolescence. Ce qui fait que souvent on n'admet pas l'existence du rachitisme antérieur chez les malades scoliotiques, c'est qu'au moment où nous les examinons, toute trace de déformation des membres inférieurs a disparu par suite du redressement spontané. Aujourd'hui même j'examinais une fillette de onze ans et demi, présentant une volumineuse scoliose dorsale supérieure à convexité droite avec asymétrie très marquée des deux épaules. La mère de cette enfant a constaté il y a un an le début de cette difformité qui n'a cessé depuis lors de faire des progrès rapides. A première vue, les membres inférieurs de cette jeune fille sont parfaitement droits; mais nous apprenons qu'il y a six ans, à l'âge de cinq ans, par conséquent, elle a subi un double

1. Kirmisson et Schwartz, Cypho-scoliose de la première enfance coïncidant avec un genu valgum de l'adolescence chez un jeune homme de seize ans, *Revue d'Orthopédie*, 1894.

redressement à l'Hôpital Trousseau, et, en effet, nous apercevons à la partie inférieure des cuisses deux cicatrices qui sont la trace évidente de deux ostéotomies supracondyliennes de Mac Ewen.

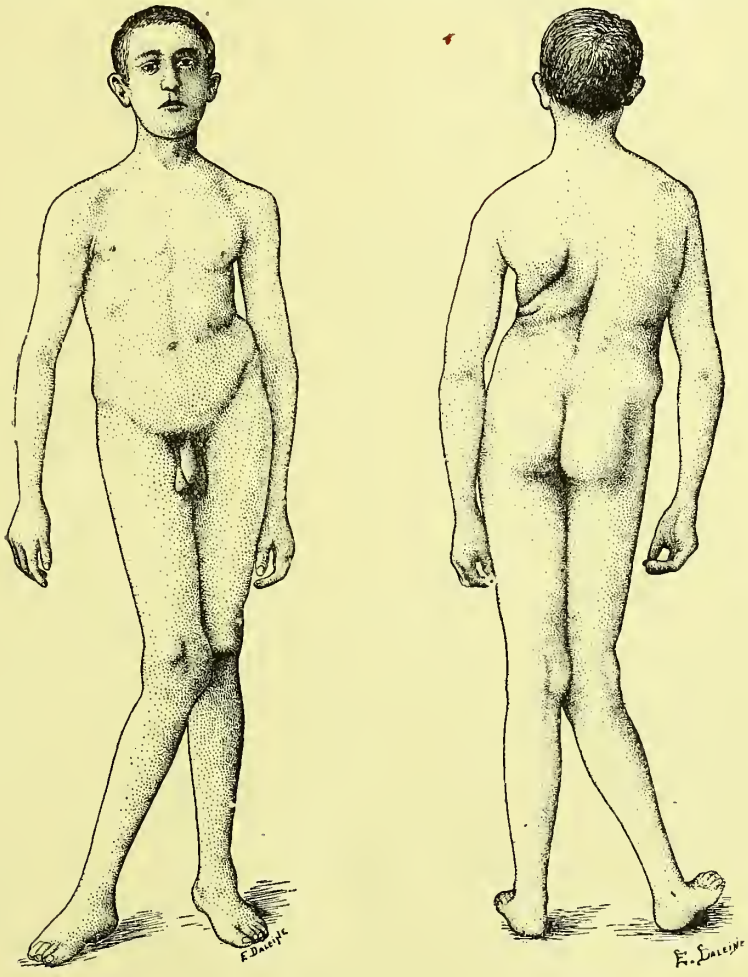

Fig. 156. Fig. 157.

Jeune homme de 16 ans présentant à la fois une scoliose et un genu valgum; mais chez lui, il n'y a pas relation de cause à effet entre le genu valgum et la scoliose. En effet, la scoliose remonte à l'âge de 7 ans, tandis que le genu valgum date seulement de l'âge de 14 ans.

Il y a quelques années, j'ai pu recueillir dans mon cabinet un exemple très intéressant de rachitisme tardif. Il s'agit d'une jeune fille de quinze ans bien portante, présentant des déformations multiples du squelette. Elle a eu, il y a quatre ans, à l'âge de onze ans, par conséquent, à la suite d'une contusion, une douleur

persistante en arrière du grand trochanter gauche, qui s'est prolongée pendant deux ans. A l'âge de treize ans, cette jeune fille m'a été présentée une première fois, et j'ai constaté chez elle une douleur fixe et un empâtement fongueux, en arrière du grand trochanter, qui m'ont fait porter le diagnostic d'inflammation de la bourse séreuse rétro-trochantérienne. Le tout a disparu sans suppuration. Déjà, quand j'ai examiné pour la première fois cette jeune fille à l'âge de treize ans, elle présentait un commencement de scoliose.

Je la revois une seconde fois à quinze ans, et je constate chez elle une scoliose à double courbure avec convexité dorsale droite, lombaire gauche. Il existe une voussure manifeste de l'angle postérieur des côtes droites et de la région lombaire gauche. Le bassin est oblique, l'épine iliaque antérieure et supérieure droite plus basse que la gauche. En rapport avec cette obliquité du bassin, il existe une incurvation des tibias à convexité externe beaucoup plus prononcée à droite qu'à gauche; de là, raccourcissement du membre droit d'un centimètre; il y a un double pied plat valgus manifeste.

Ce qu'il y a de particulièrement intéressant dans ce cas, c'est qu'il n'y a jamais eu chez cette jeune fille de rachitisme de la première enfance. Les déformations multiples du squelette sont survenues seulement depuis le traumatisme de la région trochantérienne gauche, c'est-à-dire depuis l'âge de onze ans. La mère, qui a toujours eu sa fille auprès d'elle, est affirmative sur ce point. Les déformations du squelette sont survenues en dehors de toute maladie générale, avec un état de santé en apparence des plus satisfaisants. Une sœur de la malade a été soignée par moi pour une cypho-scoliose d'origine congénitale. Il n'y a pas d'autres antécédents héréditaires; le père et la mère, que je connais, sont tous les deux vivants et bien conformés; il y a quatre autres frères et sœurs bien portants et bien conformés également.

Voilà donc un exemple très net de rachitisme tardif. Dernièrement, j'ai pu en recueillir un autre fort intéressant également dans mon service de l'hôpital Trousseau. Il est relatif à une jeune fille de quatorze ans présentant un genu valgum droit associé à un certain degré de genu varum gauche. Cette enfant, bien portante jusqu'à l'âge de cinq ans, a présenté de cinq à huit ans des troubles gastro-intestinaux très accentués, et c'est à partir de huit ans qu'ont commencé à se montrer les déviations des membres infé-

rieurs dont elle est atteinte; au dire de la mère, le genu valgum a d'abord été double, mais le côté gauche s'est redressé spontanément, aujourd'hui il existe à droite un genu valgum très prononcé. A peu de distance au-dessus de l'interligne articulaire on sent un bourrelet très marqué répondant au cartilage épiphysaire. Un bourrelet semblable existe à l'extrémité supérieure du tibia, surtout marqué au côté externe; à gauche, on note un genu varum, lié à une incurvation du tibia à convexité externe; comme à droite, il existe des bourrelets épiphysaires au niveau du fémur et du tibia. La jeune fille étant debout, on constate un abaissement du bassin du côté droit; il existe une voussure légère des côtes supérieures droites et des côtes inférieures gauches, en un mot, il y a une scoliose légère. La malade porte en outre des nouures très volumineuses de l'extrémité inférieure des os de la jambe et de l'avant-bras, absolument identiques aux nouures qui font partie du tableau symptomatique du rachitisme de la première enfance.

Voilà donc un cas très net de rachitisme tardif, puisque, jusqu'à l'âge de cinq ans, l'enfant n'a présenté aucune difformité. Celles-ci sont survenues de cinq à huit ans, et sous la même influence que les déformations consécutives au rachitisme de la première enfance, c'est-à-dire comme suite de troubles gastro-intestinaux graves et longtemps prolongés.

Ce qui fait que beaucoup d'auteurs se refusent à admettre le rachitisme tardif ou de l'adolescence, ce sont les différences symptomatiques qui existent entre cette dernière forme et le rachitisme de la première enfance. Dans ce dernier, en effet, les lésions du squelette sont habituellement multiples et diffuses; c'est ainsi qu'à côté des incurvations des tibias, nous notons le plus souvent : le chapelet costal, l'enfoncement des régions hypochondriaques, les nouures des extrémités osseuses, le volume exagéré du crâne, etc. Au contraire, les lésions qui constituent le rachitisme tardif ou de l'adolescence sont le plus souvent isolées; la malade porte uniquement une scoliose, un genu valgum. Mais il est à cette règle de nombreuses exceptions, et, comme nous l'avons dit, il n'est pas rare de rencontrer, dans le rachitisme tardif de l'adolescence, des lésions multiples, par exemple, une scoliose associée à un certain degré de genu valgum, à un pied plat, à de l'incurvation des tibias, à des déformations du sternum, etc. Il y a donc lieu d'établir à cet égard une division entre les différents cas de rachi-

tisme tardif. Les uns répondent à la forme généralisée tout à fait comparable à ce qu'on observe dans le rachitisme de la première enfance; les autres sont constitués par une détermination locale isolée.

Il est encore, au point de vue de l'évolution, une distinction importante à établir. Chez certains malades, en effet, le rachitisme de l'adolescence fait suite à celui de la première enfance; c'est, en somme, un rachitisme tardif, parce qu'il est prolongé. Chez d'autres malades, au contraire, les lésions du rachitisme se montrent au moment de l'adolescence, sans avoir été précédées du rachitisme de la première enfance.

Quelle que soit d'ailleurs la forme symptomatique de la maladie, quelle qu'ait été son évolution, précoce ou tardive, quelle que soit sa pathogénie, le grand fait qui la caractérise au point de vue chirurgical, c'est la perte de résistance, c'est le défaut de solidité du tissu osseux. L'os ramolli offre une résistance insuffisante aux actions mécaniques qui s'exercent sur lui, il se laisse infléchir, et ainsi sont constituées les difformités dont l'étude s'impose à l'attention du chirurgien.

Mais il ne nous suffit pas d'indiquer ainsi d'une façon sommaire le mécanisme de la production des difformités; nous devons nous efforcer d'élucider d'une façon plus précise leur pathogénie, question singulièrement ardue, qui a suscité, et qui suscite encore à l'heure actuelle les controverses les plus vives.

Cherchons tout d'abord à préciser le mode de résistance du tissu osseux à l'état normal.

La structure du tissu osseux n'est pas quelconque, indifférente; elle répond à un type constant pour chaque os ou pour chaque portion d'os déterminée. Et ce type anatomique, c'est-à-dire la direction des travées osseuses, est tout à fait conforme à ce qu'exigent les lois de la résistance des matériaux. Il n'y a pas très longtemps que la démonstration de ces faits a été fournie d'une manière rigoureuse; cependant depuis longtemps déjà certains auteurs avaient fixé leur attention sur la disposition spéciale des travées osseuses. C'est, il faut bien le dire, le col du fémur qui, dans l'immense majorité des cas, a été le point de départ des observations. Déjà Bourgery, Wiard, Wyman, Engel, s'étaient occupés de la question et avaient fourni des figures qui démontrent d'une manière plus ou moins exacte la véritable constitution du tissu spongieux. On trouvera cet historique et les figures qui s'y rapportent dans le bel

ouvrage de Julius Wolff sur la loi de transformation des os [1]; je n'y insiste pas plus longtemps. Mais, c'est au professeur d'anatomie Hermann von Meyer (de Zurich) qu'appartient surtout le mérite d'avoir appelé l'attention sur cette question de la disposition anatomique du tissu osseux. En 1867, Meyer soumit ses préparations à l'examen de la Société des naturalistes de Zurich. Culmann, l'éminent professeur de l'école Polytechnique de Zurich, qui assistait à cette séance, fut immédiatement frappé de l'identité de disposition des trabécules osseuses du tissu spongieux et des lignes qui représentent les trajectoires de pression et de tension dans la statique graphique. Culmann constata, en particulier, l'analogie frappante entre la disposition des fibres osseuses du fémur et les trajectoires de tension dans une grue courbe du système Fairbairn. Il se proposa dès lors de dessiner les trajectoires de tension pour l'extrémité supérieure du fémur; mais, pour cela, il fit différentes hypothèses et simplifications. Tout d'abord il négligea les saillies du grand et du petit trochanter, et modifia un peu la forme de l'extrémité supérieure du fémur en la ramenant à celle de la grue courbe dont nous avons parlé plus haut. Il considéra l'os, non comme un tube, mais comme un cylindre plein et homogène, et supposa le poids du corps évalué à 30 kilogr. pour chaque articula-

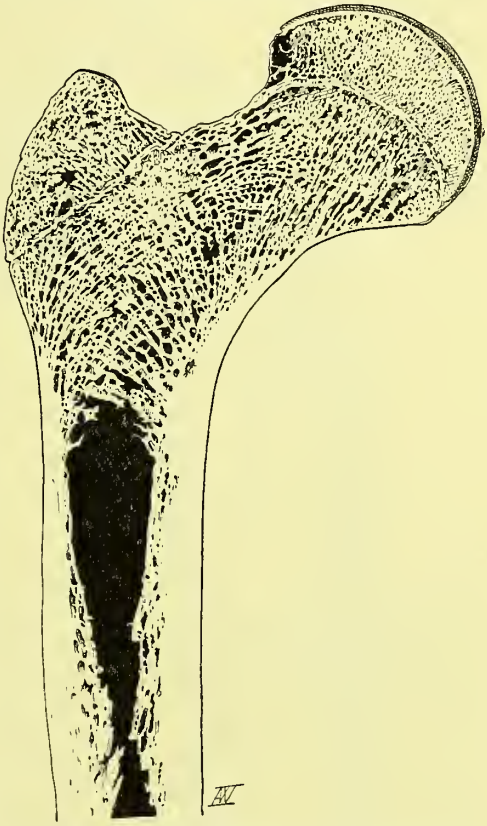

Fig. 158. — Figure représentant la photographie d'une coupe transversale de l'extrémité supérieure du fémur chez un garçon de 15 ans. (J. Wolff.)

1. Julius Wolff, *Das Gesetz der Transformation der Knochen*, Berlin, 1892.

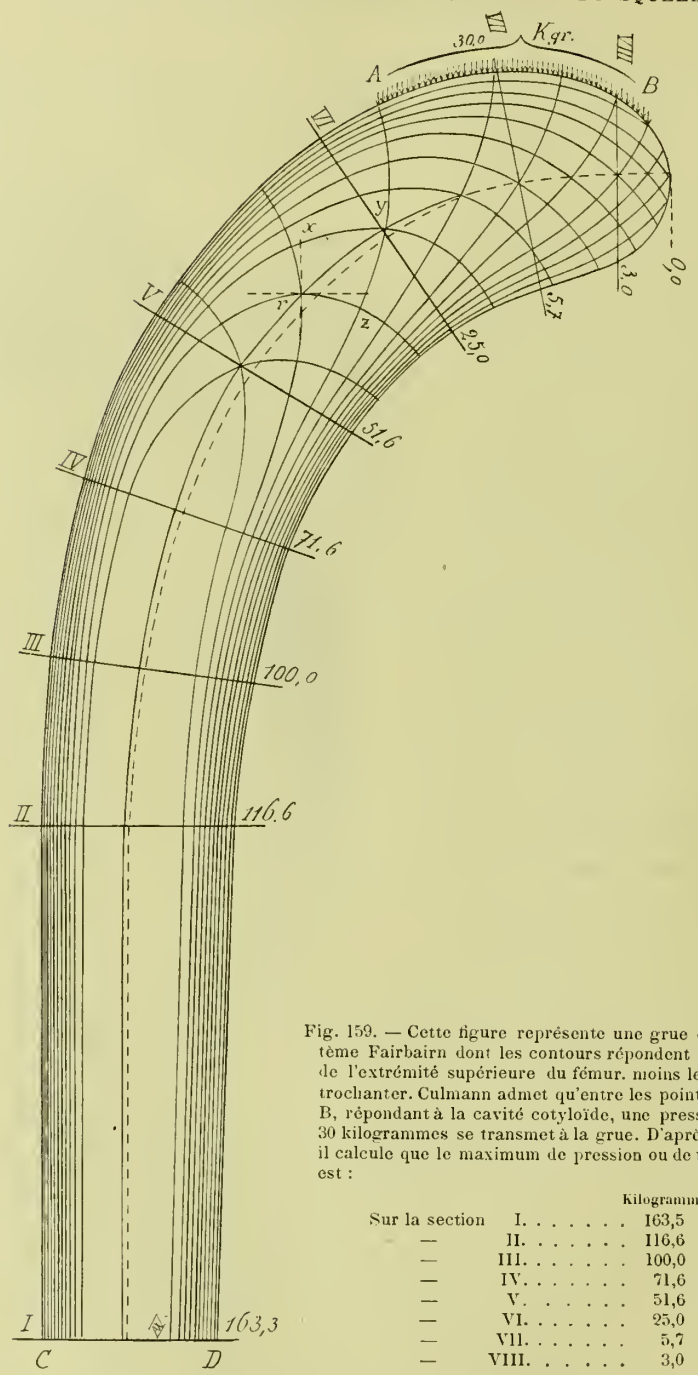

Fig. 159. — Cette figure représente une grue du système Fairbairn dont les contours répondent à ceux de l'extrémité supérieure du fémur, moins le grand trochanter. Culmann admet qu'entre les points A et B, répondant à la cavité cotyloïde, une pression de 30 kilogrammes se transmet à la grue. D'après cela, il calcule que le maximum de pression ou de tension est :

		Kilogrammes.
Sur la section	I.	163,5
—	II.	116,6
—	III.	100,0
—	IV.	71,6
—	V.	51,6
—	VI.	25,0
—	VII.	5,7
—	VIII.	3,0

Les lignes représentant les trajectoires de pression et de tension ont la plus grande analogie avec les fibres du tissu spongieux de l'extrémité supérieure du fémur.

tion coxo-fémorale, réparti uniformément entre les points A et B (fig. 159), et construisit les trajectoires de tension pour cette figure. Il constata que leur direction répond d'une manière frappante à celle des fibres osseuses. Ces trajectoires de tension s'obtiennent en déterminant pour des points très rapprochés d'un corps les lignes suivant lesquelles la tension ou la pression s'exercent normalement au point considéré; réunissant ensuite par une ligne courbe ces points très rapprochés les uns des autres, on obtient ainsi les trajectoires de pression, et les trajectoires de traction. Ces deux lignes courbes ou trajectoires représentent la direction suivant laquelle s'exercent la pression et la traction maxima; de sorte que les fibres osseuses placées sur la direction de ces lignes n'ont aucune tendance à glisser les unes sur les autres; il en résulte, comme le fait remarquer Hoffa, une solidité aussi grande que possible avec une économie aussi considérable que possible de matériaux.

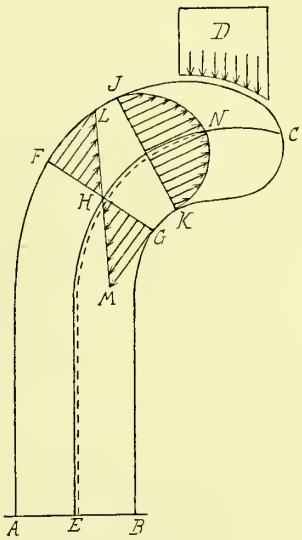

Fig. 160. — Si l'on suppose un poids D appliqué au levier figuré par ce dessin, on voit que ce poids tend à presser les unes contre les autres toutes les molécules comprises entre B et C, tandis qu'il tend à dissocier toutes les molécules comprises entre A et C; entre les deux, se trouve une ligne neutre EC, où ne s'exerce ni pression, ni tension.

Si l'on revient au schéma de Culmann, on voit qu'un poids appuyé en D tend à presser les unes contre les autres toutes les molécules appartenant à la poutre courbe ou grue du système Fairbairn représentée en ABC, ou du moins toutes celles qui sont situées dans la concavité de la courbe, dans la moitié EBC : au contraire, toutes les molécules situées du côté convexe AEC tendent à s'écarter les unes des autres; sur elles s'exerce la force de traction. Plus on s'approche de la ligne médiane EC, plus les forces de pression et de traction diminuent; elles arrivent même à être tout à fait nulles au niveau de la ligne médiane EC, qui constitue une véritable ligne neutre. Au niveau de cette ligne, il n'y a donc pas tendance au glissement des molécules les unes sur les autres; la résistance à vaincre étant nulle, il n'est pas besoin de matériaux abondants. Aussi voyons-nous dans le col fémoral au niveau de cette ligne médiane, les fibres osseuses

très raréfiées, tandis que, du côté concave et du côté de la convexité du col, elles forment deux faisceaux destinés à supporter l'effort de pression et celui de tension. Entre ces deux faisceaux se trouvent des fibres arciformes destinées à les relier entre eux.

On a reproché à la théorie de Wolff ce fait que la distribution des fibres osseuses suivant les trajectoires de pression et de tension ne se retrouve nulle part ailleurs que dans le col fémoral. Cette objection ne me semble pas avoir de portée. Il est bien évident, en effet, que l'extrémité supérieure du fémur présente une disposition spéciale qui ne se retrouve nulle part ailleurs. Rien d'étonnant dès lors qu'elle possède une structure particulière en rapport avec sa conformation extérieure. Mais ce qu'il y a d'important à noter, c'est que partout la direction des trabécules osseuses est disposée de la façon la plus favorable à la résistance. J. Wolff a montré que partout les trabécules osseuses s'entrecroisent à angle droit et viennent tomber perpendiculairement sur les surfaces de terminaison de l'os.

Dans ces dernières années, ces recherches sur l'architecture du tissu osseux ont été poursuivies avec patience par le regretté professeur Albert (de Vienne) [1]. Elles sont intéressantes en particulier, en ce qui concerne le calcanéum et l'astragale. Sur le calcanéum, les fibres osseuses venant tomber perpendiculairement sur la face extérieure de l'os, se poursuivent dans son épaisseur. Elles convergent toutes vers le ligament calcanéo-astragalien. Elles semblent se continuer à travers ce ligament jusque dans l'épaisseur de l'astragale, et là, former deux faisceaux, dont l'un se dirige vers le scaphoïde; l'autre, vers l'articulation tibio-tarsienne. Aujourd'hui, nous possédons, en dehors du procédé de Wolff, qui consiste à découper les os en tranches très minces, un moyen d'étude intéressant dans la radiographie, qui nous permet de suivre la direction des travées osseuses; nous en donnons comme exemple la très belle épreuve radiographique ci-jointe que nous devons à l'obligeance du Dr Allaire (de Nantes).

Les études de Julius Wolff sur l'architecture du tissu osseux ont servi à cet auteur de point de départ pour modifier complètement les idées qui avaient cours sur la pathogénie des difformités. Depuis Hueter et Volkmann, on a coutume d'attribuer la production des difformités à la répartition inégale de la pression

1. Albert, *Wiener Medic. Presse*, 1900, n° 1, et *Wiener Klin. Rundschau*, 11 mars 1900, n° 10.

au niveau des extrémités articulaires. Si le malade prend habituellement une attitude vicieuse, il en résulte qu'une partie de la surface articulaire est soumise à une pression exagérée, tandis que l'autre portion est au contraire exempte de la pression qu'elle supporte à l'état normal. De là, le nom de théorie de la surcharge articulaire, et l'expression de *Belastungsdeformitäten* employée par les auteurs allemands pour caractériser la variété de défor-

Fig. 161. — Épreuve radiographique sur laquelle on voit la direction des travées osseuses dans l'intérieur du calcanéum.

mations que nous avons en vue à ce moment. Supposons, par exemple, qu'il s'agisse de la production du *genu valgum*. La cause en serait dans l'habitude que prennent les jeunes gens obligés de faire de longues stations debout, de placer leur membre dans l'abduction combinée à la rotation complète en dehors. Il en résulte que les muscles et les ligaments de la partie interne du genou sont tiraillés. La pression communiquée aux plateaux du tibia par l'intermédiaire de l'extrémité inférieure du fémur cesse de se répartir également sur toute l'étendue des surfaces articulaires; la pression est diminuée au niveau du condyle interne du fémur et de la tubérosité interne du tibia. Elle est, au contraire, augmentée au niveau de la tubérosité externe du tibia et du con-

dyle externe du fémur; de ce côté, il y a surcharge. De là résulte la production de la difformité. En effet, d'après la théorie de la surcharge (Belastungstheorie) il y a arrêt d'accroissement de l'os dans les points qui sont soumis à une pression exagérée, tandis qu'au contraire, dans les points qui ne subissent plus la pression normale, il y a continuation, ou même exagération de l'accroissement de l'os en longueur. De là, la production de la difformité, qui, dans le cas du genu valgum, par exemple, consiste dans un affaissement du condyle externe du fémur avec saillie exagérée du condyle interne, et déjettement de la jambe en dehors. De même, dans la scoliose, l'inclinaison du tronc vers la droite, par exemple, détermine une surcharge de la moitié droite du rachis; d'où l'affaissement de la moitié droite des corps vertébraux, tandis que la moitié gauche possède sa hauteur normale. On trouve cette théorie de la surcharge exposée par Volkmann dans l'*Encyclopédie* de Pitha et Billroth[1].

Julius Wolff, avons-nous dit, est parti de la constitution normale du tissu spongieux, et des considérations mathématiques qui s'y rattachent, pour combattre cette théorie de la surcharge articulaire et y substituer ce qu'il appelle la loi de la transformation du tissu osseux (Transformationsgesetz). Par le procédé qui sert à scier l'ivoire, il a fait des tranches minces du tissu osseux, qui lui ont permis d'étudier le tissu spongieux, soit à l'état normal, soit à l'état pathologique. Il a pu ainsi obtenir de très belles préparations qui, reproduites par la photographie, sont figurées dans son ouvrage[2]. Or, il a constaté sur ces coupes que la disposition des trabécules osseuses n'est pas conforme à ce qu'enseigne la théorie de la pression. D'après cette dernière théorie, il devrait y avoir arrêt de développement dans les points où la pression est exagérée et, au contraire, apport exagéré de substance osseuse dans les points où la pression est diminuée. Or, les résultats observés sont absolument inverses; par exemple, sur l'extrémité supérieure d'un tibia provenant d'un genu valgum, il trouve le tissu spongieux épaissi, condensé, au côté externe, dans le point soumis à une pression exagérée, tandis qu'à la partie interne, les trabécules osseuses sont infiniment plus minces et les aréoles plus larges. De même, dans la scoliose, on trouve, du côté de la con-

1. Voir Volkmann, Orthopædische Chirurgie, in *Handbuch der allgemeinen und speciellen Chirurgie*, zweiter Band, 2e Abtheilung, p. 683 et suivantes.
2. Julius Wolff, *Das Gesetz der Transformation der Knochen*, Berlin, 1892.

cavité, une substance osseuse beaucoup plus dense, beaucoup plus solide; vers la convexité, au contraire, les aréoles sont plus larges et les trabécules du tissu osseux plus minces. Ces résultats, proclame J. Wolff, sont absolument contraires à ce qu'enseigne la théorie de la pression. Si cette dernière était vraie, en effet, on devrait constater la raréfaction du tissu osseux dans les points où la pression est exagérée, du côté de la concavité, dans la scoliose, par exemple, et, au contraire, l'hyperostose dans les points où la pression est amoindrie; c'est absolument l'inverse que nous constatons. Les modifications de pression ne joueraient donc pas, d'après Wolff, dans la production des difformités, le rôle qu'on leur a attribué jusqu'ici. La pathogénie des difformités, d'après cet auteur, serait toute différente. De même qu'à l'état normal les os possèdent une forme extérieure et une structure intime qui sont en rapport avec les fonctions qui leur sont dévolues, de même, dans les circonstances pathologiques, lorsque les conditions de la statique du corps sont modifiées par des attitudes anormales, on voit les os modifier à la fois leur forme extérieure et leur structure pour s'adapter aux fonctions nouvelles qu'ils doivent remplir. En un mot, les difformités ne seraient autre chose que l'adaptation des os à leurs fonctions nouvelles, dans les conditions où les placent les attitudes anormales du corps. Et, chose particulièrement intéressante, à chaque modification de forme extérieure correspond une modification dans la structure intime, se faisant d'après des lois exactes, d'où l'expression de *Transformationsgesetz*.

Quelque soin que j'aie apporté à lire et à relire le travail de Wolff, j'avoue n'avoir pas saisi en quoi sa théorie avait renversé la théorie ancienne de la pression. Comme Hueter et Volkmann, il fait remonter aux attitudes vicieuses la production des difformités; c'est seulement sur le mécanisme intime de leur production qu'il est en désaccord avec ces auteurs. En ce qui me concerne, je pense que, quelle que soit la manière dont on interprète le rôle des attitudes vicieuses, elles ne sauraient jamais jouer le rôle de causes primitives; elles doivent être toujours envisagées comme des causes secondaires. La cause initiale, la cause primitive, c'est le défaut de solidité du tissu osseux; c'est ce défaut de résistance de la substance osseuse qui, pendant toute la durée de la période de croissance, doit porter selon nous le nom de rachitisme. C'est un fait des plus curieux que de voir la disposition intime des tra-

bécules osseuses correspondre si exactement à ce qu'exigent les lois des mathématiques pour leur donner leur maximum de solidité. Tant que ces trabécules osseuses ont leur résistance normale, le tissu osseux, en effet, supporte l'effort auquel il est destiné; mais la résistance du tissu osseux est-elle amoindrie, ses trabécules se laissent affaisser, les alvéoles du tissu spongieux sont comblés, et peu à peu il se produit une fusion des diverses trabécules entre elles, un véritable tissu compact, identique au tissu compact des diaphyses qui, comme le montrent tous les travaux sur la constitution du tissu osseux, doit être considéré comme un véritable tassement, un véritable feutrage des trabécules du tissu spongieux. J. Wolff lui-même cite les travaux antérieurs de Duvernoy, de Rufz, de J. Guérin, qui, tous, notent la condensation du tissu osseux surtout marquée du côté de la concavité des diaphyses, et aboutissant parfois à l'oblitération complète, ou, tout au moins, au rétrécissement énorme du canal médullaire. Tous les chirurgiens connaissent cette éburnation des os rachitiques qui rend parfois si pénible leur section dans l'ostéotomie. Il y a là un travail de cicatrisation que l'on peut comparer à la formation du cal dans les fractures. Si donc nous voulions résumer la façon dont nous comprenons le mode de développement des difformités, nous dirions que le fait initial est pour nous le défaut de résistance du squelette; de là, l'affaissement des trabécules osseuses qui comble les alvéoles du tissu spongieux, et aboutit à un travail d'hyperostose comparable à la cicatrisation du tissu osseux dans les fractures.

Du reste, Volkmann lui-même, tout en se montrant partisan de la surchage articulaire, est loin de méconnaître la part qui revient au défaut de résistance du tissu osseux. Les positions habituelles longtemps conservées, dit-il, sont un des principaux facteurs de cette répartition inégale de la charge sur les surfaces articulaires. Dans ces attitudes vicieuses, certains ligaments sont distendus; mais le fait est d'importance secondaire; ce qui prédomine, c'est la faiblesse musculaire. A côté de la faiblesse musculaire, il faut incriminer aussi la faiblesse primitive des os.

On le voit, les idées exprimées par Volkmann sont exactement celles que nous exposions en commençant, à savoir que, dans le rachitisme, il y a lieu d'envisager à la fois les lésions du tissu osseux, celles des muscles et des ligaments, qui jouent, suivant les cas, un rôle plus ou moins important.

Quant aux causes générales du rachitisme, il n'est pas douteux

que, dans la première enfance, les maladies du tube digestif ne jouent le rôle principal. Nous avons indiqué aussi la part à faire aux maladies de l'appareil respiratoire, bronchites, broncho-pneumonie, coqueluche; plus tard, au moment de l'adolescence, les maladies générales peuvent également exercer une influence fâcheuse; mais il n'est pas douteux qu'à cette époque la part principale doive être faite au surmenage. Aussi n'y a-t-il aucun rapport de fréquence entre les accidents du pied plat valgus douloureux, ceux du genu valgum, chez les jeunes gens des classes laborieuses qui entrent à ce moment en apprentissage, et chez ceux des classes riches qui ne sont soumis à aucune fatigue exagérée. Souvent même en voyant se développer rapidement des scolioses volumineuses chez des jeunes gens forts, puissamment musclés, et jusque-là indemnes de rachitisme, je me suis demandé s'il n'y avait pas une part à faire dans l'étiologie du rachitisme tardif au traumatisme. J'ai vu plus d'une fois, comme j'aurai occasion de le dire, des scolioses volumineuses se développer chez de jeunes garçons, de dix-sept à vingt ans, qui avaient subi un traumatisme ou fait de violents efforts. Nous connaissons en effet le rachitisme du cal; nous connaissons ces cas de fractures qui se sont répétées 12 et 15 fois en un même point, et qui n'ont abouti parfois qu'à des consolidations vicieuses ou incomplètes. De même aussi, l'attention a été attirée d'une manière spéciale dans ces dernières années sur ces déformations qui se produisent consécutivement à des fractures de la colonne vertébrale méconnues. Ces déformations se montrent d'une façon lente, insensible; il n'est pas douteux qu'elles reconnaissent pour cause un tassement progressif du tissu osseux. Nous connaissons de même l'usure du tissu osseux qui se produit consécutivement aux fractures du col du fémur et qui fait que, dans certains cas, la tête semble reposer directement sur le grand trochanter, après disparition du col en totalité. Il est donc possible que, dans l'avenir, on démontre d'une façon précise que le traumatisme peut devenir la cause du développement du rachitisme pendant la période de croissance.

Une autre cause que nous ne pouvons nous empêcher d'incriminer, c'est l'état du système nerveux central. On connaît bon nombre de scolioses qui sont symptomatiques de maladies primitives du système nerveux central (maladie de Friedreich, maladie de Morvan, paralysie infantile, etc). Ce n'est pas celles-ci que nous avons en vue en ce moment; mais on ne peut s'empêcher

d'être frappé de l'état de certains scoliotiques dont toute l'attitude dénote un état d'affaissement, d'hébétude cérébrale, en même temps qu'une atonie générale du système musculaire. On ne peut pas dire que, chez eux, il existe une maladie définie du système nerveux; mais, d'autre part, chez eux aussi, le système nerveux n'est pas normal. Déjà certains efforts ont été faits pour attribuer à toutes les scolioses une origine nerveuse primitive. Il y a là certainement une exagération; mais, d'autre part, il n'est pas douteux que l'état du système nerveux central mérite d'être pris en considération dans la pathogénie des difformités. On a fait remarquer également que, chez certains jeunes gens atteints de genu valgum, de pied plat valgus douloureux, il existait des troubles circulatoires habituels du côté des extrémités des membres. Chez eux, les mains et les pieds sont constamment glacés, violacés et facilement couverts de sueurs; il y a là un ensemble de symptômes qui peuvent être mis sur le compte de troubles trophiques, eux-mêmes sous la dépendance du système nerveux. Ce sont là évidemment des questions qui ne peuvent être que posées pour le moment, et à propos desquelles l'avenir nous dira quelle est la part exacte de vérité.

En résumé donc, le défaut de résistance du système osseux, voilà pour nous, pendant l'enfance et l'adolescence, la cause primitive, essentielle, des difformités. Toutes les autres causes, au nombre desquelles les attitudes vicieuses, ne sont que secondaires, accessoires. En d'autres termes, et comme j'ai l'habitude de le répéter souvent à propos de la scoliose, ce n'est pas parce qu'on se tient mal qu'on se déforme; mais bien plutôt, on se tient mal parce qu'on se déforme, parce que tout l'appareil locomoteur manque de solidité.

Quelle que soit du reste la part que l'on soit disposé à faire aux attitudes vicieuses dans la production des difformités, que l'on adopte la théorie de la surcharge, ou que l'on voie dans les difformités l'adaptation de la forme de l'os aux nouvelles conditions fonctionnelles, il est un point dans les travaux de Julius Wolff auquel on ne saurait attacher trop d'importance, c'est celui qui démontre qu'à chaque forme nouvelle correspond une adaptation nouvelle de la structure du tissu osseux. Je fais bon marché des théories, mais le fait anatomique reste, et il possède, au point de vue des indications thérapeutiques en orthopédie, la plus haute importance. Le fait peut aisément se formuler de la façon sui-

vante : à l'état normal, chaque os présente une structure spéciale, parfaitement déterminée, qui lui donne son maximum de résistance, de solidité, et le rend aussi propre que possible à l'accomplissement de ses fonctions. Vienne à se produire, sous une influence quelconque, un changement dans la forme extérieure de l'os, à ce changement de forme correspond un changement dans la texture, dans l'orientation des trabécules osseuses qui les dispose de la façon la plus favorable à l'accroissement de la résistance, en d'autres termes, qui les adapte de la façon la plus heureuse aux conditions mécaniques nouvelles dans lesquelles elles se trouvent placées. Or, ce que faisait un trouble physiologique, la thérapeutique peut prétendre également le réaliser. Nous pouvons en effet concevoir, par des exercices orthopédiques appropriés faisant prendre aux malades des attitudes déterminées, diamétralement inverses des attitudes pathologiques, la possibilité de corriger les déformations acquises ; nous pouvons également arriver au même but par l'application successive d'appareils qui maintiennent les membres dans une position inverse de leur attitude vicieuse. En effet, tant que l'os n'est pas devenu éburné, tant qu'il ne s'est pas produit une véritable hyperostose consolidant le membre dans l'attitude vicieuse qu'il a contractée, nous pouvons lui imprimer un redressement. Nous pouvons espérer qu'un travail salutaire, absolument inverse du travail pathologique, se produira, et imprimera aux trabécules osseuses une direction en rapport avec la forme extérieure nouvelle et avec le mode de fonctionnement nouveau auquel l'os est soumis. Ce sont là les principes qui font la base même de l'orthopédie.

A côté du défaut de résistance du tissu osseux qui est la cause des difformités, à côté des attitudes vicieuses qui agissent très fréquemment comme causes occasionnelles, il est encore un facteur qu'il importe de ne pas négliger, c'est l'influence de la pesanteur. Son rôle se manifeste d'une façon évidente par la disproportion énorme qui existe, sous le rapport de la fréquence des difformités rachitiques, entre le membre inférieur et le membre supérieur. Si la fréquence des difformités rachitiques des membres inférieurs est un fait banal; au contraire, ces mêmes difformités constituent, au niveau des membres supérieurs, une rare exception. C'est qu'aux membres inférieurs entre en jeu un nouveau facteur, la pesanteur dont l'influence ne se fait que très rarement sentir au niveau des membres supérieurs. Il existe même une différence

notable, sous le rapport du degré des déformations, entre les deux membres inférieurs. Toutes les déformations, genu valgum, incurvations rachitiques des tibias, pied plat valgus, sont habituellement plus marquées à gauche qu'à droite. La cause en est dans ce fait que nous rejetons habituellement le poids du corps vers la gauche, dans la position dite du hancher où nous nous appuyons sur le membre inférieur gauche, tandis que nous surélevons le talon et la plante du pied du côté droit, et, par là même, la moitié droite du bassin. On peut donc dire, d'une manière générale, que, si nous sommes droitiers du membre supérieur, nous sommes le plus souvent gauchers du membre inférieur. De là l'importance plus grande des déformations du membre inférieur gauche; de là, la prépondérance de la scoliose lombaire primitive à convexité gauche. C'est un point qui ressortira, du reste, des détails dans lesquels nous allons entrer à propos de chacune des difformités.

CHAPITRE II

SCOLIOSE

La colonne vertébrale, presque rectiligne à la naissance, prend peu à peu, sous l'influence de la station et de la marche, et surtout sous l'influence des muscles qui s'y attachent, une forme particulière. Quand on l'examine chez l'adulte, on voit qu'elle se compose d'une série de courbes superposées les unes aux autres et dirigées en sens inverse. A la région cervicale, il existe une courbe légère à convexité tournée en avant; à la région dorsale, on remarque une seconde courbure dont la convexité est dirigée au contraire vers la partie postérieure; à la région lombaire, troisième courbe à convexité antérieure; enfin, à la région sacrée, quatrième courbure à convexité tournée en arrière. Il existe évidemment dans ces courbures de très grandes variétés individuelles, et même des variétés qui peuvent être considérées comme des caractères de races.

Lorqu'elles s'écartent beaucoup de la normale, les courbures deviennent pathologiques. Elles empruntent ce caractère, soit à leur exagération, soit à leur redressement. Lorsque la courbure lombaire à concavité postérieure est exagérée, on dit qu'il y a lordose ; de même aussi, l'exagération de la concavité de la courbure cervicale détermine la lordose cervicale, si fréquente dans le rachitisme des jeunes enfants. L'exagération des courbures normales à convexité postérieure est dénommée cyphose. Elle se rencontre fréquemment à la région dorsale. Inversement, il peut y avoir redressement des courbures normales; ainsi, la convexité dorsale peut se redresser et même faire place à une courbure à concavité postérieure, auquel cas l'on dit qu'il y a une lordose dorsale; de même, dans la cyphose totale, on voit se former à la région lom-

baire une courbe à convexité postérieure, c'est-à-dire en sens inverse de la convexité normale.

Mais à côté des modifications dans les courbures normales du rachis, à direction antéro-postérieure, il peut se produire des courbures latérales, dont on ne trouve pas de traces à l'état normal sur la colonne vertébrale; ces courbures latérales portent le nom de *scolioses*.

Les exagérations de courbure dans le sens antéro-postérieur, lordose, cyphose, se retrouvent chez les quadrupèdes; elles ne sont pas rares, par exemple, chez les chevaux et les diverses bêtes de somme; la scoliose, au contraire, est une déformation propre à l'attitude bipède; c'est essentiellement une maladie provoquée par la marche et par la station verticale.

Il en est de la scoliose comme des autres déformations, le pied bot et le genu valgum. Tantôt elle se montre primitivement, en dehors de toute autre affection; tantôt elle est secondaire ou consécutive à diverses maladies. Nous laisserons de côté dans notre description les diverses variétés de scolioses symptomatiques, et nous ne nous occuperons ici que des scolioses primitives ou essentielles.

Étiologie et pathogénie. — La scoliose, avons-nous dit, est essentiellement une maladie liée à l'attitude verticale et à la station bipède. Rien d'étonnant dès lors qu'elle soit tout à fait exceptionnelle dans le jeune âge. Cependant on peut la rencontrer dès les premiers mois qui suivent la naissance. Sur un total de 1029 scolioses que comprend notre statistique de la policlinique des Enfants-Assistés pour les huit années qui vont de 1890 à 1898, il en est onze qui concernaient des enfants âgés de moins d'un an; nous en avons rencontré chez des enfants de six et de trois mois. Il est même des cas de scoliose congénitale. Nous-même, nous en avons publié un exemple relatif à un fœtus monstrueux, qui, en même temps qu'une exomphale, une absence d'anus et des organes génitaux externes, des pieds bots, présentait une myélocystocèle de la région sacrée. Dans ce cas particulier, la colonne vertébrale, dans son ensemble, offre une courbure cyphotique à laquelle est liée une courbure latérale à convexité droite. La flèche de la scoliose, maxima au niveau de la septième vertèbre dorsale, mesure 8 millimètres. Vu par sa face antérieure, le rachis présente une courbure scoliotique correspondant à la scoliose postérieure, mais plus accentuée par suite de la rotation des corps vertébraux; tandis que

la flèche mesurait en arrière 8 millimètres, elle mesure en avant 13 millimètres. Cette scoliose est en rapport avec l'absence d'un certain nombre de corps vertébraux. Il existe 7 vertèbres cervicales. Quant aux vertèbres dorsales, il est bien difficile d'en faire une numération exacte. Au-dessous de la cinquième, il y a, en effet, plusieurs vertèbres fusionnées par affaissement de la partie antérieure de leurs corps. On ne trouve en somme que 10 vertèbres dorsales, 4 lombaires et 4 pièces sacrées, soudées entre elles et s'articulant avec les os iliaques [1]. Il a été publié un certain nombre d'exemples de scolioses congénitales. Nous-même nous en avons rencontré auxquelles nous avons cru pouvoir donner cette qualification. Toutefois, toutes ces observations présentent ce défaut commun que la scoliose n'a pas été constatée au moment même de la naissance: c'est seulement d'après le très jeune âge des enfants (six mois et au-dessous), et d'après le dire des parents, qu'on a considéré ces scolioses comme congénitales. C'est là l'objection qu'on peut adresser aux deux faits de Busch et d'Adams et à ceux qui nous sont propres. Habituellement, comme dans le cas que nous venons de rappeler, et dont nous avons publié la description avec notre interne M. Ardouin, la scoliose congénitale est liée à des malformations osseuses du côté du rachis. Hoffa [2] dit posséder une pièce dans laquelle il y a fusion osseuse de deux vertèbres; dans une autre observation publiée par Horn, il y avait une vertèbre surnuméraire.

La question de la scoliose congénitale m'a préoccupé à un autre point de vue. Frappé de voir la scoliose essentielle des jeunes enfants et des adolescents coïncider souvent avec un notable degré d'asymétrie faciale, je me suis demandé si la scoliose ne reconnaîtrait pas souvent pour cause un certain degré d'asymétrie du thorax existant au moment même de la naissance et s'aggravant avec les années. J'ai prié un de mes internes, M. Coville, de faire à cet égard des recherches sur les très nombreux nouveau-nés que l'hospice des Enfants-Assistés mettait à notre disposition. Le résultat de ces recherches a été publié dans la *Revue d'Orthopédie* [3]. Les mensurations de M. Coville ont porté sur 1015 enfants de un jour à trois mois. Or, deux fois seulement il a constaté une

1. Voir Ardouin et Kirmisson. Étude d'un fœtus exomphale. *Revue d'Orthopédie*, 1897, p. 104, et Kirmisson, *Traité des maladies chirurgicales d'origine congénitale*. Paris, 1898, p. 20.
2. Hoffa, *Lehrbuch der Orthop. chirur.*, 3e édition, p. 465.
3. Coville, De la scoliose congénitale. *Revue d'Orthopédie*, 1896, p. 301.

asymétrie du thorax. Dans un cas, il s'agissait d'une petite fille de deux mois et six jours. Chez elle, la convexité de la courbure siégeait à gauche; la demi-circonférence du côté droit mesurait 18 centimètres, la moitié gauche 17 seulement. Mais, loin d'être isolée, la scoliose s'accompagnait ici de difformités rachitiques multiples; les extrémités épiphysaires étaient volumineuses; le sternum était projeté en avant avec, de chaque côté, la série des nodosités correspondant à l'extrémité antérieure des côtes; le ventre était gros et flasque, la poitrine rétrécie, le crâne volumineux. En somme, il s'agissait d'une scoliose chez un rachitique. Cette observation est passible de tous les reproches qu'on peut adresser aux observations de même nature. En l'absence de commémoratifs certains, on ne peut affirmer qu'il s'agisse là d'une scoliose congénitale; peut-être doit-on la considérer comme une scoliose rachitique s'étant développée chez cet enfant, comme les autres manifestations du rachitisme, après la naissance.

Le second fait de M. Coville est bien différent. Il a trait à un garçon de onze jours, par ailleurs bien conformé, qui présentait une asymétrie thoracique; la moitié droite du thorax mesurant 18 centimètres, la gauche, 17 centimètres.

En somme, d'après ces recherches, il semble que les asymétries du thorax au moment de la naissance soient chose tout à fait exceptionnelle, et rien ne permet de voir là une relation entre la scoliose congénitale et la scoliose des adolescents.

Plus on s'éloigne du moment de la naissance, et plus la scoliose devient fréquente. Le tableau suivant, que nous avons dressé d'après notre statistique des Enfants-Assistés montrera suffisamment la réalité de ce que nous avançons. Nous avons divisé en six groupes tous les cas de scoliose au nombre de 1029 que nous avons observés. Le premier groupe comprend tous les cas de la naissance à un an; le second, de un à cinq ans; le troisième, de cinq à dix; le quatrième, de dix à quinze; le cinquième, de quinze à vingt; le sixième comprend les cas au-dessus de vingt ans.

Or, nous trouvons :

De 0 à 1 an.	11 cas.
De 1 à 5 ans	51 —
De 5 à 10 ans.	223 —
De 10 à 15 ans	569 —
De 15 à 20 ans	159 —
Au-dessus de 20	10 —
	1023 cas.

Dans six cas, on a oublié de noter l'âge des malades.

Je sais bien les reproches qu'on peut faire à une statistique de cette nature. Sans doute l'âge auquel les malades nous sont présentés ne correspond pas toujours à celui auquel la maladie a fait son apparition. Toutefois, en ce qui concerne les jeunes enfants, ces chiffres sont bien significatifs. De un à cinq ans, nous ne trouvons que 51 cas de scoliose, soit environ 5 p. 100, c'est-à-dire 1/20. Déjà, de cinq à dix ans, la proportion s'élève notablement, puisque nous trouvons dans cette série 223 cas, c'est-à-dire près de 1/5 de tous les faits observés. Mais la plupart des faits de scoliose se rencontrent dans la période qui va de dix à quinze, puisque, dans cette période, nous trouvons 569 scolioses, c'est-à-dire plus de la moitié du chiffre total. Déjà, dans la période qui s'étend de quinze à vingt ans, les faits deviennent plus rares; nous n'en comptons plus que 159, c'est-à-dire 1/6 environ du total des cas. Après vingt ans, nous ne rencontrons plus que 10 malades; à ce moment, en effet, les malades se sont habitués à leur infirmité; il est rare qu'ils en éprouvent de la gêne ou même des douleurs suffisantes pour les engager à venir consulter le chirurgien.

Notre statistique est tout à fait d'accord avec celles qui ont été publiées antérieurement. Toutes s'accordent à démontrer qu'il y a, au point de vue de l'âge auquel apparaît la scoliose, deux maxima à établir; l'un répondant à la seconde enfance, de cinq à dix ans, l'autre à l'adolescence, de dix à quinze ans. Mais il y a, pour la scoliose, la même différence à établir entre ces deux périodes que pour le genu valgum, par exemple. En effet, dans l'enfance, le genu valgum se rencontre le plus souvent associé à d'autres manifestations du rachitisme, telles que les nouures des extrémités, les déformations du sternum, les incurvations des tibias. Dans l'adolescence, au contraire, le genu valgum se montre le plus ordinairement à l'état de déformation isolée. De même, dans la scoliose des jeunes enfants, très souvent on rencontre, en même temps que les déformations du côté du rachis et des côtes, d'autres déformations osseuses qui se rapportent manifestement au rachitisme. La scoliose des adolescents existe le plus souvent en dehors de toute autre déformation osseuse. Nous verrons bientôt qu'on a invoqué cette circonstance étiologique pour établir, au point de vue de la pathogénie, une différence essentielle entre ces deux formes de l'affection.

A côté des circonstances d'âge, s'il est un autre fait bien établi

dans l'étiologie de la scoliose, c'est ce qui a trait au sexe. Toutes les statistiques s'accordent à démontrer que la scoliose est plus fréquente dans le sexe féminin. Sous ce rapport, nous sommes encore parfaitement d'accord avec tous nos collègues ; nous trouvons, en effet, sur nos 1029 cas de scoliose, 195 garçons et

Fig. 162. — Attitude scolaire vicieuse. L'enfant appuyant sur la table le coude droit, imprime à son tronc l'attitude d'une scoliose dorsale à convexité droite.

834 filles, c'est-à-dire que le nombre des filles est quatre fois plus grand que celui des garçons.

Il est intéressant de se demander si, à tous les âges, la proportion entre les filles et les garçons reste la même. Pour cela, reprenant la division que nous avons déjà établie, nous trouvons que, de la naissance jusqu'à l'âge de cinq ans, nous avons vingt-trois garçons et trente-neuf filles, c'est-à-dire qu'à ce moment le nombre des filles n'excède que d'un tiers celui des garçons. De cinq à dix ans, le nombre des filles devient plus considérable ; nous n'avons en effet que 51 garçons sur 223 malades, c'est-à-dire à peine 1/4 de garçons et 3/4 de filles. Mais c'est surtout de dix à quinze ans que le nombre des filles l'emporte d'une façon énorme

sur celui des garçons; nous ne trouvons à cette période que 61 garçons sur 569 malades, c'est-à-dire que le nombre des filles est neuf fois plus grand que celui des garçons. De quinze à vingt, le nombre des garçons redevient plus grand; nous trouvons en effet, à cette période, pour 108 filles, 51 garçons, c'est-à-dire

Fig. 163. — Attitude scolaire vicieuse. L'enfant reposant uniquement sur la table par le coude gauche, imprime à la région lombaire de la colonne vertébrale une courbure à convexité gauche.

environ un tiers. Ainsi donc, dans le jeune âge, l'écart entre le nombre des filles et celui des garçons n'est pas très considérable. C'est surtout au moment de l'adolescence, de dix à quinze ans, que l'écart devient énorme, puisque nous trouvons à ce moment neuf fois plus de filles que de garçons. La cause en est évidemment dans les modifications profondes qu'apporte dans l'organisme l'établissement de la fonction menstruelle. Si plus tard, de quinze à vingt ans, la proportion de garçons redevient plus considérable, cela tient à ce qu'à cette période les jeunes garçons sont placés en apprentissage; il se livrent à de rudes travaux, et l'on voit à ce moment apparaître chez eux bon nombre de scolioses qui, nous le dirons plus tard, sont remarquables par leur caractère de gravité.

Outre la différence que constitue entre les deux sexes l'établissement chez la femme de la fonction menstruelle, il est à noter que le squelette a moins de résistance dans le sexe féminin, que la femme est plus prédisposée aux altérations qui déterminent la fragilité du système osseux, ainsi que le démontre l'ostéomalacie.

Une circonstance importante à noter dans l'étiologie de la scoliose, c'est l'hérédité; à chaque instant, nous la trouvons notée dans nos observations. Bon nombre de mères scoliotiques nous présentent leurs filles elles-mêmes atteintes de scoliose. Il n'est pas rare même de voir l'hérédité se perpétuer pendant trois générations, la grand'mère, la mère et la fille étant toutes les trois atteintes de scoliose. Parfois ce sont des oncles, des tantes, des cousins germains qui présentent la même affection; souvent aussi plusieurs enfants d'une même famille sont scoliotiques. L'hérédité peut se manifester aussi sous une autre forme, c'est-à-dire que des parents atteints de déformations cyphotiques ont des enfants qui ont de la scoliose, ou *vice versâ*. Ou bien encore on rencontre dans une même famille, en même temps que de la scoliose, d'autres déformations osseuses, incurvations des tibias, genu valgum, qui se rapportent manifestement au rachitisme. Ceci nous conduit à parler des rapports entre le rachitisme et la scoliose.

Pour ce qui est de la scoliose des jeunes enfants, il n'y a pas de discussion. Tout le monde admet qu'elle est bien manifestement de nature rachitique. En effet elle coïncide, dans un très grand nombre de cas, avec les autres déformations du squelette, nouures des extrémités osseuses, genu valgum, déformations du sternum, incurvations des tibias, que nous sommes habitués à rattacher au rachitisme. Mais il en va tout autrement lorsqu'il s'agit de la scoliose des adolescents; ici, le plus souvent, la déformation du rachis existe seule; nous ne retrouvons pas les autres déformations imputables au rachitisme. Aussi, parlant de la pathogénie de la scoliose des adolescents, la plupart des auteurs pensent-ils que le rachitisme doit être alors mis de côté et la scoliose attribuée aux diverses attitudes vicieuses que prennent habituellement les malades; de là, le nom de scoliose habituelle. Ou bien encore, si, par suite d'un raccourcissement d'un des membres inférieurs, il existe une inclinaison du bassin, on dit qu'il s'agit d'une scoliose statique.

Que les attitudes vicieuses habituelles ou longtemps prolongées puissent avoir une influence dans le développement de la scoliose, c'est ce que nous ne saurions contester un seul instant. Celles que l'on a surtout invoquées sont les attitudes scolaires. Souvent, en effet, l'on voit les enfants et les jeunes gens se tenir courbés sur la table où ils travaillent, et cela surtout si l'écart entre la table et le siège sur lequel ils sont assis n'a pas été convenablement calculé, surtout si l'élévation réciproque de la table et du siège n'a pas été établie de façon à ce que les enfants, en travaillant, puissent avoir les coudes appuyés, sans être obligés de se tenir penchés en avant. Les inconvénients d'une mauvaise adaptation du siège et de la table s'exagèrent encore si les enfants sont atteints de myopie et que celle-ci ne soit pas corrigée. Il est deux attitudes vicieuses particulières qui, toutes deux, peuvent donner naissance à deux variétés de déformations rachidiennes. Dans un premier cas, les enfants appuient seulement le coude droit sur la table où ils écrivent; la moitié gauche du corps non soutenue s'affaisse, la moitié droite, au contraire, proémine en arrière, forme une voussure exagérée, et peu à peu cette attitude vicieuse habituelle aboutit au développement d'une scoliose dorsale à convexité droite.

Dans la seconde attitude vicieuse, c'est, au contraire, le coude gauche qui est appuyé sur la table, l'enfant, assis obliquement, repose principalement sur la tubérosité de l'ischion du côté gauche; la moitié droite du tronc s'affaisse, et l'on voit peu à peu se développer une scoliose lombaire primitive à convexité gauche (fig. 162 et 163).

Ces faits, je le répète, ne sauraient être niés. Il convient toutefois de ne pas leur accorder dans l'étiologie de la scoliose une importance exagérée. Tout d'abord il est bon nombre d'enfants qui deviennent scoliotiques sans avoir fréquenté pendant longtemps l'école. Et, d'autre part, si telle était la cause première de la scoliose, on ne comprendrait pas la différence si marquée qui existe à cet égard entre les filles et les garçons. Au moment de l'adolescence, avons-nous dit, la scoliose est infiniment plus fréquente, neuf fois plus fréquente, dans notre statistique personnelle, dans le sexe féminin que dans le sexe masculin. Or, ce sont précisément les garçons qui fournissent les heures d'étude les plus nombreuses et les plus prolongées. Dira-t-on que, dans les lycées et les collèges, les garçons sont mieux surveillés au point de vue des attitudes vicieuses? Personne, je pense, n'osera soutenir une

pareille proposition. Chargé de l'enseignement d'un grand nombre d'élèves, le professeur, dans les lycées et les collèges, n'a le plus souvent pas le loisir de s'occuper de ces questions. Et cependant, nous le répétons, à cette période de la vie, la scoliose est rare chez les jeunes garçons. Les jeunes filles, au contraire, dans leurs familles, sont entourées de soins incessants; beaucoup d'entre elles fréquentent seulement des cours qui n'ont lieu que deux ou trois fois par semaine; elles ne sont pas soumises à de longues heures d'études de suite, et cependant tous les chirurgiens qui s'occupent d'orthopédie pourront dire que la scoliose est aussi fréquente parmi les jeunes filles du monde que chez les enfants du peuple qui fréquentent l'école du matin au soir. Il ne faut donc point accorder aux attitudes scolaires, dans le développement de la scoliose, une importance exagérée.

Ce que nous venons de dire des attitudes scolaires nous pouvons le répéter des attitudes professionnelles. Sans doute, nous-même nous avons invoqué précédemment, pour expliquer la scoliose des grands jeunes gens de quinze à vingt ans, les durs travaux auxquels ils sont soumis. Mais les scolioses de cette origine sont en petit nombre; chez les jeunes filles de dix à quinze ans, les influences professionnelles ont bien peu d'importance. Nous en avons cependant rapporté nous-même un exemple frappant. C'est celui d'une grande jeune fille de seize ans, dont l'occupation consistait à mettre en mouvement avec la main droite une roue située au-dessous d'elle. Pour y arriver, elle imprimait à son tronc une inflexion latérale vers la droite avec convexité tournée à gauche; elle fournissait dans cette attitude onze heures environ de travail par jour! Il en était résulté une scoliose totale à convexité gauche[1] (fig. 164). Mais de pareils faits sont, Dieu merci! tout à fait exceptionnels.

Une autre variété de scoliose est celle à laquelle on a donné le nom de scoliose statique. On entend par là que, les conditions de la statique normale étant modifiées, le bassin s'incline du côté du membre le plus court, le segment lombaire de la colonne vertébrale participe à l'inclinaison du bassin, et ainsi une scoliose lombaire primitive est constituée. Supposons, par exemple, que le raccourcissement porte sur le membre inférieur gauche, le bassin s'incline aussi vers la gauche; l'épine iliaque antérieure et supérieure gauche se place sur un plan inférieur à celle du

1. Voir Kirmisson, Compte-rendu du service chirurgical et orthopédique, *Revue d'Orthopédie*, 1892, p. 6.

côté opposé; la colonne lombaire affecte la forme d'une courbe dont la convexité est dirigée à gauche. On a, en pareil cas, une scoliose lombaire primitive à convexité gauche. Le raisonnement est ici d'accord avec les faits. Mais il est juste de dire qu'en pareil cas il n'y a pas autre chose qu'une attitude vicieuse de la colonne

Fig. 164. — Scoliose totale à convexité gauche, chez une jeune fille qui fournissait onze heures de travail par jour, le tronc incliné vers la droite.

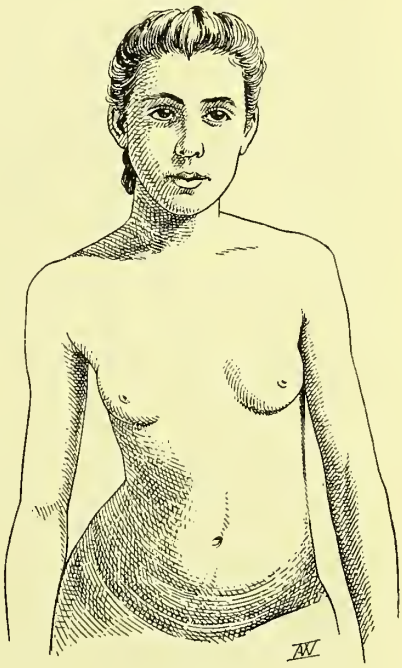

Fig. 165. — Scoliose totale à convexité gauche; malade vue par devant; énorme inégalité des deux triangles brachio-thoraciques.

lombaire sans déformation osseuse. Pour que cette dernière se produise, il faut qu'à l'inclinaison du bassin se joigne une prédisposition spéciale du malade; à l'appui de cette manière de voir, nous faisons à chaque instant remarquer à nos élèves ce qui se passe dans les cas de coxalgie ancienne, et dans les cas, plus probants encore, de luxations congénitales. Voici, par exemple, un jeune homme qui, depuis cinq, dix ans, et même plus, est atteint de coxalgie. Supposons que, chez lui, le raccourcissement porte sur le membre gauche, le bassin est incliné du même côté; il en résulte une scoliose lombaire à convexité gauche. Mais il suffit

de compenser le raccourcissement en surélevant la semelle du côté malade pour voir disparaître toute trace de courbure lombaire; en un mot, il s'agissait purement et simplement d'une scoliose d'attitude sans déformation osseuse. Chez un autre malade, au contraire, où le raccourcissement sera moins marqué, ou de moins longue durée, la scoliose ne disparaîtra plus, même si l'on compense le racourcissement; chez lui, il y a une déformation osseuse. A quoi peut tenir la différence si profonde qui existe entre les deux cas, sinon à la résistance différente que présente, chez l'un et l'autre malade, le tissu osseux.

Luxation congénitale et scoliose

L'exemple que fournit la luxation congénitale de la hanche est encore plus frappant. Voici, par exemple, une jeune fille, de dix-huit ou vingt ans, atteinte d'une luxation congénitale de la hanche droite; elle a commencé à marcher à l'âge de deux ans. Chez elle, par conséquent, le bassin est oblique depuis seize ou dix-huit ans, la colonne lombaire présente une courbe dont la convexité est dirigée du côté de la luxation. Il suffit cependant de corriger le raccourcissement pour faire disparaître toute trace de courbure scoliotique. Chez une autre malade, au contraire, et dans des circonstances analogues, il se produit une scoliose avec voussure permanente de la région lombaire, c'est-à-dire avec déformation osseuse. Bien des fois déjà j'ai insisté sur les relations entre la scoliose et la luxation congénitale, et j'ai montré que, chez des malades atteints de luxation congénitale double avec égalité de longueur des membres inférieurs, on pouvait rencontrer une scoliose, tandis que, dans les cas fréquents où la luxation plus marquée d'un côté que de l'autre s'accompagne d'un raccourcissement, la colonne vertébrale peut ne subir aucune déformation. Ainsi donc, il en est des conditions statiques du bassin comme des attitudes vicieuses habituelles du thorax pendant la marche et la station assise; elles prédisposent aux déformations scoliotiques; elles jouent le rôle de causes occasionnelles; mais pour que la déformation osseuse se produise, il faut une cause supérieure. Cette cause, c'est le défaut de résistance du tissu osseux ou le rachitisme.

Déjà, en 1890, dans le mémoire que j'ai présenté au Congrès de Berlin[1], j'ai défendu cette idée que toutes les scolioses, aussi bien celles des adolescents que celles des jeunes enfants, sont

1. Voir Kirmisson, Pathogénie et traitement de la scoliose essentielle des adolescents, *Congrès de Berlin*, 1890, et *Revue d'Orthopédie*, 1890, 1er septembre et 1er novembre, nos 5 et 6.

imputables au rachitisme, et tout ce que j'ai vu depuis lors n'a fait que me confirmer dans cette opinion.

Que le rachitisme puisse se montrer pendant l'adolescence, aussi bien que pendant la première et la seconde enfance, c'est ce qui ne saurait plus être discuté aujourd'hui. Mac Ewen en a donné la preuve évidente en ce qui concerne le genu valgum, et cette forme particulière de rachitisme est aujourd'hui classique sous le nom de rachitisme tardif. Ce que Mac Ewen a fait en s'appuyant sur des preuves cliniques, Mickulicz l'a confirmé par des preuves anatomo-pathologiques, et l'on ne discute plus aujourd'hui la nature rachitique du genu valgum, quel que soit l'âge auquel il ait fait son apparition. Il en est de même, je pense, pour la scoliose, dont l'origine doit être cherchée dans le rachitisme, qu'elle ait apparu dans la première enfance, ou qu'elle ne se soit montrée qu'à la puberté, ou même encore plus tardivement.

Mais, dira-t-on, pour pouvoir attribuer la scoliose au rachitisme, il faudrait qu'elle coïncidât avec les autres manifestations de cette diathèse; or, le plus souvent, elle existe à l'état de déformation osseuse isolée. La même objection pourrait être faite en ce qui concerne le genu valgum. En effet, si le plus souvent le genu valgum de la première enfance coïncide avec les autres manifestations du rachitisme, le genu valgum de l'adolescence se montre habituellement comme déformation osseuse unique. Et cependant, nous l'avons déjà dit, tout le monde s'accorde aujourd'hui pour attribuer au rachitisme toutes les formes du genu valgum.

En ce qui concerne la scoliose, il convient du reste de faire observer qu'assez souvent, même la scoliose de l'adolescence se rencontre en coïncidence avec d'autres manifestations du rachitisme. Nous avons, dans notre statistique annuelle des Enfants-Assistés, accumulé bon nombre d'observations de cette nature. Nous en rappellerons ici quelques-unes pour permettre au lecteur de juger de la valeur de nos assertions. Voici, par exemple, un jeune homme de dix-neuf ans, exerçant la profession de cuisinier, qui porte une énorme scoliose dorsale à convexité gauche dont la flèche ne mesure pas moins de deux centimètres et demi. Il existe chez lui un affaissement en masse du tronc vers la droite avec surélévation de l'épaule gauche. Or, chez ce jeune homme, la scoliose remonte à l'âge de treize ans, époque où il a commencé à apprendre le métier de cuisinier. Il porte en même temps un double pied plat surtout prononcé à gauche, et un double genu

recurvatum tellement marqué que la verticale passant par l'épine iliaque antérieure et supérieure vient tomber au niveau de l'articulation métatarso-phalangienne du cinquième orteil.

Voici encore un jeune homme de dix-sept ans qui porte une énorme scoliose à convexité cervico-dorsale droite; or, ce jeune homme a été manifestement rachitique dans sa première enfance; il a présenté des nouures des extrémités osseuses, et n'a commencé à marcher qu'à l'âge de cinq ans; actuellement encore il a la déformation des tibias caractérisée par l'aplatissement de la diaphyse, et à laquelle convient la dénomination de tibia platycnémien. Chez lui, la scoliose a fait son apparition à l'âge de onze ans. Le fait de ce jeune homme démontre bien l'importance des maladies du système respiratoire au point de vue de l'éclosion du rachitisme. En effet l'enfant était élevé au sein par sa mère, lorsqu'à l'âge de treize mois il a eu une bronchite, et ce petit garçon, qui commençait à marcher, a été pris d'une attaque grave de rachitisme, il a cessé de se tenir sur ses jambes et n'a plus marché qu'à l'âge de cinq ans. Je citerai encore le fait d'une jeune fille de dix-sept ans, présentant une scoliose lombaire primitive à convexité gauche avec légère courbure de compensation en sens inverse à la région dorsale. Chez elle, le bassin est fortement oblique, l'épine iliaque antérieure et supérieure du côté gauche est abaissée de deux centimètres par rapport à la droite. La cause de cette disposition est dans une incurvation très marquée du tibia en totalité à convexité externe. Au dire de la mère l'enfant a été nourrie au sein jusqu'à l'âge de dix-huit mois, elle a marché de bonne heure, et n'a pas boité dans son enfance. C'est seulement depuis peu de temps qu'on a noté chez elle de la claudication. Très souvent, nous trouvons relatée dans nos observations la coïncidence de la scoliose avec le pied plat, avec le genu valgum et le genu recurvatum, les incurvations rachitiques des membres inférieurs.

Mais ce qui rend très délicate l'appréciation de la nature de la scoliose, c'est que bien souvent les déformations rachitiques ont disparu au moment où nous examinons les malades; nous n'en trouvons plus de traces, et si nous n'avions pas soin de nous livrer à un interrogatoire rigoureux, nous serions exposé à méconnaître la véritable nature de la scoliose que nous avons sous les yeux.

Nous citerons un certain nombre de faits à l'appui de l'opinion que nous défendons ici. Voici, par exemple, une jeune fille de

dix-sept ans présentant une scoliose énorme à double courbure, convexité dorsale droite, lombaire gauche. Chez elle, la mensuration des membres inférieurs pratiquée avec soin donne 75 centimètres à gauche, de l'épine iliaque antérieure et supérieure à la pointe de la malléole externe, et 77 centimètres à droite. Comme conséquence de cette inégalité de longueur des membres inférieurs, il existe une inclinaison du bassin vers la gauche. Cette jeune fille présente en même temps un pied plat valgus extrêmement prononcé du côté gauche. Dans son enfance, elle a eu le *carreau*; elle a eu aussi un peu d'incurvation des membres inférieurs aujourd'hui corrigée; elle n'a marché qu'à l'âge de trois ans.

Voici encore une petite fille de sept ans, qui présente une scoliose à triple courbure dont la mère ne s'est aperçue que depuis quelques mois. L'enfant a commencé à marcher à seize mois, et, jusqu'à l'âge de trois ans, elle a eu les jambes très fortement arquées. Or, il est très intéressant de noter qu'à l'heure actuelle, les jambes sont dans la rectitude parfaite, de sorte que, si l'on se contentait de l'examen de ce jour, on ne serait pas en droit d'admettre chez cette enfant le rachitisme en dehors des déviations de la colonne vertébrale. Une fillette de treize ans et demi, qui nous est présentée pour une scoliose à double courbure, a été rachitique dans sa première enfance, et a eu les jambes arquées jusqu'à l'âge de quatre ou cinq ans. De même encore, une jeune fille de quatorze ans, atteinte d'une scoliose dorso-lombaire primitive à convexité droite, a été rachitique dans sa première enfance.

Voici encore une fillette de huit ans et demi, atteinte d'une scoliose dorsale à convexité gauche associée à de la cyphose, et qui, dans sa première enfance, a eu une jambe tordue, nous dit sa mère, et a porté un appareil. Une jeune fille de quatorze ans, atteinte de scoliose dorsale primitive à convexité droite, a eu les membres inférieurs arqués dans la première enfance; actuellement ils sont tout à fait droits, et l'on ne pourrait plus soupçonner pareille déformation. Beaucoup de scoliotiques ont marché très tard, vers deux ou trois ans, et même à quatre ou cinq ans.

Dernièrement encore (14 janvier 1902), je revoyais une fillette de douze ans et demi qui présente une scoliose lombaire primitive à convexité gauche. Déjà une première fois les parents m'avaient montré cette enfant à l'âge de trois ans, et dans ma consultation datée du 31 mars 1892, je disais : Je constate chez cette enfant des signes légers de rachitisme, déformation thora-

cique, incurvation des tibias, adduction de la pointe des pieds, léger degré de genu valgum du côté gauche. Aujourd'hui toutes ces déformations légères se sont évanouies, et il serait impossible de rattacher au rachitisme la scoliose actuelle, si l'on n'avait pas connaissance des antécédents.

Nous résumerons cette discussion sur la nature rachitique de la scoliose, en disant que beaucoup de scoliotiques, au moment où ils nous sont présentés, portent encore des signes évidents de rachitisme, incurvations des tibias et des fémurs, genu valgum et genu recurvatum, pied plat, nouures des extrémités osseuses, etc. Chez d'autres, la scoliose existe indépendamment de toute autre déformation que l'on puisse rapporter au rachitisme, mais si l'on interroge soigneusement les malades et leurs parents, on apprend que, dans la première enfance, il y a eu des lésions rachitiques évidentes; beaucoup d'enfants n'ont marché que fort tard, d'autres ont porté des appareils pour des incurvations des tibias; d'autres encore ont été envoyés dans des hôpitaux maritimes, comme rachitiques. Mais à côté de ces faits, je m'empresse de reconnaître qu'il en existe un très grand nombre pour lesquels toute trace de rachitisme actuel ou antérieur est impossible à déceler. Pour expliquer dans ces cas la production de la scoliose, je pense qu'il faut invoquer le rachitisme de l'adolescence ou rachitisme tardif, aujourd'hui démontré dans la production du genu valgum des jeunes gens. J'ai déjà dit pourquoi toutes les causes locales, attitudes scolaires, attitudes vicieuses professionnelles, inclinaison du bassin, ne peuvent jouer qu'un rôle secondaire; la cause première, c'est le défaut de résistance du squelette dû au rachitisme. Par là, la scoliose rentre dans le groupe général des déformations osseuses se produisant dans l'enfance et l'adolescence, qui toutes se rapportent au rachitisme.

Tous les auteurs qui s'occupent de chirurgie orthopédique sont unanimes à proclamer la coïncidence fréquente entre la scoliose et le pied plat valgus. Depuis longtemps Roth a signalé le fait; de mon côté, dès le début de mes études sur la scoliose, j'en ai reconnu l'existence, et je ne manque jamais chez les scoliotiques d'examiner l'état des pieds. Souvent il arrive que le pied plat valgus soit plus marqué d'un côté; il en résulte un affaissement de la voûte plantaire, entraînant l'abaissement du bassin du même côté, et, par suite, une scoliose lombaire dont la convexité répond au côté vers lequel se produit l'inclinaison du bassin.

Cette étude entre les rapports du rachitisme et de la scoliose nous ramène à la question de la scoliose d'origine statique. Bien loin de constituer une variété particulière de déformation scoliotique, la scoliose statique n'est le plus souvent qu'une modalité de la scoliose rachitique. Sans doute il est des faits dans lesquels l'inclinaison vicieuse du bassin est attribuable à une coxalgie ancienne, à une luxation congénitale de la hanche. Mais, à côté de ces faits, il en est un bon nombre d'autres dans lesquels l'inclinaison du bassin est imputable à l'affaissement de la voûte plantaire qui caractérise le pied plat, à l'existence d'un genu valgum, d'incurvations rachitiques du fémur ou du tibia. Il est même une forme particulière de dystrophie osseuse, d'origine rachitique, c'est celle qui a pour conséquence un arrêt de développement de l'os en longueur. Il en résulte une longueur inégale des deux membres inférieurs et, par suite, une inclinaison du bassin du côté du membre le plus court. En dehors de toute espèce d'affection générale ou locale, on voit ainsi se produire un raccourcissement qui peut mesurer 2 ou 3 centimètres. Dès longtemps cette cause de scoliose lombaire primitive a été indiquée par Morton; cet auteur l'a même donnée comme très fréquente. Il y a là, d'après mon expérience personnelle, une exagération. Il n'en est pas moins vrai que l'inégalité de longueur des membres inférieurs est loin d'être un fait exceptionnel. Sous ces diverses formes, la scoliose statique, liée à une inclinaison du bassin, rentre dans le groupe des scolioses d'origine rachitique.

Il est dans l'étiologie de la scoliose un point qui m'a beaucoup frappé et sur lequel je désire appeler ici l'attention, je veux parler des relations entre les déformations du rachis et les divers états névropathiques. Je n'ai pas en vue en ce moment les scolioses qui sont liées aux maladies systématiques du système nerveux, telles que la maladie de Friedreich ou la syringomyélie; il s'agit là de scolioses secondaires ou symptomatiques. Ce que je vise ici, ce sont les relations entre la scoliose primitive ou essentielle des adolescents, et les divers états névropathiques de la nature de l'hystérie. Il n'est pas rare de voir des mères atteintes de crises hystériformes, ou seulement nerveuses, présentant des conceptions délirantes, de la mélancolie, etc., venir nous présenter leurs filles atteintes de scoliose. Fréquemment nous trouvons en même temps tous les signes de la névrose chez les malades elles-mêmes.

Il est enfin une relation évidente entre les déviations du rachis

et les troubles du côté des fonctions menstruelles. Bon nombre de jeunes filles scoliotiques, de quinze et de seize ans, ne sont pas encore réglées; chez d'autres, la fonction menstruelle ne revient que d'une façon tout à fait irrégulière, ou bien encore elle s'accompagne de douleurs ou d'hémorragies qui deviennent pour les malades une source d'affaiblissement. Ces faits nous aident à comprendre la prépondérance si marquée du sexe féminin dans le nombre des scolioses de l'adolescence.

Il est très exceptionnel de voir le traumatisme jouer un rôle dans la pathogénie de la scoliose. Il est toutefois un groupe particulier de déviations rachidiennes dans lesquelles on rencontre parfois le traumatisme à l'origine; je veux parler des scolioses primitives qui surviennent tardivement chez les grands jeunes gens de seize à dix-huit ans. Déjà nous avons dit que parfois on peut incriminer chez eux les efforts auxquels ils sont obligés de se livrer dans l'exercice de leurs professions. Mais dans quelques cas, il s'agit d'un traumatisme véritable. Je puis citer, à cet égard, le fait d'un jeune homme de vingt-six ans, venu à Paris pour faire soigner une déviation vertébrale assez prononcée; il s'agit d'une scoliose lombaire primitive à convexité droite. Ce jeune homme, très intelligent et très préoccupé de sa déformation, affirme que, jusqu'à l'âge de vingt-deux ans, il était très régulièrement conformé. A cette époque, il fit un violent effort pour soulever une malle, et il ressentit une douleur vive dans la région vertébrale inférieure, assez analogue à ce qu'on appelle vulgairement le tour de reins. Cette douleur a persisté assez longtemps, et ce traumatisme a très certainement marqué chez lui le début de la scoliose.

Un autre jeune homme de dix-huit ans se présente à nous porteur d'une scoliose volumineuse à double courbure, convexité dorsale à droite, lombaire gauche, avec projection énorme de l'omoplate et des côtes droites. Le malade étant fortement penché en avant, on constate que les deux gibbosités dorsale et lombaire sont à peu près également développées; ce jeune homme croit que la scoliose lombaire est apparue la première. D'après lui, la difformité date de huit mois environ; elle est consécutive à un violent effort qu'il a fait pour charger un sac de blé; au moment même, il a perçu un craquement dans les reins, il a souffert pendant un mois environ et a dû interrompre son travail. Aucun antécédent héréditaire ne peut rendre compte de l'existence de la scoliose chez ce jeune homme : La mère est vivante, son père a

succombé à une pneumonie. La famille est composée de 7 enfants, 4 garçons et 3 filles; ses frères et sœurs sont bien portants. C'est là un exemple de scoliose d'origine traumatique; ces faits, avons-nous dit, sont remarquables en ce qu'ils se montrent habituellement chez des jeunes gens du sexe masculin, déjà assez avancés en âge. Ils marchent avec une grande rapidité, et donnent naissance

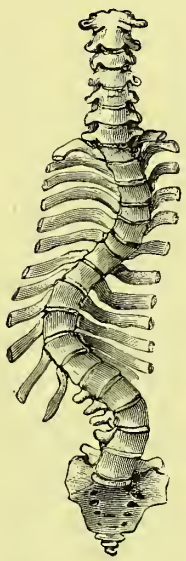

Fig. 166. — Scoliose à triple courbure, lombaire gauche, dorsale inférieure droite, dorsale supérieure gauche.

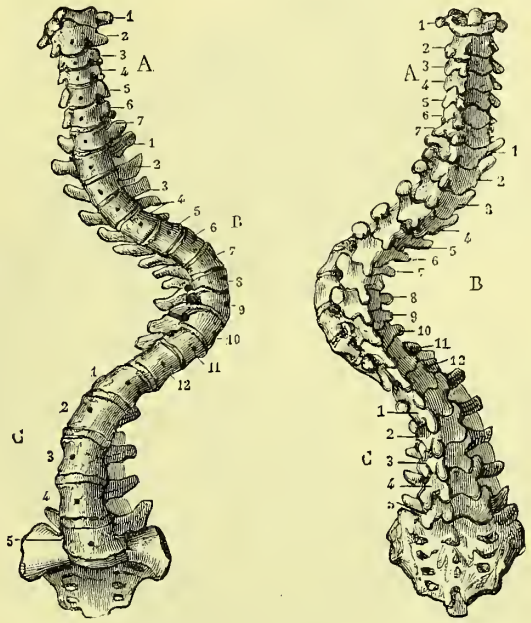

Fig. 167. — Scoliose à double courbure, dorsale inférieure gauche, lombaire droite; on voit très bien sur ces deux figures que la ligne des apophyses épineuses et celle des corps vertébraux ne se correspondent pas; en un mot, on juge de la torsion générale du rachis.

à des déformations considérables. Nous en avons recueilli un certain nombre d'exemples, soit dans la clientèle, soit dans notre service des Enfants-Assistés, et nous avons confié à notre chef de clinique, le Dr Sainton, le soin de les publier. Il en a fait l'objet d'un article dans la *Revue d'Orthopédie*[1].

Anatomie pathologique. — Ce qui caractérise essentiellement la scoliose, c'est la production d'une déviation latérale; en d'autres termes, la colonne vertébrale représente une courbe dont la convexité est dirigée d'un côté, la concavité du côté opposé. Dans

1. Voir Sainton, De la scoliose tardive des jeunes garçons, *Revue d'Orthopédie*, 1894, p. 360.

l'immense majorité des cas, l'inclinaison latérale de la colonne vertébrale porte sur la région dorsale, et sa convexité est tournée à droite. Il peut se faire que la colonne vertébrale présente une courbure unique; mais, dans la plupart des cas, on voit se former, au-dessus et au-dessous de la courbure primitive, une ou deux courbures dont la convexité est dirigée en sens inverse de la première, et qui ont pour but de rétablir l'équilibre du rachis. On donne le nom de courbure primitive ou principale à celle qui s'est produite la première, et qui est généralement la plus marquée. Les courbures secondaires portent le nom de courbures de compensation; chacune des courbures latérales peut être considérée comme un arc de cercle dont la flèche sert à mesurer l'intensité de la déformation. Dans la pratique courante, quand on veut énoncer le diagnostic d'une scoliose, on se contente de la désigner par le côté vers lequel est tournée la convexité. Ainsi, on appellera scoliose dorsale droite celle dont la convexité est dirigée à droite, lombaire gauche celle où la convexité regarde la moitié gauche de la colonne lombaire. Nous nous conformerons à cet usage.

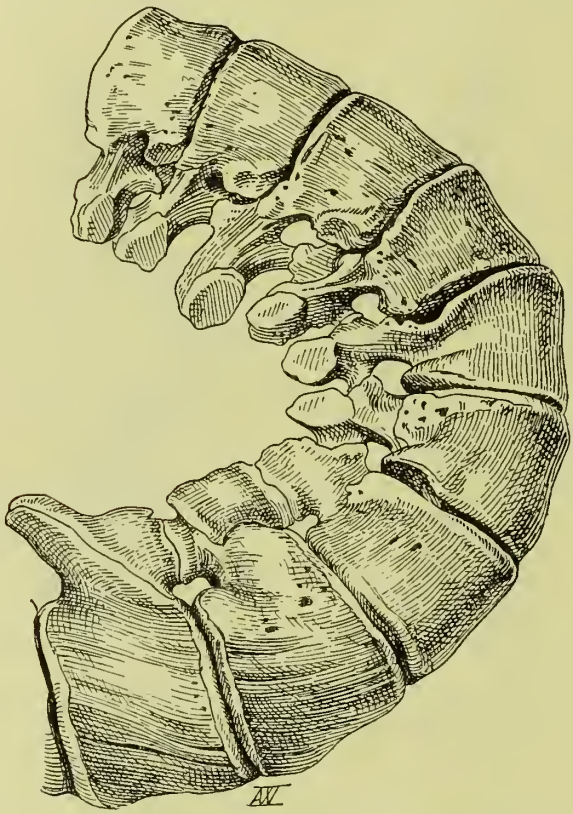

Fig. 168. — Fragment de colonne vertébrale scoliotique; au sommet de la courbe se voient les vertèbres cunéiformes. (Albert.)

Ce qui frappe immédiatement quand on examine une colonne vertébrale scoliotique, c'est que les corps vertébraux ne sont pas symétriquement placés les uns au-dessus des autres. Il semble que

la colonne vertébrale, dans son ensemble, ait subi un mouvement de rotation ou de torsion autour de son axe vertical, portant d'un côté les corps vertébraux, tandis que les lames et les apophyses épineuses sont portées du côté opposé. Il en résulte que la ligne formée par la série des corps vertébraux et celle qui répond aux apophyses épineuses ne se correspondent plus. Au lieu de se fusionner, elles sont plus ou moins obliquement inclinées l'une sur l'autre. Ces deux faits, l'inclinaison latérale du rachis et sa torsion autour de l'axe vertical, sont les deux notions fondamentales qu'il faut avoir présentes à l'esprit, si

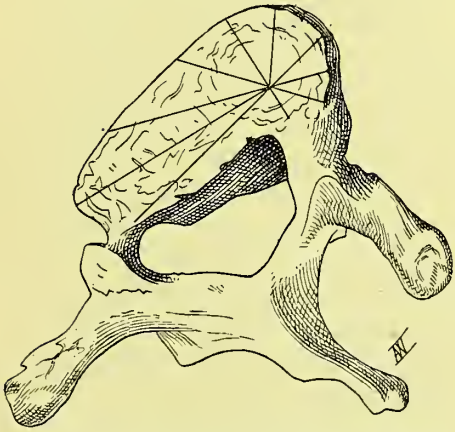

Fig. 169. — Vertèbre cunéiforme. On voit que toute la moitié droite du corps vertébral est beaucoup plus développée que la gauche. (Albert.)

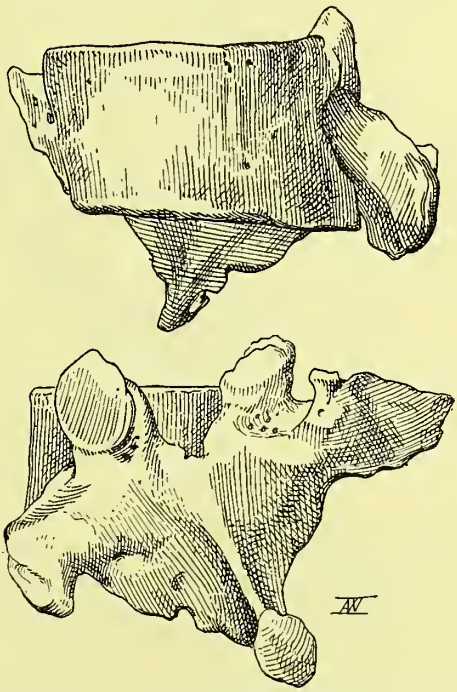

Fig. 170. — Vertèbre oblique, vue par sa face antérieure et par sa face postérieure. (Albert.) — Affaissement rhomboïdal de Delpech.

l'on veut se rendre compte des déformations que subit chacune des vertèbres en particulier.

Les modifications subies par les corps vertébraux sont différentes suivant les points que l'on envisage. D'une manière générale, les corps vertébraux sont beaucoup plus développés du côté de la convexité, atrophiés, au contraire, vers la concavité; il en résulte une déformation en forme de coin dont la base répond à la convexité de la courbure, le sommet, au contraire, à sa concavité. Mais cette disposition cunéiforme n'est pas également prononcée dans tous les points d'une courbure scoliotique. Elle est à son maximum au niveau du sommet de la courbure, elle va en dimi-

nuant en s'écartant de ce point vers les extrémités de la courbe pour faire place à une seconde déformation décrite dès longtemps par Delpech, et désignée par lui sous le nom d'affaissement rhomboïdal ou losangoïde. Elle consiste en ce que la face supérieure et la face inférieure du corps vertébral, au lieu de se correspondre, sont inclinées obliquement l'une sur l'autre, de sorte qu'une coupe à la fois verticale et transversalement dirigée du corps vertébral présente la forme losangique. Sur ces vertèbres, la face antérieure des corps vertébraux offre des sillons osseux obliquement dirigés, comme si ces os avaient été tordus sur leur axe vertical. Cet affaissement rhomboïdal s'observe surtout sur les vertèbres de transition, à l'union de deux courbures de sens opposé. Kocher, Albert, et, à leur suite, les auteurs allemands les décrivent sous le nom de *Schrägwirbel*, par opposition aux vertèbres cunéiformes (*Keilwirbel*); entre les deux, se trouvent les vertèbres intermédiaires (*Zwischenwirbel*) (fig. 168, 169 et 170.)

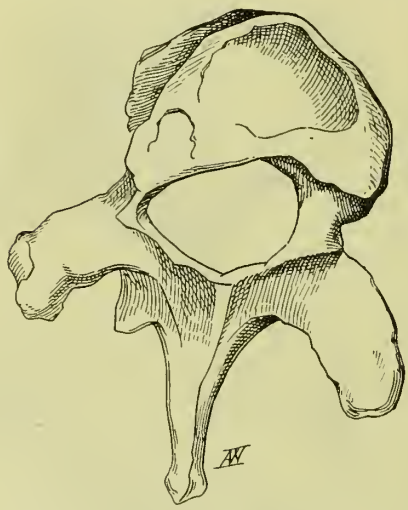

Fig. 171. — Vertèbre appartenant à une scoliose dorsale droite; tandis que le corps se porte vers la droite, les pédicules se dévient vers la gauche; le pédicule de gauche tend à prendre la direction transversale. (Albert.)

Les modifications de forme ne se bornent pas au corps vertébral; elles s'étendent à toutes les parties constituantes de la vertèbre. Les apophyses épineuses, au lieu d'être situées dans le plan antéro-postérieur, prennent une direction oblique; leur sommet est déjeté du côté de la concavité. Toutes les parties de la vertèbre sont du reste atrophiées du côté concave. Les lames vertébrales perdent de leur hauteur et deviennent en même temps plus courtes de ce côté. Les apophyses articulaires, du côté de la convexité, présentent un élargissement considérable; du côté de la concavité, au contraire, elles diminuent d'étendue, au point même d'arriver à disparaître complètement.

Le trou vertébral perd sa forme arrondie, il devient ovoïde. Sa grosse extrémité, en même temps qu'elle regarde la convexité, est dirigée en avant, la petite extrémité est dirigée à la fois en arrière

et du côté concave, aussi a-t-on pu dire que le trou vertébral, prend la forme oblique ovalaire. Du reste, ces modifications de forme n'entraînent pas de diminution marquée du trou vertébral et la moelle échappe toujours à la compression. Les modifications dans la forme du trou vertébral sont intimement liées à celles qui se produisent du côté du pédicule des vertèbres. Le pédicule répondant à la convexité, au lieu de se diriger en arrière et en dehors comme à l'état normal, tend à prendre une direction antéro-postérieure, tandis que le pédicule du côté de la concavité se rapproche de la direction transversale.

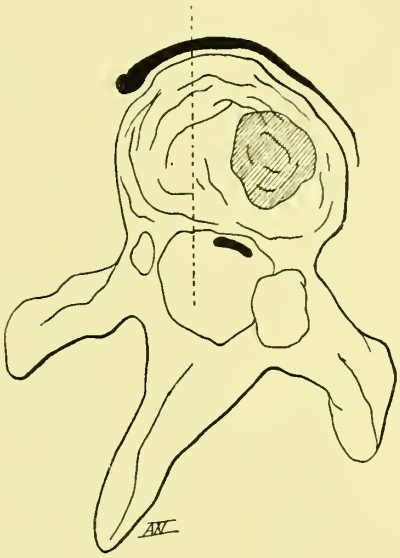

Fig. 172. — Le grand surtout ligamenteux antérieur représenté en noir est étalé vers la droite; la pulpe du disque intervertébral (nucleus pulposus) est également refoulée vers la droite. (Albert.)

Les apophyses transverses participent aux changements de direction des pédicules vertébraux. Celle qui appartient au côté convexe se rapproche de la direction antéro-postérieure et est plus développée, tandis que l'apophyse transverse répondant à la concavité a une direction plus transversale. Il en résulte que les apophyses épineuse et transverse sont plus rapprochées l'une de l'autre du côté de la convexité, et, par suite, la gouttière vertébrale de ce côté possède moins de largeur (fig. 171).

En même temps que ces modifications profondes du côté des vertèbres, modifications portant sur tous les éléments constituants de la vertèbre, il en est à noter du côté de l'appareil ligamenteux du rachis. Le disque intervertébral participe au mouvement qui refoule vers la convexité les corps vertébraux; du côté de la concavité, il est très aminci, au point même de disparaître parfois complètement et de permettre la soudure par ankylose de deux ou plusieurs corps vertébraux voisins. Il est beaucoup plus épais au contraire du côté de la convexité, de sorte qu'il participe à la déformation cunéiforme du corps vertébral. La partie centrale, molle, pulpeuse (*nucleus pulpous* des auteurs allemands) est refoulée vers la convexité.

Le grand surtout ligamenteux antérieur est profondément modifié dans sa forme, il est ramassé sous forme de corde du côté de la concavité, aminci au contraire et étalé vers la convexité, où il se confond sans ligne de démarcation bien nette avec le périoste voisin.

Le grand surtout ligamenteux postérieur ne présente au contraire que des modifications insignifiantes; toutefois il est également refoulé du côté de la convexité.

Dans les premiers temps de la déformation, les muscles ne montrent pas de modifications appréciables; c'est seulement dans les scolioses très anciennes et considérables qu'on trouve l'atrophie et la dégénérescence graisseuse des muscles surtout marquées du côté de la convexité (Virchow, Eulenburg, Dittel). Parfois même la déviation des apophyses épineuses détermine la luxation de certains faisceaux des muscles longs du dos qui, passant au-dessus de ces apophyses, viennent faire saillie du côté de la concavité, et représentent pour ainsi dire la corde de l'arc formé par la portion du rachis à laquelle ils répondent.

Le crâne, à part les cas de déformations rachitiques coïncidant avec la scoliose, ne présente pas de modifications appréciables; tel est du moins le résultat des mensurations faites par Sterne et par Bouvier[1]. Il n'en est pas de même de la face qui se rétrécit, ce qui la fait paraître plus longue. Quant aux membres, s'ils semblent plus longs chez les sujets gibbeux, cela tient uniquement à la diminution de hauteur du rachis.

Le bassin ne subit pas, non plus, dans la scoliose, de modifications bien considérables, en général. Cependant, dans les déviations très prononcées, quand il s'agit de scolioses lombaires primitives à convexité gauche, ou dorsales à convexité droite avec courbure de compensation en sens inverse à la région lombaire, on voit se produire une obliquité du bassin qui se caractérise par ce fait que le diamètre oblique est allongé de gauche à droite, raccourci au contraire de droite à gauche; en d'autres termes, l'obliquité du bassin est dirigée en sens inverse de celle du thorax. La cause de cette obliquité, est, comme le fait remarquer Bouvier[2], dans l'atrophie de l'aile gauche du sacrum, elle-même due à ce fait que le poids du corps, en raison de la courbure lombaire, est transmis

1. Bouvier et F. Bouland, art. Rachis (déviations), *Dict. encyclop. des sciences médicales*, t. I, 5e série, p. 568.

2. Bouvier, *Leçons cliniques sur les maladies chroniques de l'appareil locomoteur*. Paris, 1858, p. 405.

surtout au membre inférieur gauche et à la moitié correspondante du bassin.

Bien plus considérables et plus importantes sont les modifications qui se passent du côté de la cage thoracique; ce sont elles en effet qui donnent naissance aux déformations les plus apparentes, les difformités du côté de la colonne lombaire étant à la fois moins visibles et moins prononcées. La courbure de la côte est augmentée du côté de la concavité. La raison de ces modifications de courbure est que la côte suit nécessairement les changements de direc-

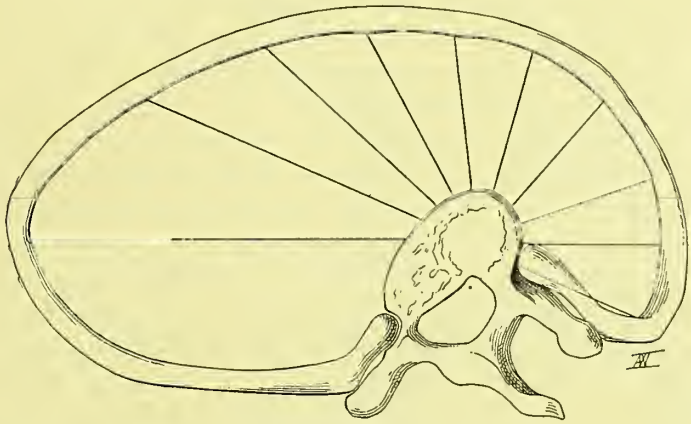

Fig. 173. — Déformation ellipsoïde du thorax. (Albert.)

tion éprouvés par les pédicules et les lames vertébrales. L'exagération de l'angle postérieur des côtes amène la production d'une gibbosité répondant à la convexité du rachis, un affaissement du thorax se produit au contraire du côté de la concavité. Dans ce dernier sens, les côtes sont affaissées, rapprochées les unes des autres, les espaces intercostaux sont effacés, quelquefois même les côtes arrivent au contact et se soudent entre elles; en même temps que ces déformations dans le sens horizontal, les côtes subissent une sorte de mouvement spiroïde autour d'un axe vertical, de sorte que les côtes du côté convexe sont sur un plan supérieur aux côtes correspondantes du côté concave. Ces altérations des côtes déterminent des modifications importantes dans la forme générale du thorax. La cage thoracique prend une forme ellipsoïde ; l'une des extrémités de l'ellipse correspond à la gibbosité postérieure, tandis que l'autre extrémité répond à la région antérieure du thorax du côté opposé. Le sternum lui-même et les cartilages costaux sont souvent refoulés en avant du côté de la concavité.

Ces modifications de forme du côté du thorax entraînent nécessairement des modifications dans la capacité de la cage thoracique. Contrairement à ce qu'on pourrait supposer tout d'abord, le côté répondant à la convexité de la courbure est celui dont la capacité est diminuée. Pour s'en rendre compte, il suffit de réfléchir que, par suite de la torsion qu'ils ont éprouvée, les corps vertébraux sont déviés du côté de la convexité, et viennent en grande partie combler la gouttière vertébrale de ce côté. La moitié qui répond à la concavité a perdu, à la vérité, de sa hauteur, mais elle a conservé sa largeur normale. Dans l'immense majorité des cas, les viscères s'accommodent à ces modifications de forme du thorax, et c'est seulement dans les scolioses extrêmement prononcées qu'il en résulte des inconvénients sérieux.

La moelle, nous l'avons déjà dit, échappe le plus habituellement à toute compression. Toutefois, Hoffa cite le cas d'une jeune fille de dix-huit ans chez laquelle l'éclosion d'un rachitisme tardif détermina en quelques mois la formation d'une scoliose considérable. Or, chez elle, il se produisit une parésie presque complète de la jambe droite. Les troubles du côté des nerfs intercostaux sont infiniment plus fréquents que les troubles médullaires et se traduisent sous la forme de névralgies.

Les poumons sont comprimés presque en tous sens. Pour les raisons que nous avons données plus haut, c'est celui qui répond à la convexité dorsale qui souffre toujours le plus. La hauteur moindre du thorax et la voussure exagérée du diaphragme refoulent les poumons et le cœur dans la partie supérieure de la poitrine. Bouvier [1] a figuré un cas dans lequel le cœur arrivait au niveau de la clavicule gauche.

L'aorte conserve en général ses rapports avec les corps vertébraux, dont elle suit les courbures et la rotation. Il en est de même pour la veine cave. Cependant Bouvier cite deux exceptions à cette règle; dans ces cas, l'aorte décrivait de petites courbures, qui ne répondaient pas exactement à celles du rachis.

Nicoladoni a décrit un cas dans lequel des modifications profondes s'étaient produites du côté du diaphragme. Le pilier répondant au côté convexe était presque trois fois aussi large que celui du côté concave. Les orifices destinés au passage des veines azygos et de l'aorte étaient très allongés et très élargis.

1. Bouvier, *Atlas des leçons cliniques*, etc., planche II, figure 1.

Le cœur subit quelquefois une hypertrophie; dans les cas de scoliose ancienne et très prononcée, ses fibres sont parfois dégénérées. Les recherches récentes de von Hacker ont montré que l'œsophage ne subit habituellement pas de modifications importantes. Il ne suit pas les courbures de la colonne vertébrale; cependant, dans des cas de scoliose très prononcée, où deux courbures de sens inverse se produisent l'une au-dessus de l'autre dans la portion thoracique, l'œsophage subit parfois une coudure dans le même sens. Il peut s'y joindre une coudure d'avant en arrière, de sorte que le cathétérisme de l'œsophage présente dans ce cas un obstacle insurmontable.

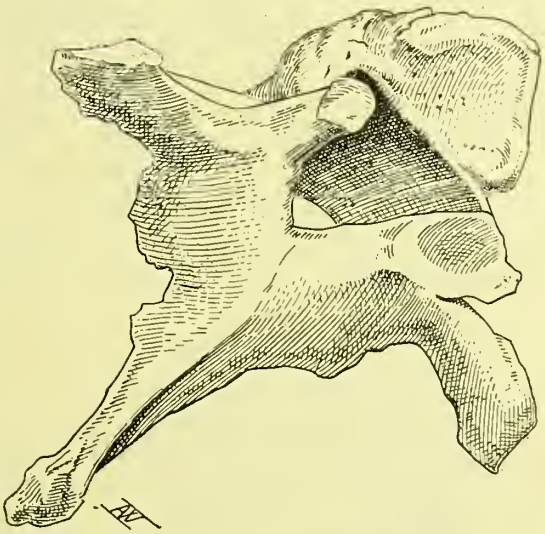

Fig. 171. — Vertèbre dorsale dont une des apophyses articulaires est considérablement élargie. (Albert.)

Les organes digestifs resserrés dans la cavité abdominale souffrent, comme les organes thoraciques, de la compression. Le foie, en particulier, éprouve des modifications de forme et de volume; on peut voir sur sa face convexe des dépressions qui sont la trace de la compression exercée sur elle par les dernières côtes déprimées.

Mécanisme de la scoliose. — Nous venons d'énumérer les différentes altérations que l'on rencontre dans la scoliose, soit du côté du squelette, soit du côté des parties molles; nous devons maintenant chercher à pénétrer le mécanisme de ces altérations. C'est une question fort délicate, et qui a donné naissance à de nombreuses discussions.

Le fait initial, c'est l'inclinaison latérale du rachis; mais, comment se fait-il que, dans ce mouvement d'inclinaison latérale, les corps vertébraux et les arcs postérieurs des vertèbres ne marchent pas d'un pas égal, de sorte que les corps semblent avoir subi autour des arcs un véritable mouvement de torsion, c'est là la

question qu'il nous faut examiner. Tout d'abord il convient d'étu-

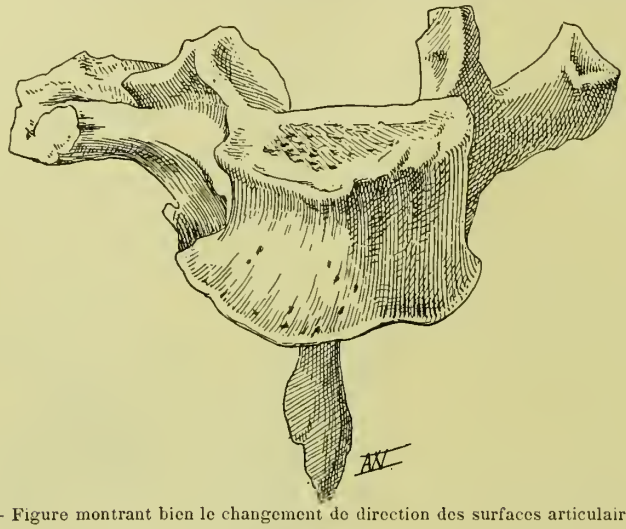

Fig. 175. — Figure montrant bien le changement de direction des surfaces articulaires. (Albert.)

dier, comme le fait observer M. Duplay [1], la manière dont s'exécutent à l'état normal les mouvements de latéralité du rachis. L'axe autour duquel s'effectue ce mouvement étant perpendiculaire au plan des apophyses articulaires est subordonné à la direction de leurs facettes. Aux lombes, où ces apophyses sont verticales, il est horizontal; il devient presque vertical au cou, où ces apophyses sont très légèrement obliques; à la région dorsale où les surfaces articulaires sont très fortement obliques et sur des plans différents, l'inclinaison latérale ne peut

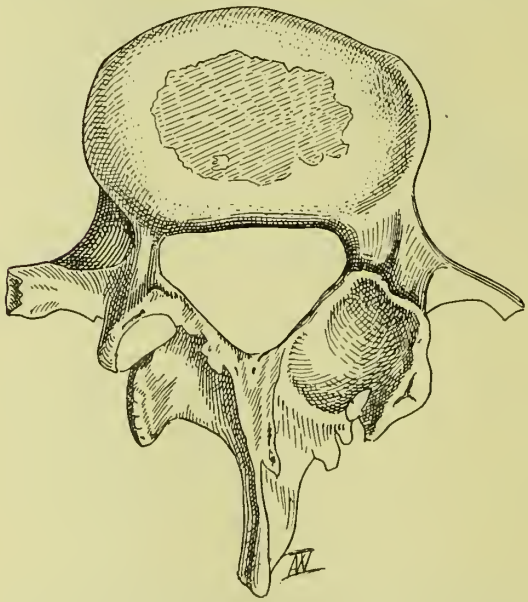

Fig. 176. — Vertèbre lombaire scoliotique dont une des apophyses articulaires est énormément élargie. (Albert.)

1. Follin et Duplay, *Traité élémentaire de pathologie externe*, t. III, p. 737.

se produire seule; il s'y joint forcément un léger mouvement de torsion. Et, de fait, quand on examine ce qui se passe, chez un

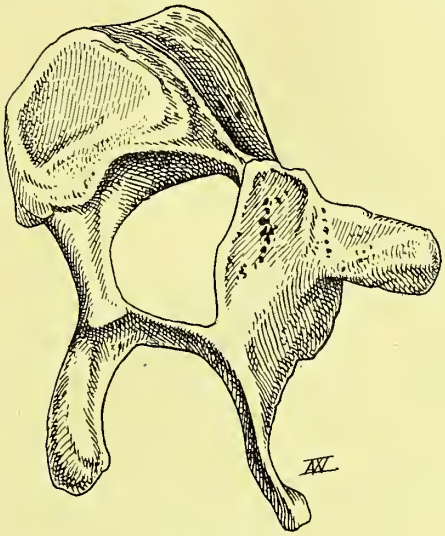

Fig. 177.

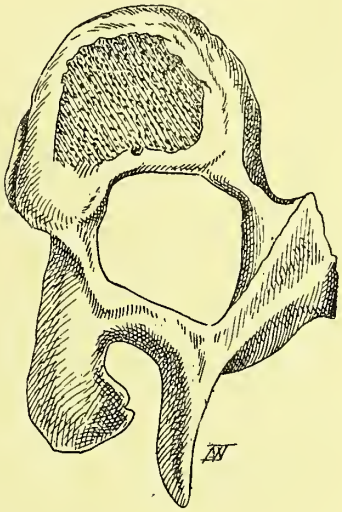

Fig. 178.

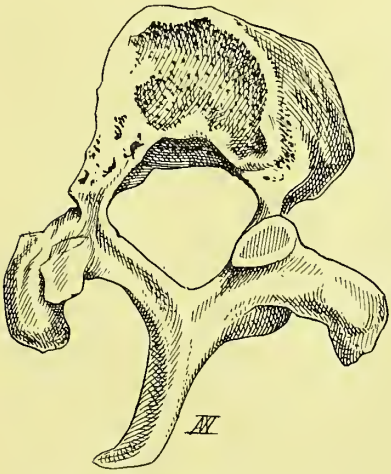

Fig. 179.

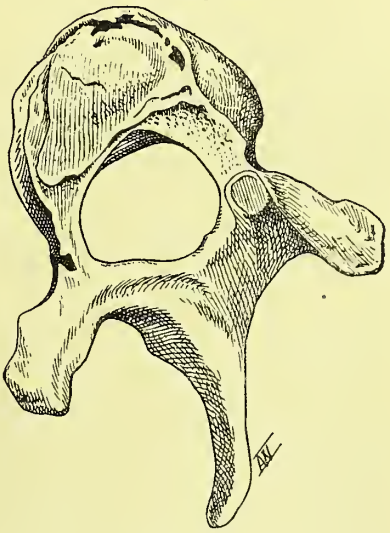

Fig. 180.

Dessins reproduisant 4 vertèbres formant un segment d'une scoliose dorsale, et montrant bien la rotation de ces vertèbres les unes par rapport aux autres. (Albert.)

sujet normal, pendant l'inclinaison latérale du rachis, on voit qu'il se produit du côté de la convexité une voussure costale qui rappelle ce qui existe dans les cas de scoliose peu prononcée.

D'après cela, il y aurait donc toujours, en même temps que l'inclinaison latérale, un certain degré de rotation des vertèbres les unes sur les autres. Cette rotation, Albert [1] en donne comme preuve les altérations qui se montrent du côté des apophyses articulaires. L'étude des surfaces articulaires, en effet, aussi bien du côté des vertèbres lombaires que du côté des vertèbres dorsales, montre que, dans la scoliose, il y a une rotation exagérée, qui détermine l'élargissement des surfaces articulaires du côté de la convexité. Du côté de la concavité, au contraire, les surfaces articulaires diminuent d'étendue, ou même disparaissent complètement. On peut encore se convaincre de la rotation en examinant de haut en bas une colonne vertébrale scoliotique, et voyant que les vertèbres qui la composent se trouvent dans des plans différents; l'axe de la vertèbre du sommet d'une courbe forme un angle évident avec celui de la vertèbre appartenant au sommet d'une autre courbure. De ses recherches Albert conclut, contrairement à Engel et à Lorenz, et conformément aux travaux de Rokitanky et de Meyer (de Zurich), que la rotation des vertèbres les unes par rapport aux autres joue un rôle dans la production des déviations scoliotiques.

Mais, à côté de l'inclinaison latérale et de la rotation, il est encore un troisième élément qui entre en jeu, c'est la torsion de chacune des vertèbres en particulier. Il s'est trouvé des auteurs, tels qu'Engel et Nicoladoni [2], pour soutenir que la torsion en elle-même n'existe pas, qu'elle est seulement une apparence résultant de l'inégal développement des deux moitiés d'un même corps vertébral. Il y a là bien certainement une exagération. Que l'asymétrie des deux moitiés du corps vertébral contribue à augmenter le défaut d'harmonie entre la série des corps et celle des lames vertébrales, c'est ce qui ne saurait être nié; mais il est évident, d'autre part, quand on examine chaque vertèbre en particulier, que l'axe du corps et celui des lames vertébrales ne se correspondent plus. Tandis que le corps de la vertèbre est déjeté du côté de la convexité, les lames et l'apophyse épineuse sont déviées au contraire dans le sens de la concavité; l'os, en un mot, a subi un mouvement de torsion autour des pédicules des lames vertébrales. Du reste, comme le fait observer Albert, ce n'est là qu'une partie de

1. Albert, *Der Mechanismus der skoliotischen Wirbelsäule*, Wien, 1899, p.
2. Nicoladoni, *Ueber Torsion der skoliot. Wirbelsäule; ein anatomisches Studium*, Stuttgart, 1882.

la torsion. Celle-ci porte en réalité sur tous les éléments constituants de la vertèbre, et elle se fait non seulement dans un sens, mais suivant les trois axes vertical, transversal et horizontal. Cette torsion complexe n'est pas également marquée sur toutes les vertèbres; peu prononcée sur les vertèbres cunéiformes, elle est surtout marquée sur les vertèbres qui ont subi la déformation rhomboïdale de Delpech, vertèbres obliques (Schrägwirbels) des auteurs allemands. Comme le fait observer Albert, les vertèbres obliques sont les vertèbres de passage; de trois vertèbres obliques superposées, l'inférieure présente la torsion du segment inférieur du rachis, la supérieure celle du segment supérieur, la moyenne est la vertèbre intermédiaire.

En résumé donc, dans la scoliose arrivée à son développement complet, trois éléments participent à la déformation, l'inclinaison latérale, la rotation et la torsion. Mais quels sont les agents de ces déformations multiples; c'est ce que nous devons maintenant étudier.

Ici, comme pour toutes les difformités qui se montrent pendant l'adolescence, genu valgum, pied plat valgus douloureux, on a successivement incriminé les muscles, les ligaments et les os; de là, les trois théories musculaire, ligamenteuse et osseuse.

a. *Théorie musculaire.* — Cette théorie a revêtu deux formes différentes, suivant qu'on a incriminé la rétraction des muscles d'un côté du tronc, ou, au contraire, leur paralysie. Déjà au XVIIe siècle, Mayow avait invoqué la rétraction musculaire, admise également par Delpech et par Boyer; on sait que cette théorie, défendue par J. Guérin, l'a conduit à un traitement particulier de la scoliose consistant dans la section des tendons des muscles supposés rétractés (myotomie rachidienne).

D'autres auteurs, au nombre desquels se trouve Eulenburg[1], ont pensé qu'il s'agissait d'une parésie ou, tout au moins, d'un relâchement des muscles répondant à la convexité du rachis. Sous l'influence d'attitudes vicieuses souvent repétées, ces muscles se laissent distendre peu à peu, s'affaiblissent, deviennent incapables de soutenir la colonne vertébrale. Mais, comme le font remarquer Bouvier et Bouland, au début de la scoliose, les muscles spinaux des deux côtés présentent le même développement, la même contractilité volontaire ou électrique; c'est là une constatation que nous avons pu faire bien souvent. Quant aux altérations muscu-

1. Eulenburg, *Die seitlichen Rückgrats-Verkrümmungen*, Berlin, 1876.

laires qui surviennent à la longue, et que nous avons notées à propos de l'anatomie pathologique, elles ne sauraient rien prouver au point de vue de la pathogénie.

Il n'en est pas moins vrai que beaucoup de jeunes filles atteintes de scoliose présentent un système musculaire remarquablement faible, et il y a avantage, au point de vue de la direction à imprimer au traitement, à se demander quel est celui des côtés dont le système musculaire doit être considéré comme affaibli. Ce qui se passe dans les cas de paralysie infantile peut nous guider à cet égard. Parfois, en effet, on voit les muscles du tronc participer à l'affection, et, sous cette influence, se développe une scoliose. Or, dans ces cas, nous avons constaté [1] ce qu'avait déjà signalé le Dr Messner (de Wiesbaden) [2], à savoir que, le plus souvent, la convexité de la courbure est dirigée vers le côté sain. D'après cela, ce seraient donc les muscles répondant à la concavité qui devraient être considérés comme primitivement affaiblis.

b. *Théorie ligamenteuse.* — Déjà émise par Ambroise Paré, la théorie de la faiblesse primitive des ligaments a été reprise et développée par Malgaigne. Il se fonde, pour l'admettre, sur ce fait qu'au début les déviations disparaissent par le repos, ce qui exclut, d'après lui, l'idée d'une malformation osseuse primitive. Malgaigne s'appuie aussi sur les expériences bien connues de Hirschfeld, qui consistent à sectionner les pédicules des vertèbres; on voit alors les courbures du rachis se redresser; ce qui prouve, d'après Hirschfeld, que les ligaments jaunes constituent la principale force qui maintient fixes les courbures rachidiennes. Malgaigne fait remarquer que, dans cette expérience, les courbures décrites par les corps des vertèbres augmentent, au contraire, après la section des pédicules vertébraux, ce qui tient à l'action du grand surtout ligamenteux antérieur. Que ces appareils ligamenteux viennent à se relâcher, à s'affaiblir, et l'on verra se produire les déviations anormales du rachis dans le sens latéral.

Nous pouvons répéter au sujet de la théorie ligamenteuse ce que nous avons dit précédemment de la théorie musculaire. Nul doute qu'elle ne renferme une part de vérité; mais de là à faire reposer sur elle toute la pathogénie de la scoliose, il y a loin.

1. Kirmisson, Des scolioses liées à l'existence de la paralysie infantile, *Revue d'Orthopédie*, juillet 1893, p. 284.

2. Messner, Ueber Asymetrie (Halbseitigeatrophie) des Thorax und Kontracturen der Wirbelsaüle nach Kinderlähmung (paralytische Skoliosen), *Centralb. für Chir.*, 5 novembre 1892, n° 44.

Sans doute les ligaments, comme les muscles, sont affaiblis; et c'est même là ce qui permet à la colonne vertébrale, comme le remarque Malgaigne, d'affecter des courbures anormales avant toute déformation osseuse. Mais si la laxité des ligaments était tout, on ne comprendrait pas l'aggravation si rapide et si considérable que présentent certaines scolioses, en dépit des soins les mieux dirigés.

C'est qu'en effet, l'affaiblissement des muscles et des ligaments ne joue qu'un rôle accessoire; la part principale revient à l'altération du tissu osseux, au défaut de résistance de ce tissu, au rachitisme, en un mot, comme nous l'avons déjà dit à propos de l'étiologie.

c. *Théorie osseuse.* — Elle a été très nettement formulée par Bouvier [1] : « La colonne vertébrale, disent MM. Bouvier et Bouland, croît en ligne droite, à part le cas de rachitisme, quand sa force de développement primitive est sensiblement la même à droite et à gauche, et lorsque la pression qu'exercent sur elle le poids du corps et l'action musculaire se répartit à peu près également dans les deux sens. Le rachis s'incurve latéralement si, l'une de ces deux conditions venant à manquer dans un point de sa longueur, quelques-unes de ses pièces prennent moins de développement dans un sens que dans l'autre. »

Et l'on comprend d'autant mieux la possibilité des altérations osseuses que la scoliose est une maladie qui ne se montre pas sur une colonne vertébrale arrivée à son complet développement, mais bien sur des jeunes gens, sur des adolescents, dont le rachis est encore en voie d'ossification. Les faces supérieure et inférieure des corps vertébraux présentent, en effet, à partir de quatorze et quinze ans, des points osseux complémentaires, sous forme de lames minces, qui ne se soudent aux corps des vertèbres que lorsque l'accroissement de la colonne vertébrale est complètement terminé, c'est-à-dire de vingt à vingt-cinq ans. Un arrêt de développement d'une des moitiés latérales de ces points osseux produira la déviation du thorax par le même mécanisme qui fait que l'arrêt de développement du cartilage épiphysaire répondant au condyle externe du fémur produit la difformité du genou dans le *genu valgum*.

On comprend d'autant mieux le mode d'action de cette cause que, vers l'âge de treize ou quatorze ans, où se montre habituelle-

1. Voir Bouvier et Bouland, art. Rachis du *Dict. encycl.*, p. 588.

ment la scoliose, il y a une poussée très énergique de développement. C'est à ce moment que se produit, suivant l'expression de P. Vogt, « cette transformation des enfants en adolescents élancés et en sveltes jeunes filles ». Cet accroissement rapide de la colonne vertébrale amène une faiblesse relative des muscles et des ligaments qui deviennent impuissants à maintenir la rectitude du rachis.

Quant à la torsion des vertèbres, qui imprime à la scoliose son caractère spécial de gravité, nous devons en chercher la cause dans le mode de résistance très différent qu'opposent aux causes de déformation les deux colonnes juxtaposées dans le sens antéro-postérieur, celle qui est constituée par la superposition des corps et des disques, celle que forment en arrière les lames et leurs pédicules. C'est là un point sur lequel l'accord est bien près de se faire aujourd'hui d'une manière complète.

Déjà cette opinion a été formulée par Rogers Harrisson et par Peletan; elle a été adoptée par Dittel et par Lorenz. Elle consiste à dire que la série des arcs vertébraux, solidement unis les uns aux autres par de nombreux ligaments, par des insertions musculaires, par leurs articulations avec les côtes, se prêtent moins aux déviations latérales que la série des corps vertébraux qui sont libres sur toute leur face antérieure. En outre, la colonne formée par la superposition des corps vertébraux supporte le poids du corps, tandis que les arcs ne participent que très peu à cette fonction. Ce sont donc les corps des vertèbres qui subissent surtout le déplacement latéral, tandis que les arcs, vu leurs attaches solides, y participent beaucoup moins. La torsion trouve d'ailleurs dans les épiphyses des pédicules vertébraux un point faible sur lequel son action peut aisément s'exercer. Nicoladoni a même démontré que, dans la scoliose rachitique, au début, les épiphyses répondant aux pédicules vertébraux du côté concave sont moins avancées en ossification.

Cette opinion est également celle que nous trouvons développée par Busch[1]. Il fait observer que les corps vertébraux, supportant le poids du corps, se laissent beaucoup plus aisément infléchir dans le sens latéral que les arcs solidement réunis par leurs ligaments. A cette circonstance Busch ajoute le développement beaucoup plus rapide de la moitié du corps vertébral répondant à la convexité, ce qui exagère encore le mouvement de torsion.

1. Busch, *Allgemeine Orthopädie*, Ziemssent's Handbuch der allgem. Therapie, Band II, Theil II, p. 141.

Bouvier et Bouland[1] émettent une opinion analogue : « On peut dire avec quelque fondement, d'après ces auteurs, que la torsion dérive de cette constitution particulière du rachis, composé de deux parties bien différentes : l'une, colonne cylindrique, continue, et souple; l'autre, sorte d'arête à crochets articulés, soumises également à l'effort de la pesanteur et de l'action musculaire. »

Déjà Meyer (de Zurich)[2] avait émis une manière de voir semblable. Il pose en principe la nécessité, pour comprendre le mécanisme de la scoliose, d'examiner isolément : 1° la série des corps; 2° la série des arcs vertébraux.

La série des arcs, vu leur élasticité, a la plus grande tendance au raccourcissement; depuis longtemps déjà Hirschfeld a démontré que la série des arcs détachés des corps subit un raccourcissement considérable. D'après lui, ce raccourcissement pourrait atteindre le dix-septième de leur longueur. Dans ses expériences, Meyer a trouvé que la série des arcs détachés des corps se raccourcit de 35 millimètres chez un homme de trente-sept ans, de 30 millimètres, chez un jeune homme de dix-huit ans; de 45 millimètres, chez une jeune fille de quatorze ans.

Il est bien évident que cette élasticité des arcs vertébraux qui leur permet de revenir sur eux-mêmes, quand ils ont été séparés des corps, ils la doivent aux puissants ligaments jaunes qui les unissent. Ce sont donc eux que nous considérons comme le principal agent de la torsion; ce sont eux en effet qui, reliant entre elles les lames vertébrales, ne leur permettent pas de se laisser courber latéralement avec autant de facilité que les corps des vertèbres qui sont libres dans une grande partie de leur étendue. Cette opinion, nous l'avons formulée déjà dans le *Traité de chirurgie*[2], et elle nous semble aujourd'hui encore l'expression de la vérité. En résumé, la cause principale de la torsion est dans la constitution différente des deux moitiés antérieure et postérieure du rachis. Albert (de Vienne), qui rapporte les opinions et les expériences de Meyer (de Zurich) à ce sujet, dit n'avoir fait que confirmer ses travaux, de sorte qu'en définitive, l'accord paraît fait sur ce point.

Symptômes. — Le plus souvent le début de la scoliose est lent et insidieux; c'est même là pour les malades une circonstance

1. Bouvier et Bouland, art. Rachis (déviations), *Dict. encycl.*, 3e série, t. I, p. 593.
2. Zur Mechanik der Scoliose, *Virchow's Arhiv*, Band XXXV, 1865.
3. Voir Kirmisson, art. Scoliose, in *Traité de chirurgie*, t. III, p. 724, 2e édition, Masson, 1897.

défavorable, en ce que déjà une déformation rachidienne a pu prendre des proportions considérables avant que la famille s'en soit aperçue et que l'on ait institué aucun traitement. Toutefois il ne faut pas trop s'empresser d'incriminer les parents. Il m'est arrivé de voir des scolioses déjà très avancées, chez des jeunes filles entourées de soins minutieux, scolioses dont l'existence n'avait été découverte que depuis peu de temps; il est donc certain qu'il y a des déformations rachidiennes qui marchent avec une grande rapidité.

Pour ce qui est de la santé générale, on observe les conditions les plus différentes : Il est, en effet, des jeunes gens qui, tout en se déformant, conservent toutes les apparences d'une santé générale excellente, teint frais, embonpoint satisfaisant. Mais souvent, au contraire, et cela surtout chez les jeunes filles qui sont menacées de scoliose, la santé générale laisse grandement à désirer, le teint est terreux, la peau sèche et rude, l'appétit fait défaut, il y a un amaigrissement marqué, tous les signes, en un mot, de la chloro-anémie. Souvent, il y a du retard dans l'apparition de la fonction menstruelle, ou bien des irrégularités dans le retour des règles, parfois des douleurs ou des hémorragies. Ce que les parents notent d'abord, c'est l'habitude que prennent les enfants de se mal tenir. Souvent, en écrivant, ils se tiennent obliquement assis et rejettent tout le poids du corps sur la hanche gauche, ce qui donne l'apparence d'une scoliose lombaire à convexité gauche; ou bien, ils s'appuient largement sur le bras droit et portent en avant l'épaule droite, qui fait une saillie plus considérable qu'à l'état normal; de là, l'apparence d'une scoliose dorsale à convexité tournée à droite.

Pendant la station, ces mêmes enfants prennent fréquemment la position hanchée, c'est-à-dire qu'ils rejettent tout le poids du corps sur l'un des membres inférieurs, le gauche le plus souvent; de là, l'abaissement du bassin vers la gauche, et la courbure lombaire à convexité gauche primitive. Devant les observations qu'on leur fait, les malades redressent complètement leur colonne vertébrale, mais ils ne tardent pas à la fléchir de nouveau; de sorte qu'à un moment donné, l'attitude vicieuse devient permanente. La scoliose dorsale à convexité droite étant très fréquente, souvent on dit que les jeunes filles qui en sont atteintes ont l'épaule droite un peu forte, ce qui tient à la saillie de l'omoplate soulevée par le plan des côtes. Si la déviation affecte la forme de la scoliose lombaire primitive à convexité gauche, le flanc gauche est rempli, un

creux se dessine au contraire au-dessus de la hanche droite, et les parents accusent à tort la hanche droite de présenter un volume exagéré. Chez les jeunes filles, ce sont assez souvent les couturières, au moment de l'adaptation d'un vêtement, qui reconnais-

Fig. 181. — Jeune fille scoliotique sur la planche d'examen, les deux talons appuyant contre le rebord de la planche, de sorte que les deux membres inférieurs soient sur une même ligne horizontale.

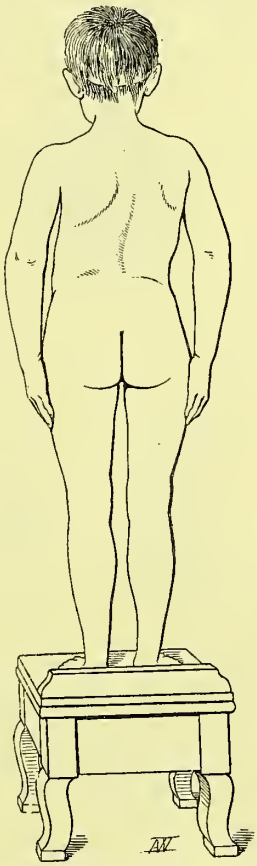

Fig. 182. — Jeune enfant scoliotique sur le tabouret d'examen.

sent pour la première fois ces déformations commençantes du côté de la hanche ou de l'épaule.

Quelqu'ait été le mode de début, au moment où les malades nous sont présentés, nous devons nous livrer à un examen complet, afin d'analyser dans tous leurs détails les déformations que nous avons sous les yeux.

Pour cela, toute la moitié postérieure du tronc doit être mise à découvert, les vêtements abaissés jusqu'au-dessous des hanches, où ils sont maintenus par une épingle ou par un lien, de façon à ce que la malade elle-même n'ait pas besoin de les tenir. Chez les jeunes filles, on concilie facilement les exigeances de la pudeur avec les nécessités de l'examen, en laissant couverte la partie antérieure du tronc; le dos seul, qu'il s'agit d'examiner, est à découvert.

Fig. 183. — Volumineuse scoliose à double courbure; inégalité des deux triangles brachio-thoraciques.

Les choses étant ainsi disposées, la région dorsale de la malade est exposée en pleine lumière, dirigée par exemple, du côté de la fenêtre; le chirurgien assis se place bien en face. Il importe, pour arriver à un résultat exact, que le bassin de la malade soit bien horizontal, et, pour cela, que les deux talons soient sur la même ligne. Un bon moyen pour y réussir, c'est de faire monter la malade à examiner sur une petite planchette, munie d'un rebord vertical contre lequel viennent appuyer également les deux talons. Chez les très jeunes enfants, le chirurgien, obligé, vu leur petite taille, de s'incliner en avant, juge mal des déformations thoraciques; aussi ai-je l'habitude de faire monter les jeunes enfants sur un petit tabouret, de façon à ce que la région dorsale soit à la hauteur des yeux du chirurgien, et que celui-ci puisse l'examiner sans s'incliner en avant (fig. 181 et 182). Les deux bras sont symétriquement appliqués le long du corps, de sorte qu'à première vue, l'on peut se rendre compte de la symétrie ou de l'inégale grandeur des deux triangles brachio-thoraciques. Sous ce terme, on désigne l'espace triangulaire que laisse entre lui et la région du flanc le membre supérieur appliqué sur les côtés du tronc.

Si, comme il arrive dans les scolioses lombaires, la région du flanc répondant à la concavité de la courbure est excavée, le

triangle brachio-thoracique de ce côté présente une largeur plus considérable que celui du côté opposé (fig. 183).

On peut également juger *a priori* du galbe général du corps, voir si la tête se maintient habituellement droite ou inclinée sur l'un des côtés du cou, si les deux épaules sont à la même hauteur, ou si l'une d'elles est abaissée par rapport à l'autre ; si les deux lignes allant de la région cervicale au moignon de l'épaule sont bien symétriques, etc. Il s'agit ensuite pour le chirurgien de tracer la ligne répondant à la série des apophyses épineuses, pour juger de sa direction, et, par suite, du degré de la déformation. Sans doute, il existe un très grand nombre de procédés qui permettent de tracer cette ligne formée par les apophyses épineuses; mais tous ces procédés, quelque perfectionnés qu'ils soient, sont tous passibles d'un même reproche, à savoir qu'ils supposent tous pour le chirurgien la nécessité de déterminer au préalable par le toucher la situation exacte des apophyses épineuses. Ils sont donc tous soumis à la même cause d'erreur; il est par conséquent plus simple, dans la pratique, de déterminer d'une manière aussi exacte que possible par la palpation la place de chacune des apophyses épineuses, et de la marquer sur la peau de la malade par un petit point à l'encre. La série de ces points superposés forme une ligne dont la courbure donne la courbe elle-même de la déviation scoliotique.

Il est du reste deux choses distinctes à examiner dans l'appréciation de la courbure scoliotique, ce sont la forme même de la courbe, en d'autres termes la valeur de l'arc qu'elle soutient, et l'inclinaison de cette courbe elle-même par rapport à la verticale. Faute de bien s'entendre sur ces deux éléments constituants de la difformité, on peut arriver à la confusion. Il est bien évident, par exemple, que si l'on confond dans une même mensuration et la courbe formée par les apophyses épineuses et l'inclinaison de cette courbe par rapport à la verticale, on arrivera à un chiffre beaucoup plus élevé que si l'on enregistre seulement la valeur de la courbe elle-même. Pour notre part, nous avons toujours soin de distinguer l'un de l'autre ces deux éléments. En rejoignant par une ligne verticale les deux extrémités de la courbure rachidienne, nous obtenons la flèche de cette courbure et nous tenons compte isolément de l'inclinaison de cette courbure par rapport à la verticale. Par là, nous nous expliquons les différences entre les résultats de certains auteurs et les nôtres; nous nous étonnons en

effet d'entendre parler à chaque instant de flèches de 5 et 6 centimètres, alors que, le plus souvent, nous obtenons des flèches qui ne dépassent pas 3 centimètres à 3 centimètres 1/2; il est bien certain que les auteurs qui obtiennent des chiffres aussi élevés mesurent à la fois la valeur de la courbe et son inclinaison par rapport à la verticale. Non certes qu'on ne puisse rencontrer des flèches de 5 et 6 centimètres de hauteur; mais ces faits, je le répète, me paraissent exceptionnels.

On doit tenir compte encore dans cet examen de la région dorsale de la situation réciproque des deux omoplates, et déterminer non seulement leur hauteur réciproque, mais encore leur proéminence plus ou moins marquée et surtout leur écartement par rapport à la ligne des apophyses épineuses.

Ainsi pratiqué, l'examen méthodique de la région dorsale ne fournirait encore que des résultats insuffisants; il convient d'apprécier en outre la voussure anormale des régions dorsale et lombaire. Il est indispensable pour cela de faire incliner en masse le corps en avant, la tête fortement fléchie entre les épaules, les bras ballants, dans la position que prennent les jeunes garçons dans le jeu de saut de mouton. Dans cette attitude, les omoplates tombent sur les parties latérales du thorax, l'angle postérieur des côtes est mis à découvert et toute saillie anormale de la région dorsale ou de la région lombaire est aisément reconnue, surtout si le chirurgien, fléchissant lui-même les membres inférieurs, vise horizontalement la région dorsale du malade.

L'examen tel que nous venons de le pratiquer nous permet d'analyser tous les éléments de la déformation dorsale; nous devons maintenant compléter cet examen par l'étude de la région antérieure du tronc. Pour cela, le malade se retourne de façon à ce que la face antérieure du thorax soit exposée aux yeux du chirurgien. On peut ainsi se rendre compte de toutes les déformations qui existent du côté de la cage thoracique, asymétrie et propulsion en avant du sternum, asymétrie des régions hypochondriaques. Il importe aussi de noter la position exacte du bassin; pour cela, il convient de préciser le siège exact occupé par chacune des deux épines iliaques antérieures et supérieures, et voir si ces deux épines sont bien sur une même ligne horizontale, rechercher surtout si la distance qui les sépare de l'ombilic est bien la même des deux côtés.

Fréquemment, il arrive que le bassin soit oblique et que, par

suite, l'une des épines iliaques soit plus basse que l'autre. Il est de règle en pareil cas que la ligne blanche qui représente pour ainsi dire le fléau de la balance que constituent dans leurs oscillations les deux moitiés du bassin, s'incline du côté vers lequel le bassin est abaissé. Si, par exemple, c'est l'épine iliaque antérieure et supérieure gauche qui est la plus basse, la ligne blanche s'incline à gauche par son extrémité supérieure. Il est toutefois à

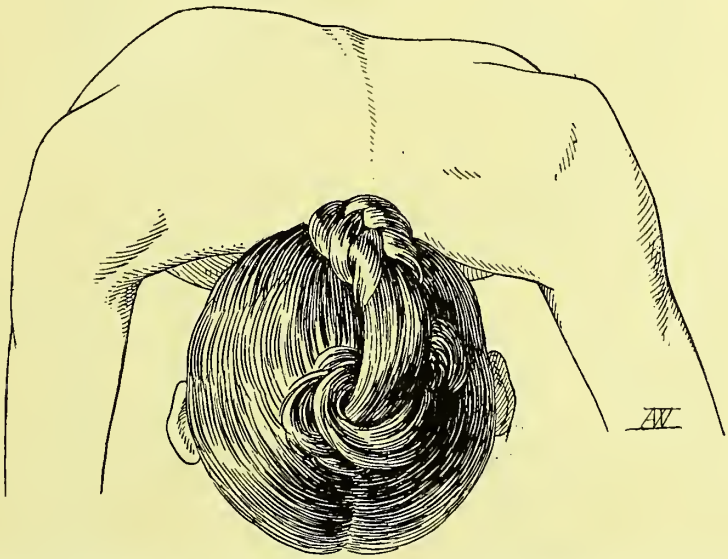

Fig. 184. — Malade vue de dos, la partie supérieure du corps, la tête et les bras inclinés en avant; dans cette attitude, on reconnaît aisément la moindre asymétrie entre les deux moitiés postérieures du thorax.

cette règle des exceptions qu'il est utile de faire connaître, car elles seraient de nature à embarrasser un observateur non prévenu. Il est en effet des cas dans lesquels, au lieu de s'incliner par son extrémité supérieure du côté de l'épine iliaque la plus basse, la ligne blanche s'incline au contraire du côté opposé. Il faut chercher la cause de cette anomalie, soit dans un relâchement de la paroi abdominale chez certaines jeunes filles à tissus flasques et mous, soit dans ce fait que le tronc en masse est incliné en sens inverse de l'inclinaison vicieuse du bassin; la ligne blanche peut participer à cette inclinaison générale du tronc et, par conséquent, son extrémité supérieure se dévier du côté opposé à celui dont l'épine iliaque est la plus basse.

Quelque soin qu'on ait apporté à l'examen des régions antérieure

et postérieure du tronc, on ne possède encore que des éléments insuffisants d'appréciation pour le pronostic et le traitement. Il importe en effet de voir dans quelle mesure les courbures anormales dont on a reconnu l'existence sont susceptibles de se redresser. Pour cela, on devra faire coucher le malade à plat ventre sur un plan horizontal, et examiner les modifications que la suppression de la pesanteur imprime aux courbures du rachis. Une autre recherche qui doit se faire également dans la position horizontale, c'est la mensuration des membres inférieurs, permettant de déterminer si l'inclinaison du bassin dont on a reconnu l'existence tient à une simple attitude vicieuse, ou si elle a son origine dans une longueur inégale des deux membres inférieurs.

La suspension au moyen de l'appareil de Sayre permet de reconnaître le plus ou moins de souplesse des courbures et les chances que l'on a d'en obtenir le redressement.

Après avoir énuméré les principes qui nous guident dans l'examen d'une scoliose, nous devons maintenant passer en revue les diverses formes que peut prendre la colonne vertébrale dans son inclinaison latérale.

1° *Scoliose dorsale à convexité droite.* — C'est là de beaucoup la forme la plus fréquente. Dans cette variété, la région dorsale de la colonne vertébrale forme une courbure dont la convexité est tournée à droite; il en résulte une voussure anormale des côtes droites, et, au contraire, un affaissement de la moitié gauche du thorax. Par suite de cette voussure, l'omoplate droite est surélevée; elle est en même temps plus proéminente et plus écartée de la ligne des apophyses épineuses que l'omoplate du côté opposé.

De très bonne heure se forme dans la région lombaire une courbure de compensation dont le but est de rétablir l'équilibre du tronc entraîné vers la droite par la scoliose dorsale à convexité droite. Cette courbure lombaire de compensation a naturellement sa convexité tournée du côté opposé à celle de la courbure principale, à gauche, par conséquent, dans l'hypothèse d'une scoliose dorsale droite primitive. Cette scoliose lombaire s'accompagne elle-même d'une torsion du corps des vertèbres lombaires vers la gauche et, par suite, d'une voussure de la région lombaire gauche, qui contraste avec l'affaissement du flanc droit. Si l'on examine le malade à ce moment, on note donc une double gibbosité, dorsale droite, lombaire gauche, un affaissement du flanc droit qui fait paraître plus saillante la hanche de ce côté, et donne lieu à un élar-

gissement du triangle brachio-thoracique correspondant. Vu par devant, le thorax présente très souvent une voussure répondant à l'hypochondre gauche.

On présente habituellement la déformation des côtes comme

Fig. 185. — Scoliose à double courbure, dorsale droite, lombaire gauche.

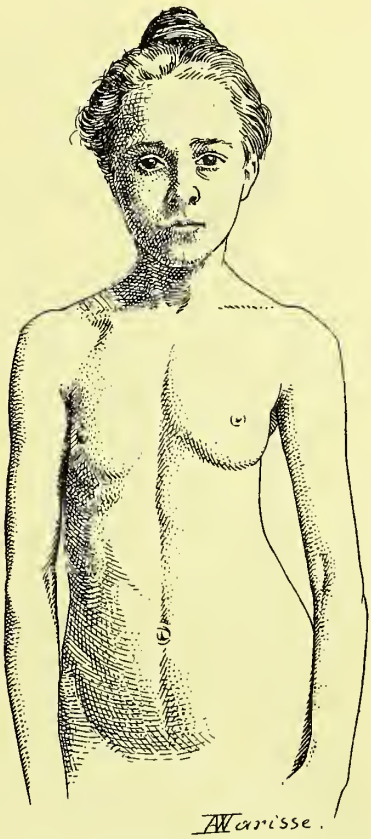

Fig. 186. — Scoliose à double courbure, dorsale droite, lombaire gauche; malade vue par devant.

secondaire à la déformation vertébrale, et dépendant de la torsion des vertèbres; sans doute, la chose est exacte d'une manière générale. Toutefois il n'y a pas une relation exacte, absolue, entre les déformations costales et la torsion. Il m'arrive, en effet, à chaque instant de remarquer, et de faire remarquer à mes élèves, que des déformations costales accentuées peuvent se rencontrer avec des déviations minimes des apophyses épineuses; et inversement nous voyons des scolioses dont la flèche est très prononcée coïncider

avec des déformations costales beaucoup moindres qu'on ne pourrait le croire tout d'abord. Qu'est-ce à dire, sinon que les côtes et le rachis sont également atteints par le rachitisme dont les effets, se produisant d'une manière plus ou moins marquée sur l'un ou

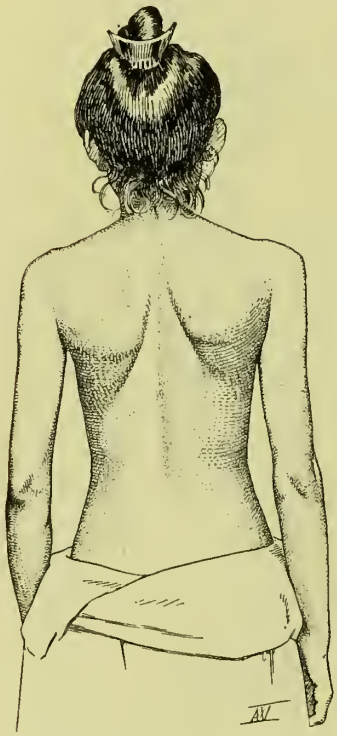

Fig. 187. — Asymétrie marquée des deux omoplates sans incurvation latérale des apophyses épineuses; l'omoplate est soulevée par l'exagération de courbure des côtes.

Fig. 188. — Scoliose dorsale à convexité droite; déviation très légère des apophyses épineuses avec voussure considérable des côtes, d'où écartement très marqué de l'omoplate droite.

l'autre de ces éléments, y détermine des déformations plus ou moins prononcées.

Il est intéressant de noter que le plus souvent la courbure dorsale à convexité droite commence à partir de la 5e vertèbre dorsale. On peut, je pense, en trouver la raison dans le mécanisme de la colonne vertébrale pendant les mouvements du membre supérieur. Si l'on examine ce que devient la portion dorsale du rachis pendant les mouvements d'élévation imprimés au membre supérieur droit, on voit se former une courbe dont la convexité

est tournée à droite, et dont le point initial répond à la 5e vertèbre dorsale. C'est là le nœud des mouvements du membre supérieur, et c'est là aussi le fait qui nous rend compte du siège le plus habituel de la déviation dans la scoliose dorsale primitive à convexité droite.

2° *Scoliose dorsale primitive à convexité gauche.* — Infiniment plus rare que la scoliose dorsale à convexité droite chez les adolescents, cette forme est, au contraire, assez fréquente dans le rachitisme de la première enfance. Nous n'avons pas, du reste, à lui consacrer une description spéciale; il suffit, pour en avoir une idée juste, de reporter à droite tout ce que nous avons dit du côté gauche, dans la scoliose dorsale droite primitive, et *vice versa.* Le plus habituellement cette scoliose dorsale primitive à convexité gauche porte sur la partie inférieure de la région dorsale. Il est fréquent de la voir empiéter sur la région lombaire pour donner naissance à une scoliose dorso-lombaire primitive à convexité gauche. Cette forme se rencontre fréquemment dans le rachitisme des jeunes enfants.

3° *Scoliose à triple courbure.* — Nous avons supposé jusqu'ici que, par l'adjonction à la courbure principale d'une courbure de compensation, la colonne vertébrale présentait deux courbures de sens contraire superposées l'une à l'autre, affectant ainsi la forme d'un S italique allongé. Il arrive même souvent qu'une deuxième courbure de compensation se surajoute à la courbure principale, et qu'on ait ainsi sous les yeux une scoliose à triple courbure. Supposons, par exemple, le cas d'une scoliose dorsale primitive à convexité droite; au-dessous de la courbure principale se forme, à la région lombaire, une courbure secondaire à convexité gauche, en même temps qu'à la région dorsale supérieure, empiétant même plus ou moins sur la région cervicale, on voit se développer une seconde courbure de compensation, en sens inverse de la courbure principale, à convexité gauche.

Cette seconde courbure de compensation surajoutée aux deux premières modifie considérablement le tableau clinique de la scoliose. Dans la scoliose dorsale à convexité droite, l'omoplate droite, disions-nous, est située sur un plan supérieur à celle du côté opposé, plus proéminente et plus écartée de la ligne médiane. Qu'une nouvelle courbure de compensation se montre au-dessus de la courbure primitive, elle s'accompagnera nécessairement de la production d'une nouvelle gibbosité costale gauche, qui aura

pour effet de surélever l'omoplate correspondante, de sorte qu'ici c'est l'omoplate gauche qui se trouvera située au-dessus de la droite.

En même temps que progresse la scoliose dorsale primitive à convexité droite, elle entraîne les côtes dans le sens de la déviation qui lui est propre. Celles-ci forment une gibbosité de plus en plus considérable qui s'abaisse par suite de l'exagération de la courbure rachidienne, au point que les dernières côtes droites viennent quelquefois reposer sur la crête iliaque elle-même, ou dans l'intérieur du bassin : il en résulte un effacement complet de la région du flanc, et parfois des douleurs névralgiques extrêmement pénibles.

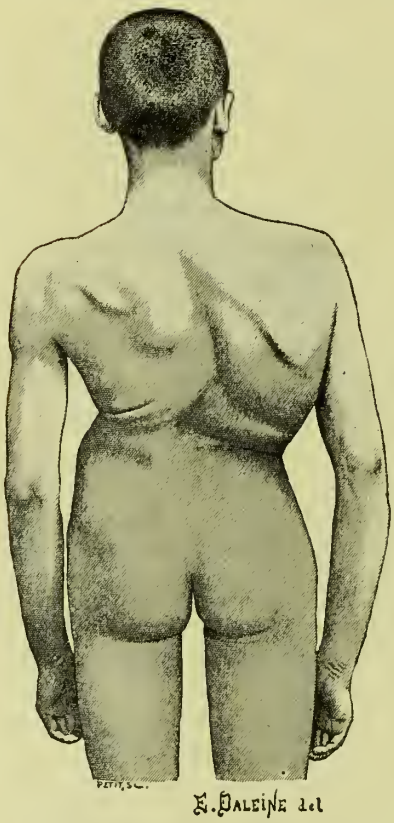

Fig. 189. — Énorme scolioso dorsalo à convexité droito ; les dernières côtes droites viennent appuyer sur la crête iliaque.

En même temps que la courbure dorsale droite principale s'affaisse de plus en plus, en se portant en bas et en arrière, la courbure de compensation lombaire gauche, par un mouvement inverse, se porte en haut et en avant, entraînant le bassin dans le sens de sa convexité. Il en résulte à la longue, dans ces scolioses anciennes et très prononcées, une déviation secondaire du bassin bien différente de celle qu'on observe dans les scolioses statiques. Dans ces dernières, en effet, le bassin est abaissé du côté de la convexité lombaire du rachis, tandis que, dans ces déviations secondaires du bassin auxquelles nous faisons allusion ici, l'abaissement du bassin répond au contraire au côté concave de la région lombaire. Le bassin, en un mot, subit un mouvement de torsion en sens inverse de la torsion des côtes; tandis que les côtes droites sont portées en bas et en arrière, l'épine iliaque antéro-supérieure gauche est au contraire portée en haut et en avant.

4° *Scoliose lombaire primitive à convexité gauche.* — Elle vient immédiatement, par ordre de fréquence, après la courbure dorsale primitive à convexité droite. Elle reconnaît surtout comme causes prédisposantes les attitudes vicieuses prises pendant la position assise et dans la station. Dans cette forme, les apophyses épineuses lombaires décrivent une courbe à convexité tournée à gauche, il en résulte un soulèvement du flanc gauche qui masque complètement la hanche du même côté; au contraire, le flanc droit est excavé, et la hanche droite est plus saillante qu'à l'état normal. De là une inégalité frappante des deux triangles brachio-thoraciques; plus tard, une courbure de compensation en sens inverse, à convexité droite par conséquent, se montre à la région dorsale, et il en résulte une gibbosité dorsale plus ou moins prononcée.

5° *Scoliose lombaire primitive à convexité droite.* — Il est beaucoup plus rare de voir la scoliose lombaire primitive avoir sa convexité tournée à droite; les choses se passent comme dans le cas précédent, sauf que les difformités sont de sens contraire, et que, par conséquent, la courbure dorsale de compensation a sa convexité tournée vers la gauche.

6° *Scoliose statique.* — Elle rentre dans le groupe des scolioses lombaires primitives. Elle est essentiellement caractérisée par ce fait qu'ici la déviation de la colonne vertébrale est sous la dépendance d'une modification primitive dans la statique du bassin qui, au lieu de rester horizontal, s'incline du côté vers lequel la scoliose a sa convexité dirigée. Toutes les inégalités de longueur des membres inférieurs, quelle qu'en soit la cause, peuvent donner naissance à la scoliose statique, qu'il s'agisse, par exemple, comme il arrive souvent, d'un pied plat valgus, d'une fracture vicieusement consolidée ou d'une coxalgie ancienne. A côté de ces faits dans lesquels la cause de l'inégalité de longueur est évidente, il faut citer encore ceux dans lesquels l'inégalité de longueur se produit en dehors de toute cause appréciable, comme conséquence d'une anomalie dans le développement. Ces faits sont loin d'être exceptionnels; ils sont cependant beaucoup moins fréquents que ne le disent certains auteurs, et, en particulier, Morton (de Philadelphie). Chaque fois que j'ai sous les yeux une scoliose liée à une inclinaison vicieuse du bassin, j'ai soin de pratiquer la mensuration des membres inférieurs. Or, l'existence d'un raccourcissement, en dehors de toute cause appréciable, pied plat, genu

valgum, fracture, etc., me semble une exception. Lorsque l'inclinaison du bassin existe en dehors de toute inégalité de longueur des membres inférieurs, il faut l'expliquer par la persistance de l'attitude vicieuse dans la position hanchée que nous avons mentionnée déjà à propos de la pathogénie. D'abord passagère, mais

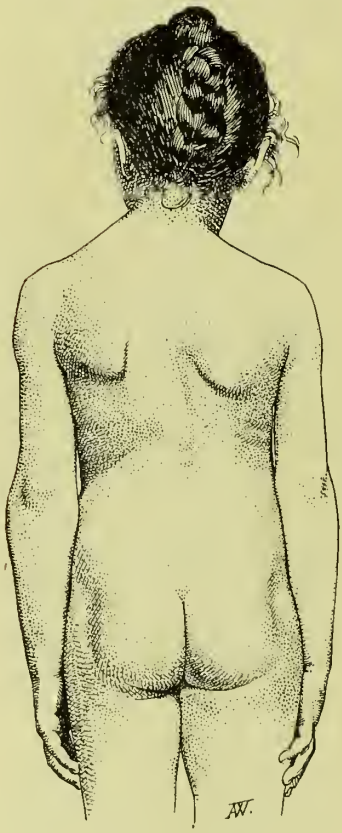

Fig. 190. — Scoliose cervico-dorsale à convexité gauche.

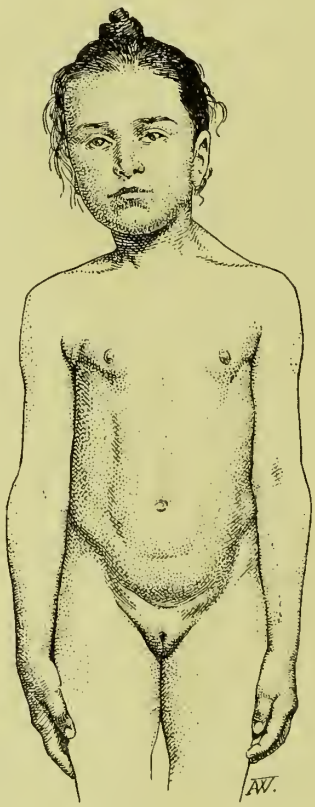

Fig. 191. — Scoliose cervico-dorsale à convexité gauche. Malade vue par devant pour bien montrer l'asymétrie des deux triangles sus-claviculaires.

fréquemment répétée, cette obliquité du bassin finit par demeurer permanente, et entraîner à sa suite l'inclinaison correspondante de la région lombaire.

7° *Scoliose cervico-dorsale primitive.* — Une forme importante à connaître, en ce qu'elle donne naissance à des difformités très accusées, c'est la scoliose cervico-dorsale. Comme son nom l'indique, elle empiète à la fois sur la région cervicale et sur la por-

tion supérieure de la région dorsale. Comme la scoliose dorsale et la scoliose lombaire primitives, elle offre une prédilection marquée relative au sens de la convexité. Le plus souvent en effet cette convexité est tournée à gauche; il est beaucoup plus exceptionnel de la voir regarder du côté droit. A la convexité de la courbure cervico-dorsale répond une gibbosité costale; il en résulte que tout

Fig. 192. — Scoliose cervico-dorsale à convexité gauche avec surélévation considérable de l'omoplate gauche.

Fig. 193. — Scoliose cervico-dorsale à convexité gauche.

le moignon de l'épaule en masse est soulevé, l'omoplate gauche, par conséquent, est à la fois beaucoup plus saillante et plus élevée que la droite. La ligne allant de la nuque à l'épaule, ou le *galbe* des deux côtés du cou, est très différente pour chacun d'eux. A droite en effet, cette ligne affecte la forme d'une courbe à concavité externe; à gauche, elle représente une ligne droite ou même une ligne convexe en dehors.

Vue par devant, la région cervicale est également très déformée; l'extrémité externe de la clavicule est fortement surélevée par

rapport à celle du côté opposé; les deux triangles sus-claviculaires sont asymétriques; le gauche est à la fois plus étroit et plus plein que celui du côté opposé. La tête est inclinée sur l'épaule droite, à moins qu'une courbure de compensation en sens inverse de la partie supérieure de la région cervicale ne la rejette du côté gauche. Au-dessous de la courbure cervico-dorsale principale se forme une courbure de compensation dont le siège est la région dorsale inférieure; quelquefois même on voit se former une deuxième courbure de compensation en sens inverse à la région lombaire, de sorte que la difformité aboutit en définitive à une scoliose à triple courbure.

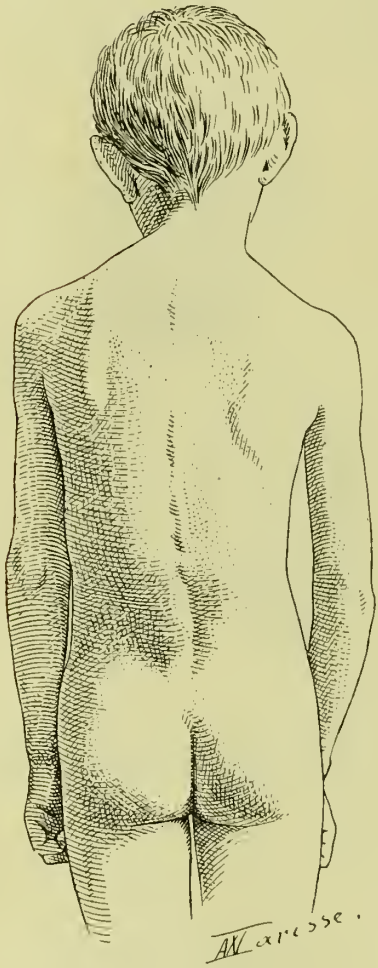

Fig. 194. — Scoliose totale à convexité gauche.

8° *Scoliose totale.* — A côté des formes précédentes il faut faire une place pour la scoliose totale, c'est-à-dire celle dans laquelle la colonne vertébrale dans son ensemble forme une courbe unique occupant à la fois dans toute leur hauteur les régions dorsale et lombaire. Cette forme a le plus souvent sa convexité tournée à gauche; bien souvent elle existe en dehors de toute déformation osseuse; il s'agit, en d'autres termes, d'une simple scoliose d'attitude.

Fréquemment aussi elle est liée à une inclinaison vicieuse du bassin et rentre par conséquent dans le groupe des scolioses statiques. Il ne s'agit pas du reste ici d'une forme parfaitement indépendante des autres variétés. Parfois il arrive qu'à une scoliose totale à convexité gauche se substitue une scoliose à double courbure, dorsale droite, lombaire gauche, par suite de la formation d'une seconde courbure en sens

inverse de la première, au niveau de la région dorsale inférieure. Plus d'une fois, il m'a été donné de constater une semblable transformation.

9° *Scoliose paradoxale.* — Ceci m'amène à parler d'une forme particulière de scoliose à laquelle j'ai donné le nom de *scoliose paradoxale*; voici les faits auxquels je fais allusion : Une jeune fille se présente à nous avec une inclinaison de la colonne vertébrale vers la gauche, soit qu'il s'agisse d'une scoliose totale, ou d'une courbure dorso-lombaire; nous la faisons s'incliner en avant, et nous sommes surpris de constater chez elle une voussure costale droite,

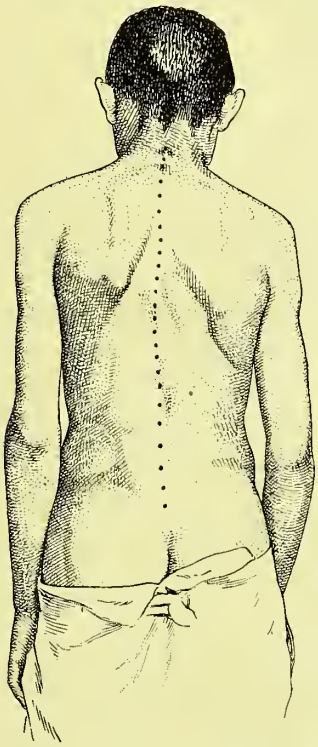

Fig. 195. — Scoliose paradoxale; dans la position verticale, le malade se présente avec l'apparence d'une scoliose à convexité gauche.

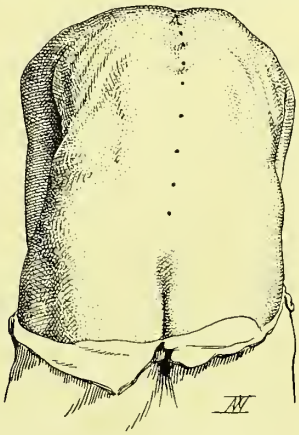

Fig. 196. — Scoliose paradoxale. Le malade qui, dans la position verticale, offrait l'apparence d'une scoliose à convexité gauche, présente en réalité une voussure des côtes droites.

c'est-à-dire du côté opposé à celui que la courbure vertébrale nous aurait tout d'abord fait incriminer. Depuis longtemps déjà la clinique a attiré mon attention sur les faits de cette nature, et j'en ai fait, avec mon chef de clinique, le Dr Sainton, l'objet d'un article dans la *Revue d'Orthopédie* [1]. Depuis lors, il m'a été donné de rencontrer bon nombre de faits du même ordre. Il

1. Kirmisson et Sainton, Note pour servir à l'histoire de certaines scolioses anormales auxquelles on pourrait donner le nom de scolioses paradoxales, *Revue d'Orthopédie*, 1895, p. 218.

s'agit bien évidemment de scolioses avec déformations osseuses très peu accusées; c'est ce qui explique que la légère voussure dorsale et la petite courbure rachidienne qui lui correspond passent tout d'abord inaperçues, masquées qu'elles sont par une large inflexion en sens inverse de la région dorso-lombaire. Le plus souvent, je le répète, la déviation apparente a sa convexité tournée à gauche, tandis que la voussure dorsale siège à droite; c'est là ce qui m'a fait donner à cette forme le nom de scoliose paradoxale. Malheureusement il ne m'a pas été donné jusqu'ici de suivre pendant un temps suffisant de semblables déformations pour dire ce qu'elles deviendraient à la longue. Il est probable que, par le fait d'une déformation lombaire surajoutée et par les progrès de la voussure dorsale, elles se transformeraient en scolioses ordinaires à double courbure.

10° *Scoliose d'attitude.* — Il est d'ailleurs une distinction importante que nous devons établir entre les diverses formes de scoliose que nous venons de passer en revue et la simple scoliose d'attitude. Sous ce nom l'on désigne l'inclinaison latérale du rachis qui ne se lie à aucune déformation osseuse. On en juge aisément, en faisant incliner le tronc du malade en avant. On constate que les deux moitiés postérieures du thorax sont parfaitement symétriques; il n'y a donc pas de déformation osseuse; il s'agit, en d'autres termes, d'une simple attitude vicieuse dont la guérison peut être facilement obtenue.

11° *Des courbures normales du rachis dans leurs rapports avec la scoliose.* — Il est bien rare que les courbures normales du rachis dans le sens antéro-postérieur, convexité dorsale, concavité lombaire, restent intactes pendant le développement de la scoliose. Dans un très grand nombre de cas, et c'est là un point sur lequel nous aurons l'occasion de revenir dans l'étude de la cyphose, la convexité dorsale est exagérée; en d'autres termes, la scoliose est associée à un degré plus ou moins marqué de cyphose, constituant ainsi les cypho-scolioses. Souvent même c'est la déformation cyphotique qui l'emporte sur la scoliose; assez souvent la cyphose est associée à une scoliose totale à convexité gauche. On rencontre aussi des cypho-scolioses volumineuses parmi les scolioses congénitales, et parmi les scolioses symptomatiques dans les maladies nerveuses, chez les dégénérés.

Inversement, on voit souvent aussi les courbures normales du rachis se redresser chez les scoliotiques. Au lieu de présenter sa

courbure normale à convexité postérieure, la région dorsale devient plate; parfois même, à la convexité normale fait place une concavité postérieure, circonstance particulièrement défavorable, en ce qu'elle vient encore diminuer la capacité de la région thoracique et qu'elle expose davantage les viscères à la compression. D'accord avec tous les auteurs qui se sont occupés de la question, je considère ce redressement des courbures normales du rachis comme d'un mauvais pronostic. C'est en effet dans les déformations graves qu'on l'observe, tandis que bon nombre de cyphoscolioses se maintiennent dans des proportions modérées.

Il n'est pas rare, au début de la scoliose, chez des malades dont le système ligamenteux présente une laxité considérable, de voir la lordose lombaire physiologique s'exagérer; il en résulte de l'ensellure et une projection du ventre en avant. Plus tard, quand des déformations considérables sont survenues du côté de la région lombaire, l'ensellure est beaucoup plus exceptionnelle.

Fréquence relative des différentes formes primitives de scoliose. — C'est là une question qui a été très controversée. Il est moins facile en effet qu'on ne pourrait le croire, en présence d'une scoliose à double courbure, de préciser d'une manière exacte celle des deux qui a fait son apparition. Il est des cas dans lesquels les deux courbes présentent exactement les mêmes dimensions et les mêmes caractères. Bouvier et P. Bouland[1] décrivent même comme une forme spéciale de scoliose ces faits dans lesquels une convexité dorsale droite supérieure coïncide avec une convexité dorso-lombaire de sens opposé, mais d'égales dimensions. Cette forme n'est pas très rare, du moins parmi les scolioses légères ; plus tard, la scoliose dorsale se développant tend à l'emporter sur la scoliose lombaire, et l'on est ainsi ramené au type de la scoliose dorsale primitive à convexité droite, avec courbure de compensation en sens inverse à la région lombaire. Le plus souvent des commémoratifs exacts nous font défaut, et nous sommes ainsi amenés à considérer comme la courbure primitive celle dont la déviation est la plus considérable et dont la fixité est la plus grande.

Pendant longtemps il a été admis que la courbure dorsale primitive à convexité droite était de beaucoup la plus fréquente. C'est ce que démontrent les chiffres suivants : Eulenburg admet que la scoliose dorsale droite primitive représente 92,7 p. 100 de

1. Bouvier et P. Bouland, art. Rachis (déviations) du *Dict. encyclop.*

tous les cas de scolioses; Adams évalue sa fréquence à 84 p. 100; Heine à 81 p. 100. Cependant déjà Ludwig en 1757, et John Shaw en 1825, admirent que la scoliose débute toujours par la région lombaire. W. Mayer, en examinant 336 jeunes filles fréquentant les écoles, a trouvé que la scoliose débute toujours sous la forme d'une courbure lombaire à convexité gauche. B. Schmidt regarde la scoliose lombaire primitive comme habituelle. D'après la statistique de Drachmann, la scoliose lombaire gauche primitive se rencontre 47 fois sur 100, tandis que la scoliose dorsale droite primitive compte pour 42,5 sur 100. Sur 136 scolioses au début, Lorenz dit avoir rencontré 62 cas de courbure lombaire gauche primitive, et 64 cas de courbure dorsale droite principale. Plus il observe, dit-il, et plus il se convainc que la scoliose lombaire gauche primitive est la forme la plus fréquente. Pour nous, les faits que nous avons observés jusqu'ici nous conduisent à conserver l'opinion ancienne, à savoir que la scoliose dorsale droite primitive constitue la variété la plus habituelle.

Si nous consultons notre statistique à cet égard, voici les chiffres que nous relevons. Nos 1 029 scolioses se décomposent de la façon suivante :

Dorsales primitives. . . .	Droites.	521
	Gauches	159
Lombaires primitives. . .	Gauches	137
	Droites.	24
Scolioses totales.	Gauches	52
	Droites.	6
Scolioses cervico-dorsales.	Gauches	14
	Droites.	9
Scolioses paradoxales.		7

D'après cela, la scoliose dorsale droite primitive serait de beaucoup la forme la plus fréquente, puisqu'elle représente, à elle seule, plus de la moitié des faits que nous avons observés. La scoliose lombaire gauche primitive est, de même, incomparablement plus fréquente que la même déviation occupant le segment lombaire du côté droit.

Nous devons chercher à nous rendre compte de cette localisation si spéciale de la scoliose lombaire du côté gauche et de la scoliose dorsale du côté droit. On a fait observer que la colonne vertébrale présente normalement, au niveau des 3e, 4e et 5e vertèbres dorsales, un point faible, répondant à l'affaissement de la partie latérale gauche des vertèbres produit par le passage de l'aorte. Cet affaissement des

corps vertébraux du côté gauche donne au rachis l'apparence d'une courbure latérale à convexité tournée à droite; aussi a-t-on créé, pour désigner cette disposition, l'expression de *scoliose physiologique*. On a discuté sur la cause du phénomène; Bichat et Béclard l'ont attribué à la prédominance d'action du membre supérieur droit; d'autres, comme Sabatier et Cruveilhier, attribuent cette disposition au passage de l'aorte. Ce qui démontre que telle est bien sa véritable origine, c'est que, dans les cas de transposition des viscères, on trouve l'affaissement vertébral du côté droit. Ce serait du reste un tort de chercher à établir une relation entre ce léger affaissement des corps vertébraux et la déviation scoliotique du rachis. Pour nous, la cause de la fréquence beaucoup plus grande des scolioses dorsales à convexité droite, c'est la prédominance d'action du membre supérieur droit. Bouvier, faisant allusion à ce fait, dit que, dans la scoliose rachitique survenant pendant la première enfance, la convexité de la courbure s'observe presque indifféremment à droite ou à gauche. Plus tard, au contraire, les jeunes gens se servant de plus en plus du membre supérieur droit pour l'écriture et pour les travaux professionnels, c'est à droite que se dirige la convexité de la courbure dorsale, du moins dans l'immense majorité des cas.

Si l'on surveille la région dorsale pendant les mouvements imprimés au membre supérieur droit, par exemple pendant les mouvements d'élévation du bras dans la gymnastique orthopédique, on voit qu'à partir de la 5e vertèbre dorsale, le rachis est entraîné dans le sens du bras qui s'élève, prenant la forme d'une courbe à convexité droite, par exemple, s'il s'agit du bras droit. La 5e vertèbre dorsale nous semble être le centre des mouvements du membre supérieur, et c'est cette cause qui explique la localisation la plus habituelle de la scoliose dorsale à ce niveau.

Une interprétation analogue nous semble pouvoir être donnée pour expliquer la fréquence très grande de la scoliose lombaire primitive à convexité gauche. Le membre inférieur gauche est le membre du repos et de la station. Très souvent, dans la position assise, en écrivant, les enfants rejettent tout le poids du corps sur la hanche gauche en imprimant à la région lombaire de la colonne vertébrale une courbure à convexité gauche. Pendant la station debout, nous prenons souvent l'attitude du hancher; nous rejetons tout le poids du corps sur le membre inférieur gauche, le bassin s'incline du même côté, et la région lombaire de la colonne verté-

brale forme une courbe à convexité gauche. Constamment répétée chez des jeunes gens faibles et pendant la période du développement, cette attitude vicieuse finit par aboutir à une déviation permanente à la longue. Quant à la scoliose cervico-dorsale, nous ne pouvons qu'enregistrer pour le moment sa fréquence, beaucoup plus grande du côté gauche, sans être à même d'en fournir aucune interprétation satisfaisante.

Symptômes fonctionnels. — Déjà nous avons signalé la tendance à la fatigue, les troubles chloro-anémiques, qui marquent souvent chez les jeunes filles le début de la scoliose. Ce sont là bien plutôt des troubles concomitants que des effets de la déformation elle-même. Il s'y joint parfois des douleurs, rapportées par les malades, soit à l'épaule répondant à la convexité de la courbure, soit aux espaces intercostaux. Mais ces douleurs, dues au tiraillement ou à la compression des éléments anatomiques, sont en général peu prononcées; elles sont bien loin de donner l'idée d'une affection inflammatoire, comme le mal de Pott par exemple.

C'est seulement lorsque s'exagèrent toutes les déformations auxquelles donne naissance la scoliose qu'on voit apparaître des troubles fonctionnels sérieux. Ils portent principalement sur la respiration et sur la circulation. La diminution de capacité de la cavité thoracique gêne la circulation pulmonaire; il en résulte un besoin de respirer plus fréquent, une accélération du rythme respiratoire. Les malades ont l'haleine courte, les lèvres violacées; ils sont essoufflés au moindre effort. De là une prédisposition spéciale aux affections bronchiques et pulmonaires, et une gravité spéciale de ces affections quand elles viennent à se montrer. De là, aussi, des modifications importantes dans les résultats fournis par la percussion et l'auscultation. Par suite de la torsion des corps vertébraux, la matité est complète, au niveau de la gibbosité dorsale, et le bruit respiratoire est totalement effacé.

Cette diminution marquée du champ de l'hématose pourrait faire considérer les malades scoliotiques comme particulièrement prédisposés à la tuberculose pulmonaire. Cependant l'expérience clinique démontre qu'il n'en est rien; c'est un point sur lequel notre attention a été spécialement attirée, et nous pouvons affirmer que la tuberculose pulmonaire est rare dans l'évolution de la scoliose.

La gêne de la circulation pulmonaire retentit nécessairement

sur le cœur; aussi observe-t-on souvent la dilatation des cavités cardiaques droites chez les gibbeux. La gêne de la circulation se traduit par des palpitations fréquentes, de l'oppression, des douleurs précordiales. A l'auscultation, les battements du cœur sont plus superficiels, plus forts et se font entendre dans une étendue plus grande qu'à l'état normal. Les troubles circulatoires entraînent parfois à leur suite des lésions organiques graves du cœur. Les fonctions digestives sont elles-mêmes troublées, du fait de la compression éprouvée par les viscères abdominaux, par le foie en particulier. Souvent la nutrition est languissante, les malades sont amaigris, le teint est terreux, la peau sèche et rude au toucher. Parfois la compression des nerfs spinaux détermine les douleurs intercostales les plus pénibles.

Diagnostic de la scoliose. — En présence d'une scoliose confirmée, avec torsion des corps vertébraux et déformations costales secondaires, avec adjonction d'une ou plusieurs courbures de compensation à la courbure principale, le diagnostic n'offre pas de difficultés. Il n'en est pas de même quand il s'agit de dépister les premières traces de la difformité.

Comme le font très bien observer Bouvier et P. Bouland, deux cas peuvent se présenter : 1° ou bien la série des apophyses épineuses ne présente pas de courbure sensible; 2° ou bien les apophyses épineuses décrivent une ou plusieurs courbures.

A chaque instant l'on entend conclure de la rectitude des apophyses épineuses à l'absence de scoliose. C'est là une erreur complète; car il peut parfaitement se faire, et il arrive souvent, que déjà les corps vertébraux ont subi un mouvement de torsion notable entraînant le soulèvement des côtes, la projection de l'omoplate du côté de la convexité, des déformations correspondantes de la région antérieure du thorax. Si, comme nous l'avons précédemment conseillé à propos de l'exposé des symptômes, on a soin de faire incliner le tronc en avant, les bras pendants le long du corps, la plus légère asymétrie des deux moitiés postérieures du thorax sera reconnue. Examinant ensuite la face antérieure de la poitrine, le chirurgien doit chercher à se rendre compte de la saillie plus ou moins marquée des deux régions sous-claviculaires; il doit rechercher si la région mammaire d'un côté n'est pas projetée au devant de celle du côté opposé, si les deux mamelons sont bien sur une même ligne horizontale. Ce sont là autant de circonstances qui permettent de se rendre compte d'une rotation des corps

vertébraux, alors même que celle-ci ne traduit pas encore sa présence par une déviation appréciable des apophyses épineuses.

Lorsque des courbures latérales nettement accusées se sont produites dans la série des apophyses épineuses, le diagnostic ne présente plus en général de difficultés sérieuses. Cependant Duchenne (de Boulogne) fait remarquer avec juste raison que la contracture ou la paralysie des muscles qui meuvent l'omoplate détermine, soit une élévation, soit un abaissement du moignon de l'épaule, qui a pu faire croire à une scoliose au début. Inversement j'ai vu une scoliose commençante prise pour une paralysie du grand dentelé, en raison du soulèvement de l'angle inférieur de l'omoplate droite.

Fig. 197. — Paralysie du grand dentelé. — Surélévation de l'omoplate pouvant en imposer, à première vue, pour une scoliose dorsale à convexité droite.

Sans doute, dans l'immense majorité des cas, la déformation du mal de Pott se différencie de la scoliose, en ce qu'elle consiste dans une flexion angulaire et médiane, à direction antéro-postérieure. Mais déjà nous avons longuement insisté sur la possibilité de voir, et cela surtout chez les jeunes enfants, le mal de Pott au début traduire son existence par des inflexions latérales du rachis en tout semblables à celles de la scoliose; de là de nombreuses erreurs de diagnostic. Il faut en pareil cas se baser pour le diagnostic sur l'existence de douleurs spontanées ou à la pression, sur la rigidité anormale d'une portion du rachis, rechercher les traces de parésie du côté des membres inférieurs, la présence d'abcès par congestion encore profondément cachés dans l'intérieur de l'abdomen.

Une erreur inverse consisterait à prendre une scoliose pour un mal de Pott. Il peut se faire en effet qu'une déviation latérale du rachis se complique de l'existence d'une petite saillie antéro-postérieure constituée par une apophyse épineuse plus saillante. Mais l'absence de douleurs et de rigidité du rachis, l'absence des complications habituelles du mal de Pott, la constatation des symptômes

dénotant l'existence de la torsion, sont autant de circonstances qui permettent d'éviter l'erreur.

La scoliose a pu être également simulée par une contraction volontaire des muscles. Mais il est à noter qu'en pareil cas il n'y a qu'une flexion latérale du rachis sans torsion, et, par conséquent, sans gibbosité. Cette attitude ne persiste pas dans les différentes positions ; enfin Bouvier et P. Bouland font remarquer que, dans la scoliose simulée, on retrouve toujours une obliquité du bassin qui ne se rencontre pas nécessairement dans les flexions pathologiques du rachis.

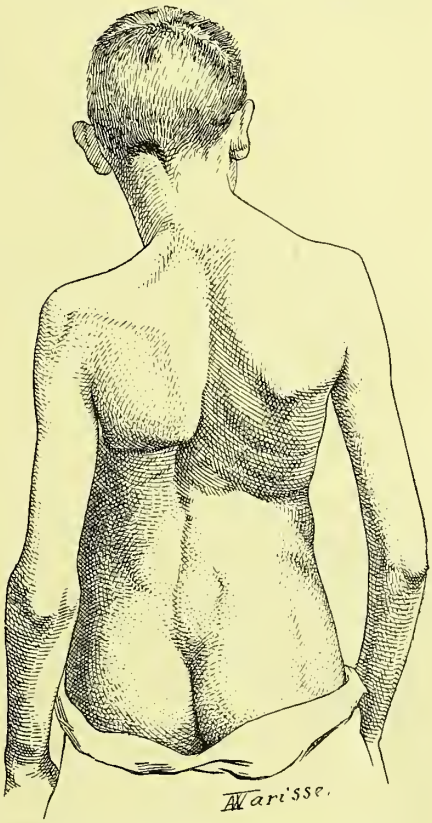

Fig. 198. — Scoliose pleurétique consécutive à un empyème du côté gauche.

Étant donné qu'il s'agit bien réellement d'une scoliose, on doit chercher à quelle variété l'on a affaire. Rappelons que les caractères de la scoliose essentielle des adolescents sont de se montrer le plus souvent chez des jeunes filles, au moment de la puberté. Elle affecte habituellement la forme de courbures dorsales à convexité droite ; vient ensuite par ordre de fréquence la scoliose lombaire gauche primitive ; les autres déviations ne sont que des variétés plus ou moins exceptionnelles. La scoliose rachitique de la première enfance se montre généralement avant l'âge de cinq à six ans ; elle est également fréquente dans les deux sexes ; elle affecte souvent la forme d'une courbure dorsale inférieure ou dorso-lombaire à convexité gauche. Enfin, on la trouve habituellement en coïncidence avec d'autres manifestations du rachitisme, déformations du crâne, du thorax et des membres inférieurs.

Les déformations secondaires de la colonne vertébrale auxquelles on peut donner le nom de scolioses symptomatiques sont généralement faciles à rattacher, par les commémoratifs ou par quelque symptôme actuel, aux causes qui leur ont donné naissance. C'est ainsi que la connaissance des antécédents permet de reconnaître la scoliose pleurétique, c'est-à-dire l'inclinaison latérale du rachis qui succède à l'affaissement d'un des côtés du thorax chez les enfants qui ont été atteints de pleurésie. D'après les faits que j'ai pu observer, je considère cette scoliose pleurétique comme très grave; elle se caractérise le plus souvent par un déjettement considérable du tronc vers la convexité avec courbure de compensation très peu prononcée (fig. 198).

Quant aux flexions latérales de la colonne vertébrale par contracture des muscles, telles que celles qu'on observe à la suite de la sciatique, dans certaines affections douloureuses du rein, les souffrances éprouvées par le malade sont déjà un premier caractère qui permet de les différencier de la scoliose essentielle, dont le développement se fait en général sans être accompagné de douleurs appréciables. Dans ces cas, il y a habituellement une flexion considérable qui se produit très rapidement et qui déjette le tronc en masse sur l'un des côtés du corps. Une pareille flexion, dans l'hypothèse d'une scoliose essentielle, devrait s'accompagner d'une rotation considérable. Or, la rotation fait défaut. Il y a, en un mot, une véritable contradiction consistant dans l'existence d'une flexion très prononcée avec absence de rotation.

Les diverses scolioses liées aux maladies générales du système nerveux, telles que la paralysie infantile, la maladie de Morvan, la maladie de Friedreich, se reconnaîtront aux troubles du côté de la marche et de la station, aux atrophies musculaires, aux troubles trophiques, qui caractérisent ces diverses affections.

Un point très important dans le diagnostic de la scoliose, c'est de différencier les courbures primitives des courbures secondaires ou de compensation. En l'absence de commémoratifs précis, nous devons considérer comme la courbure principale celle dont la flèche est la plus marquée. Un autre caractère de la courbure primitive, c'est la rigidité du rachis à son niveau. Ainsi, par exemple, quand on fait coucher le malade à plat ventre sur une table, on voit très souvent la scoliose lombaire de compensation se redresser en grande partie, au point même de disparaître par-

fois complètement, tandis que la scoliose dorsale primitive ne se modifie pas, ou, du moins, imperceptiblement.

On aura soin également, dans tous les cas, d'examiner attentivement, et même de mesurer les membres inférieurs, afin de ne pas laisser échapper les cas de scoliose statique due à un pied plat, à un genu valgum, ou même à une inégalité de longueur des membres inférieurs survenant en dehors de toute autre lésion.

Instruments mensurateurs et enregistreurs de la scoliose. — Nous devons faire remarquer que, malgré leur apparente précision, tous ces appareils sont passibles du même reproche, à savoir que le chirurgien doit tout d'abord déterminer par la palpation la ligne des apophyses épineuses pour mesurer l'inflexion de cette ligne et la reproduire par les différents appareils. Il faut donc avant tout s'exercer à tracer cette ligne d'une manière exacte, sans quoi tous les appareils, même les plus parfaits en apparence, ne donneraient que des résultats trompeurs.

On peut se proposer, par les appareils, de mesurer deux choses, soit la courbe formée par les apophyses épineuses elles-mêmes, soit la voussure du thorax.

Parmi les instruments les plus simples pour mesurer la déviation des apophyses épineuses, nous devons citer celui de Heinecke qui se compose d'une tige perpendiculaire à une ceinture pelvienne. Le scoliosomètre de Mikulicz possède en outre une seconde tige horizontale, perpendiculaire à celle qui suit les apophyses épineuses, et permettant de mesurer la hauteur réciproque des deux omoplates. L'appareil de Beely-Kirchhoff se rapproche beaucoup des précédents; comme eux, il se compose d'une tige verticale divisée en centimètres et d'un fil à plomb grâce auxquels on peut mesurer toutes les courbures, aussi bien dans le sens antéro-postérieur que dans le sens transversal.

D'autres appareils beaucoup plus compliqués permettent, non seulement de mesurer, mais encore d'inscrire les courbures anormales du rachis. De ce nombre sont l'appareil de Schulthess et celui de Zander.

Pour mesurer le contour du thorax, on peut, à l'exemple de Bernhardt Roth, se servir purement et simplement d'un ruban d'étain avec lequel on suit les contours du thorax; on peut ensuite reporter sur le papier la courbe ainsi obtenue. On peut encore utiliser le thoracographe de Schenk (de Berne) et l'instrument

imaginé par Socin et Burkardt (de Bâle); ce dernier est construit sur le type de l'instrument qu'emploient les chapeliers pour prendre la conformation exacte du crâne.

De notre côté, avec l'aide de M. Demeny, chef de laboratoire de M. Marey, nous avons fait construire des appareils mensurateurs, dont nous donnons ici la description; cette description a d'ailleurs été donnée précédemment dans la *Revue d'Orthopédie* par notre chef de clinique, le Dr Sainton [1].

Le premier des appareils que nous employons est le rachigraphe. Il se compose essentiellement de deux montants en bois, verticalement fixés, l'un à côté de l'autre, sur une planche horizontale qui leur sert de base. Ces deux montants, de largeur inégale, sont séparés l'un de l'autre par une distance de 15 centimètres. Au montant vertical gauche est adapté un pantographe qui permet de suivre exactement le tracé des apophyses épineuses et de l'inscrire sur une feuille de papier, elle-même fixée au même montant. Quand on veut se servir de l'appareil, on commence par tracer aussi exactement que possible, sur la peau du malade, avec une plume ou un crayon dermographique, la ligne des apophyses épineuses. On fait ensuite monter le malade sur la planche horizontale qui supporte tout l'appareil, et on l'engage à se tenir aussi droit que possible, les talons réunis sur une même ligne horizontale, les épaules appuyées contre les deux montants verticaux, le bassin lui-même bien appuyé contre les mêmes montants. Dans cette attitude, la colonne vertébrale est complètement exposée aux yeux du chirurgien dans l'intervalle compris entre les deux montants verticaux. Il lui est dès lors facile d'en suivre les contours avec le polygraphe, et pendant ce mouvement, un crayon adapté à l'appareil trace sur une feuille de papier préalablement fixée sur le montant vertical gauche une ligne qui reproduit exactement la ligne que dessine la série des apophyses épineuses. On obtient ainsi un tracé qui, d'après la disposition du pantographe, donne tous les détails de la courbe formée par le rachis, mais réduite de moitié; cela n'a du reste aucun inconvénient, puisque tous les tracés successifs seront pris exactement dans les mêmes conditions, et seront dès lors rigoureusement comparables.

Comme on le voit sur la figure ci-jointe, au rachigraphe est jointe une toise qui permet de suivre les progrès de la croissance

1. Voir *Revue d'Orthopédie*, 1894, p. 103.

des malades. Afin de ne pas multiplier les appareils, M. Demeny a utilisé la charpente de l'appareil que nous venons de décrire pour supporter un instrument qui sert à mesurer et à enregistrer les courbures du rachis dans le sens antéro-postérieur.

Pour se servir de l'ap pareil adapté à cette nouvelle utilisation, le malade est, comme précédemment, adossé aux montants verticaux, la colonne vertébrale à découvert répondant à l'intervalle compris entre ces deux montants. Dans cette fente glisse l'appareil enregistreur, qui se compose essentiellement d'une petite planchette verticale percée en son milieu d'un trou par lequel passe une tige métallique horizontale qui, par une de ses extrémités, vient s'appliquer sur la région dorsale du malade. Cette tige, maintenue dans sa position par des fils élastiques, peut se déplacer d'avant en arrière, pendant que la planchette qui la supporte descend dans les rainures qui la maintiennent, parallèlement au plan du dos de l'enfant. La tige horizontale, obligée de suivre la ligne des apophyses épineuses avec lesquelles on l'a mise en contact, en reproduit dans sa course toutes les inflexions antéro-postérieures. Un crayon, vissé en son milieu, trace sur le papier la ligne courbe suivie par cette tige qui, dans ce cas, présente des dimensions égales à la colonne vertébrale examinée.

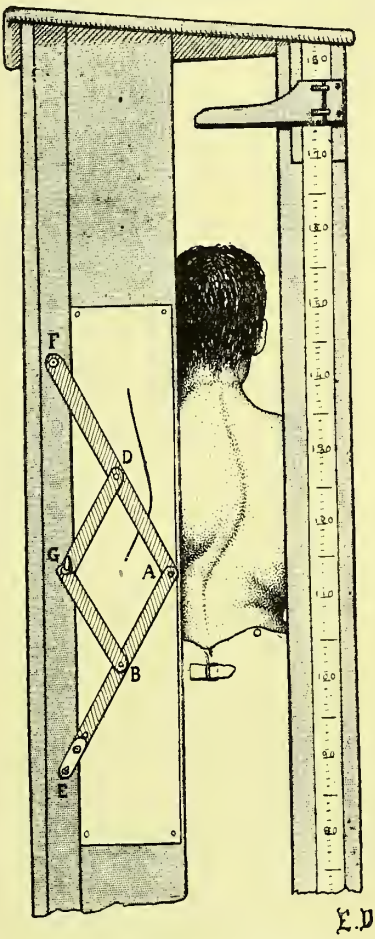

Fig. 199. — Rachigraphe pour l'inscription des courbures latérales du rachis.

Il ne suffit pas de pouvoir enregistrer les déviations latérales du rachis, en même temps que les courbures antéro-postérieures de la colonne vertébrale. Il faut encore mesurer les dimensions et enregistrer la configuration extérieure du thorax. A ce but répond

un deuxième instrument, le thoracographe, également construit par M. Démeny.

Il se compose de deux demi-cercles en acier, se réunissant par une articulation en crochet et formant par leur réunion une circonférence dont les dimensions sont notablement supérieures à celles d'un thorax d'enfant, ou même de jeune fille. Le demi-cercle postérieur est supporté par un pied en bois sur lequel il

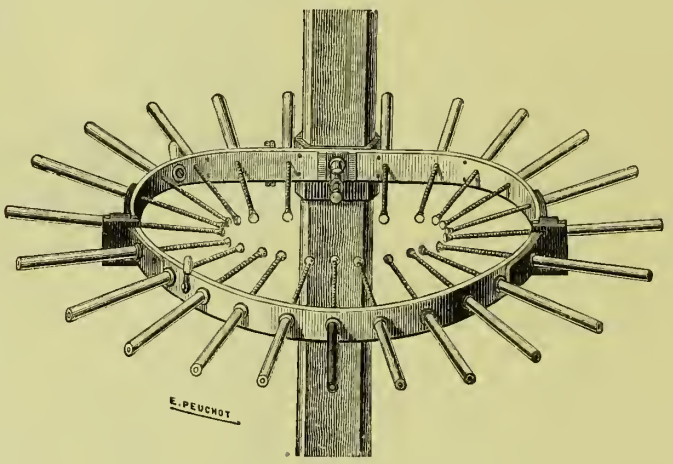

Fig. 200. — Thoracographe construit par M. Demeny et destiné à fournir les contours du thorax.

peut glisser de haut en bas, et sur lequel il est maintenu en place par une vis à pression.

A la circonférence métallique ainsi constituée sont adaptées une série de petites tiges d'acier représentant des rayons incomplets, et pouvant glisser dans des douilles en cuivre, où elles sont maintenues par des ressorts à boudin. Pour avoir deux points de repère fixes, le constructeur a eu soin de donner une coloration spéciale aux deux douilles qui occupent les extrémités du diamètre antéro-postérieur de l'appareil, celles qui supportent les deux tiges qui devront se trouver en rapport, l'une avec le milieu du sternum, l'autre avec l'une des apophyses épineuses.

Pour se servir de l'appareil, on enlève la demi-circonférence antérieure, et le malade est placé debout sur la tablette qui soutient le pied du thoracographe. Le malade se tient aussi droit que possible, les talons réunis appuyés contre le montant vertical. La demi-circonférence postérieure est fixée à la hauteur au niveau de laquelle on veut prendre la mensuration du thorax. Il con-

vient généralement de choisir la neuvième ou la dixième apophyse épineuse dorsale, afin de ne pas être gêné, chez les jeunes filles, par la saillie des seins.

Tout étant ainsi disposé, on accroche la demi-circonférence antérieure à la postérieure, et on a ainsi un cercle complet, entourant le thorax du malade. On a soin que le diamètre antéro-postérieur de l'appareil corresponde exactement à l'axe antéro-postérieur du thorax. A ce moment, par l'action des ressorts que nous avons signalés, les petites tiges métalliques viennent se mettre en contact, par leurs extrémités internes, avec les parois thoraciques.

Fig. 201. — Deux tracés successifs pris sur un même malade avec le rachigraphe de Demeny.

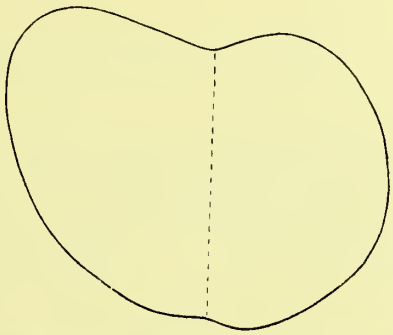

Fig. 202. — Contours du thorax pris sur le même malade que les tracés précédents à l'aide du thoracographe de Demeny.

Il suffit alors de fixer chacune de ces petites tiges dans la position qu'elle occupe. Pour cela, le constructeur a disposé, dans l'intérieur du cercle métallique, une série de crans d'arrêt qui sont actionnés par deux boutons répondant, l'un à la demi-circonférence antérieure, l'autre à la demi-circonférence postérieure. En poussant ces boutons dans un sens déterminé, on fixe toutes les tiges dans la position qu'elles occupent. On décroche alors la demi-circonférence antérieure, le malade abandonne l'appareil ; on réunit de nouveau les demi-cercles, et l'ensemble des points reproduisent exactement par leur extrémité les contours du thorax. On n'a qu'à marquer ensuite sur une feuille de papier chacun des points répondant aux extrémités des pointes et à les réunir par une ligne au crayon pour avoir le tracé répondant à la forme du thorax.

Les deux appareils que nous venons de décrire sont d'un emploi

simple et facile ; ils donnent des résultats d'une exactitude suffisante ; d'autre part, leur prix de revient n'est pas trop élevé. Ce sont là autant de raisons qui me permettent d'en recommander l'emploi.

Marche. Durée. Terminaisons. — La marche de la scoliose est d'habitude essentiellement chronique. En général, l'affection, depuis son début, au moment de la seconde enfance ou de l'adolescence, progresse constamment jusqu'au développement complet du squelette, c'est-à-dire jusqu'à l'âge de vingt à vingt-cinq ans. Quelquefois cependant la maladie subit des temps d'arrêt plus ou moins prolongés ; elle peut même ne pas parcourir toutes ses périodes, et s'arrêter à un degré plus ou moins marqué de déformation. Plus le début est rapproché de la première enfance, plus l'affection a tendance à s'aggraver. Ceci est vrai, en particulier, pour la scoliose rachitique du premier âge. Il faut noter aussi ces formes spéciales dans lesquelles il semble que l'affection ait une marche aiguë, et où l'on voit en quelques mois se produire une déformation considérable. Nous avons déjà cité à cet égard la scoliose des grands jeunes gens qui, généralement, marche très vite et affecte un pronostic très grave. Quoiqu'il en soit, une fois arrivés à la période du développement complet, les malades voient, en général, l'affection demeurer stationnaire. Mais souvent, à partir de trente-cinq ans, ou à l'approche de la vieillesse, par suite de l'affaiblissement musculaire, et surtout de la raréfaction du tissu osseux sous l'inflence de la sénilité, on voit la difformité s'exagérer. De tout ce qui précède, il résulte qu'abandonnée à elle-même, la scoliose a la plus grande tendance à s'aggraver. Tout ce qui affaiblit la constitution, comme les maladies intercurrentes, les accouchements répétés, est de nature à augmenter la déformation. Nous sommes fréquemment consultés par de jeunes femmes de vingt-cinq à trente ans, qui, au moment de l'adolescence, ont été traitées pour des scolioses peu prononcées. Il n'en est résulté que des difformités légères ; elles se marient vers la vingtième année, ont un ou plusieurs enfants, et voient, à la suite de leur accouchement, leur difformité s'exagérer notablement.

Pronostic. — Lorsque nous sommes consultés par les familles pour des jeunes gens, et, en particulier, pour des jeunes filles scoliotiques, ce que l'on veut savoir, c'est, non seulement la marche à suivre au point de vue du traitement, mais encore la

chance que l'on a de voir le mal s'arrêter, ou du moins n'aboutir qu'à une difformité peu apparente. Si nous voulons porter un pronostic basé sur des considérations sérieuses, il est un grand nombre de circonstances que nous devons envisager. Tout d'abord l'âge des malades; il est bien évident que, quand nous avons affaire à une jeune fille de dix-huit ou dix-neuf ans, dont le squelette a presquchevée ason développement complet, si nous n'avons plus grand espoir d'amélioration, du moins pouvons-nous penser que le mal n'aura pas tendance à s'aggraver. Inversement, s'il s'agit d'un adolescent de douze ou treize ans, les transformations que le squelette doit subir pendant toute la période de la croissance exposent à des difformités plus grandes, *a fortiori* s'il s'agit d'un jeune enfant. En d'autres termes, le pronostic doit être d'autant plus réservé que la scoliose commence à un âge plus tendre. Un autre élément important à prendre en considération, c'est la marche suivie par la maladie. La scoliose date-t-elle seulement de quelques mois, et a-t-elle pris déjà des proportions considérables; c'est une raison de craindre qu'elle n'aboutisse à une grave difformité. Inversement, si la scoliose est de date ancienne, et qu'elle n'ait fait que peu de progrès, on peut espérer un pronostic favorable. L'hérédité est encore une circonstance aggravante. Tout ce qui touche à l'état général du malade doit être pris en considération. L'état de chloro-anémie chez les jeunes filles, le retard dans l'établissement de la fonction menstruelle, les troubles de cette fonction, douleurs, hémorragies, le mauvais état de la nutrition, maigreur, sécheresse de la peau, sont autant de faits qui sont de nature à augmenter la gravité du pronostic. Nous avons déjà insisté sur les relations qui existent entre le développement de la scoliose et l'établissement de la fonction menstruelle. Ces relations sont certaines, mais elles peuvent se traduire par des résultats absolument inverses. Nous voyons en effet des jeunes filles chez lesquelles l'établissement de la menstruation est l'occasion d'une aggravation considérable; chez d'autres, au contraire, elle marque une amélioration évidente, tant dans l'état local que dans l'état général.

A côté de ces diverses circonstances, il faut évidemment faire jouer le rôle principal dans l'appréciation du pronostic aux caractères mêmes de la scoliose qu'on a sous les yeux. Il en est de la scoliose comme de toutes les autres affections du rachis; elle aboutit à une difformité d'autant plus considérable qu'elle occupe

un niveau plus élévé. Ainsi la scoliose lombaire primitive ne donne assez souvent lieu qu'à une asymétrie plus ou moins marquée des deux hanches, assez facilement dissimulée sous les vêtements. Déjà le pronostic est beaucoup plus défavorable dans la scoliose dorsale primitive qui peut aboutir à une gibbosité considérable, beaucoup plus apparente que les difformités de la région lombaire. Le pronostic est encore beaucoup plus grave dans la scoliose cervico-dorsale, puisqu'ici le moignon de l'épaule en masse est soulevé, la tête inclinée d'une manière permanente sur l'un des côtés du cou; la colonne cervicale forme une saillie osseuse que les vêtements n'arrivent plus à masquer.

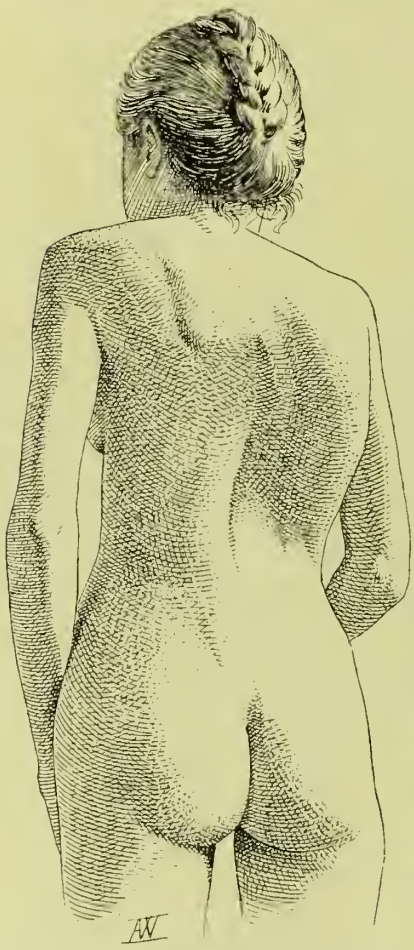

Fig. 203. — Cypho-scoliose de la région cervico-dorsale avec déformation angulaire des côtes droites.

Le degré même auquel la scoliose est arrivée est de la plus haute importance; s'il s'agit uniquement d'une scoliose d'attitude, sans trace de déformation osseuse, le pronostic est évidemment des plus favorables; si déjà il existe un certain degré de voussure costale, il devient difficile d'obtenir une guérison complète. Il faudra, dans la plupart des cas, se contenter d'une simple amélioration. Enfin, quand il existe des signes de torsion complète du thorax avec voussure angulaire des côtes extrêmement prononcée, le plus souvent il faut abandonner tout espoir d'amélioration. Un point qui présente, on le comprend, la plus grande importance dans la question du pronostic, c'est l'état de fixité ou de mobilité plus ou moins grande des courbures. La fixité des courbures est évidemment une circonstance des plus défavorables; la souplesse,

tout en permettant d'espérer une amélioration, expose aussi à des aggravations, si l'on ne suit pas un traitement rationnel.

Enfin une dernière circonstance à examiner, c'est l'état des courbures normales du rachis. Le redressement des courbures normales doit être considéré comme d'un pronostic défavorable. Au contraire, la conservation et même un certain degré d'exagération de ces courbures se voit dans beaucoup de scolioses

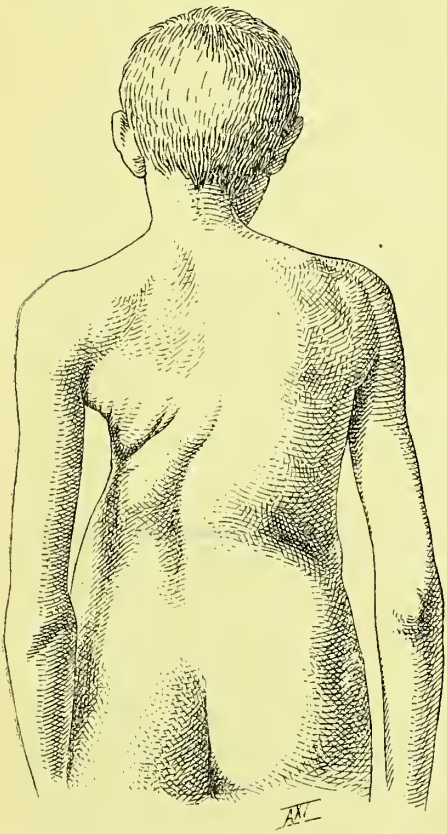

Fig. 204. — Volumineuse scoliose dorsale à convexité droite, avec courbure de compensation en sens inverse à la région lombaire.

Fig. 205. — Scoliose dorsale à convexité droite; presque pas de courbure de compensation lombaire.

qui restent dans des proportions modérées. Déjà nous avons dit qu'il était très fréquent de voir associés à la cyphose dorsale de légers degrés de scoliose qui n'ont pas tendance à progresser.

Déjà nous avons noté qu'il n'y avait pas toujours un rapport exact entre la voussure des côtes et l'inclinaison latérale du rachis. Il est bien évident que le degré et la forme même de cette voussure ont, au point de vue du pronostic, la plus haute importance.

Si, au lieu d'affecter la forme d'une courbe régulièrement arrondie, la gibbosité costale présente un angle très aigu, comme dans le cas que nous figurons ici (fig. 203), la difformité est beaucoup plus apparente.

Un autre point à considérer, c'est celui qui a trait aux courbures de compensation. Sans doute elles ont l'inconvénient de surajouter une courbure nouvelle aux courbes existant déjà ; mais du moins, elles rétablissent l'équilibre du tronc (fig. 204).

Dans les cas, au contraire, où la courbure de compensation fait complètement défaut, l'affaissement du thorax du côté répondant à la concavité de la courbure rachidienne est beaucoup plus prononcé, l'asymétrie, et, par suite, la déformation devient beaucoup plus évidente (fig. 205).

Traitement. — De tout ce que nous venons de dire il résulte qu'on ne saurait attacher trop d'importance au traitement de la scoliose dès les premiers moments. Si, en effet, l'on attend que des déformations osseuses très accentuées se soient produites, on n'aura plus beaucoup de chances d'intervenir avec succès. C'est donc ici que le traitement préventif prend une importance de premier ordre.

1° *Traitement préventif.* — Il exige avant tout qu'on surveille avec le plus grand soin l'attitude des enfants pendant la seconde enfance et l'adolescence. Chez les jeunes filles, on doit redoubler de précautions à l'approche de la puberté, surtout si les antécédents héréditaires peuvent faire craindre le développement de la scoliose ; car l'expérience nous apprend que c'est souvent à ce moment que les difformités font leur apparition. Sans être trop exclusif et incriminer uniquement, comme le font certains auteurs, les mauvaises attitudes prises pendant les travaux scolaires, il n'en est pas moins vrai qu'il faut surveiller attentivement les enfants pendant les heures de classe, combattre chez eux la tendance aux attitudes vicieuses, et ne pas prolonger trop longtemps la position assise. Il convient d'interrompre les heures d'étude par de fréquentes récréations pendant lesquelles les muscles se développent et le corps se meut en toute liberté.

Un soin particulier doit être attaché aux anomalies de la réfraction ; on corrigera par des verres convenables la myopie et l'astigmatisme qui obligent les enfants à se tenir courbés sur leur livre, ou à imprimer constamment à la tête un mouvement d'inclinaison. Il convient de leur procurer également un bon éclairage. Dans le

même ordre d'idées, on ne saurait attacher trop d'importance à la question des pupitres scolaires. Il en a été construit un très grand nombre de modèles. Nous reproduisons ici celui de Lorenz et le pupitre Féret.

Quel que soit du reste le modèle auquel on donne la préférence, il est un certain nombre de principes qu'il ne faut pas perdre de vue et que nous devons rappeler ici. C'est un tort de la part de quelques familles, pour forcer les jeunes filles à se tenir droites, de leur suppr imer toute espèce de dossier et de les faire asseoir sur un simple tabouret. I faut au contraire se dire que, si les jeunes filles ont tendance à prendre une attitude vicieuse, c'est parce que, chez elles, l'appareil musculaire et le système ligamenteux sont particulièrement faibles. Il faut parer à cette faiblesse en leur fournissant un appui convenable. Pour cela, le siège dont elles se servent doit être légèrement incliné en arrière et en bas ; le dossier doit être suffisamment haut pour fournir aux épaules un point d'appui. Il doit lui-même être incliné en haut et en arrière, et posséder, au niveau de sa partie inférieure, une convexité sur laquelle la région lombaire vienne pour ainsi dire se mouler. Il est également fort important que les enfants se servent pour écrire, non pas d'une table qui les forcerait à se pencher en avant, mais bien d'un pupitre légèrement incliné, à 15 ou 20 degrés par exemple. La hauteur réciproque du siège et du pupitre, leur écartement, doivent être calculés de telle sorte que l'enfant puisse écrire dans la position verticale. Dans bon nombre de pupitres, cette hauteur et cet écartement peuvent être modifiés de façon à suivre les progrès de la croissance.

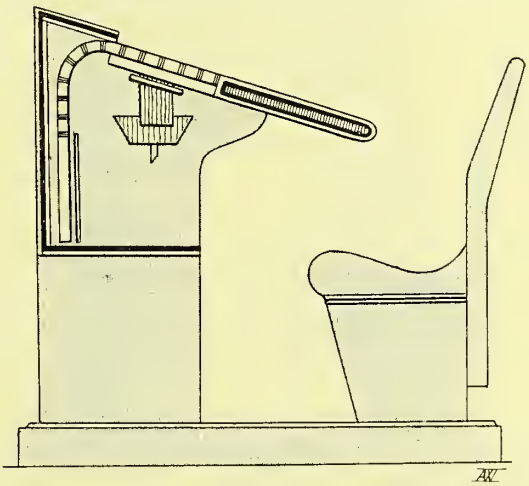

Fig. 206. — Pupitre de Lorenz.

C'est évidemment pour les enfants une condition défavorable que de leur faire adopter une écriture trop inclinée, qui les oblige

à imprimer à la tête et au tronc lui-même une attitude penchée. L'écriture droite est évidemment bien préférable, et nous nous associons sur ce point aux conclusions de tous les auteurs qui se sont occupés de ce côté particulier de la question.

On engagera les enfants à écrire, les deux coudes également bien appuyés sur le pupitre. On évitera qu'en appuyant le coude droit seulement, ils ne portent en avant l'épaule droite, ce qui peut conduire à la formation d'une courbure dorsale à convexité droite. On leur interdira également de s'asseoir obliquement en faisant reposer tout le poids du corps sur la moitié gauche du bassin, et maintenant le coude gauche seulement appuyé sur la table, ce qui peut devenir l'origine de scolioses lombaires primitives à convexité gauche.



Fig. 207. — Pupitre Féret pouvant s'élever à volonté pour s'adapter à la taille de l'enfant.

Pour les enfants de la classe ouvrière qui ont déjà quitté l'école, et qui sont placés en apprentissage, les difficultés du traitement sont plus grandes; si l'on n'est pas assez heureux pour pouvoir les soumettre à un repos complet, on évitera du moins de leur faire porter de lourds fardeaux, on leur interdira les efforts répétés avec l'un des membres supérieurs, le droit le plus souvent, qui peuvent expliquer, comme nous l'avons dit déjà, la fréquence beaucoup plus considérable des scolioses dorsales primitives à convexité droite.

Enfin, dans certains cas, le mieux sera d'engager les malades

à changer de profession. Chez les jeunes filles, on a moins à compter avec les efforts répétés; le plus grand danger pour elles, c'est la position assise prolongée pendant de longues heures pour les travaux à l'aiguille ou pour les exercices du piano. Il faut de toute nécessité que ces travaux soient de temps en temps interrompus et entrecoupés par quelques heures de repos.

2° *Traitement curatif.* — Tout ce que nous venons de dire du traitement préventif est également applicable au traitement curatif, c'est-à-dire que les moyens que nous venons de conseiller devront être continués; mais ils ne suffisent plus en face d'une scoliose confirmée. Il faut nécessairement leur adjoindre d'autres moyens dont l'ensemble constitue le traitement curatif.

Tous les moyens qui ont été successivement conseillés se rapportent aux trois méthodes suivantes : *a.* le port d'appareils de soutien; *b.* le repos dans le décubitus prolongé; *c.* le traitement orthopédique par les appareils et les exercices de redressement.

a. Appareils portatifs (corsets). — Il en existe un très grand nombre de variétés, mais tous peuvent rentrer dans les deux catégories suivantes : les uns, en effet, sont des appareils de redressement, qui tendent à corriger les courbures vicieuses du rachis; les autres sont de simples appareils de contention et de soutien.

Levacher présenta, en 1768, à l'Académie de Chirurgie[1], un appareil qui se composait d'une tige en fer, jouant à l'aide d'une crémaillère dans une douille en cuivre; le jeu de la crémaillère tendant à éloigner l'une de l'autre les deux extrémités de la tige, le rachis est par là même soumis à une traction continue qu'on peut graduer à volonté. On cherche aussi à faire la suspension en prenant point d'appui sous les aisselles. C'est ce que réalisent les béquillons surajoutés aux corsets orthopédiques. Déjà dans l'appareil connu sous le nom de croix de Heister, les bras de la machine répondaient à la hauteur des épaules, et, à l'aide d'une large courroie passant sous les aisselles, le tronc se trouvait suspendu.

En 1835 parut un appareil nouveau : la ceinture à levier de Hossard. Nous en empruntons la description à Malgaigne[2], qui la considérait comme étant de tous les appareils portatifs applicables à la scoliose celui qui se rapproche le plus du but. « Un point fixe est pris sur le bassin à l'aide d'une ceinture très solide, retenue

1. Levacher, Nouveau moyen de prévenir et de guérir la courbure de l'épine, *Mém. de l'Acad. royale de chirur.*, 1768, t. IV, p. 596.
2. Malgaigne, *Leçons d'Orthopédie*, Paris, 1862, p. 407.

par un sous-cuisse passé au côté gauche ; à cette ceinture est adapté un levier fait d'une seule pièce. Ce levier, qui doit être inflexible et résistant, répond à la ligne médiane en bas, mais la croise obliquement de bas en haut pour se porter à gauche; son inclinaison peut, du reste, être augmentée ou diminuée par un mécanisme très simple... à l'extrémité supérieure libre vient s'attacher une large courroie de cuir qui doit contourner obliquement le côté droit du thorax et venir se fixer en avant et à gauche sur la ceinture elle même. »

La ceinture à levier de Hossard est devenue le point de départ

Fig. 208. — Ceinture à levier de Hossard.

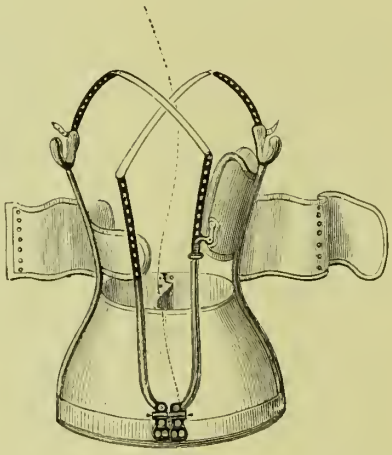

Fig. 209. — Ceinture à double levier de Bigg.

d'appareils semblables ; de ce nombre est la ceinture de Bigg, qui, au lieu d'un levier unique, porte deux montants verticaux qui soutiennent les pelotes latérales. Dans la ceinture construite par Staffel, à l'extrémité supérieure du levier est attachée une large bande en caoutchouc qui s'enroule autour du côté du thorax répondant à la convexité, contourne en diagonale le plan antérieur du corps, la région lombaire du côté opposé, et vient s'attacher en arrière à la ceinture pelvienne (fig. 210).

L'emploi de la traction élastique intervient encore dans les appareils de Barwell et de Fischer. Dans le bandage spiral de Barwell, une plaque de cuir appuie sur la région du grand trochanter gauche, où elle est maintenue en place par une ceinture périnéale.

De là part une bande élastique qui va rejoindre la région antérieure de l'abdomen, vient s'enrouler sur la gibbosité constituée par les côtes et se terminer au niveau de l'épaule gauche. Le reproche qu'on peut faire à cet appareil, c'est de manquer de point fixe. La traction du caoutchouc s'exerçant sur l'épaule gauche aura nécessairement pour résultat d'abaisser cette épaule en la portant en arrière, ce qui ne fera qu'exagérer encore la difformité.

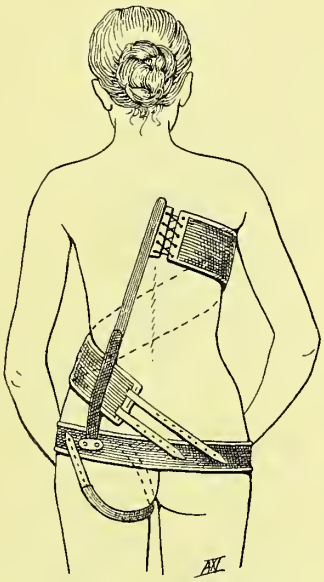

Fig. 210. — Ceinture à levier de Staffe (d'après Schreiber).

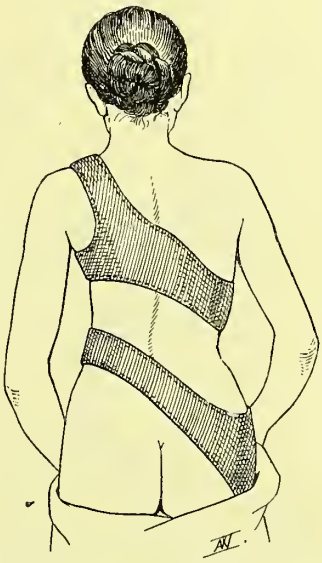

Fig. 211. — Bandage spiral de Barwell (d'après Schreiber).

Dans l'appareil conseillé par Fischer[1], la traction élastique est disposée d'une façon plus heureuse. S'il s'agit par exemple d'une scoliose dorsale droite, l'épaule droite est maintenue par une pièce de l'appareil, d'où part une bande élastique, qui, croisant obliquement la face antérieure de l'abdomen, vient se fixer au niveau de la hanche gauche. Au moyen de ce lien élastique, l'épaule droite est attirée d'une manière constante, en bas et en avant, tandis que l'épaule gauche fixée par un lien élastique à la pièce qui embrasse l'épaule droite est elle-même attirée en arrière. Par là, l'appareil de Fischer échappe au reproche que nous faisions à l'appareil de Barwell; mais il ne manque pas moins d'un point

1. E. Fischer, Die Behandlung der Skoliose mittels elastisch rotirenden Zuges, *Centralblatt für chir.*, 13 juin 1885, n° 24.

d'appui solide. Plusieurs autres appareils à traction élastique ont été construits; Kœlliker (de Leipzig) a notamment modifié l'appareil de Barwell.

Récemment Wolfermann (de Strasbourg)[1] a fait construire un nouveau corset, qui se rapproche un peu, par le but qu'il se propose, des ceintures à levier. Il se compose essentiellement de deux pièces, dont l'une prend point d'appui sur le bassin, tandis que

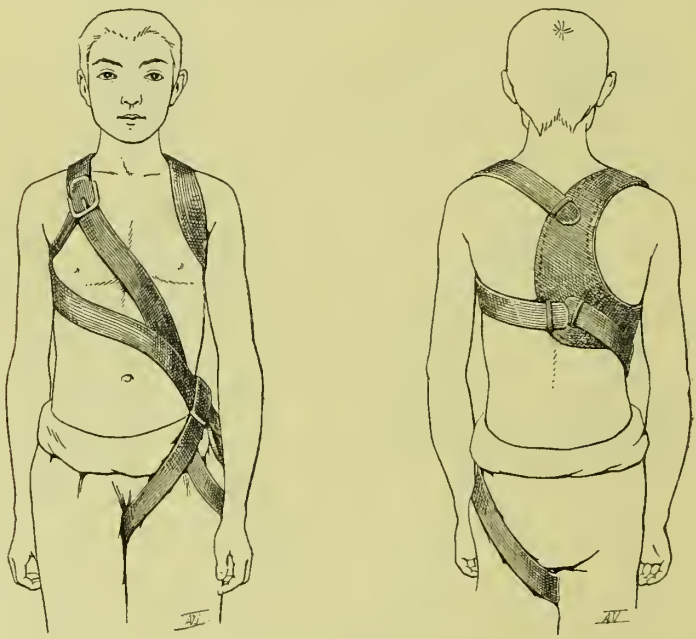

Fig. 212. — Appareil à traction élastique de Fischer (d'après Hoffa).

l'autre embrasse le thorax. Ces deux pièces sont articulées entre elles de telle sorte qu'on peut imprimer à la pièce thoracique tous les mouvements sur la pièce pelvienne, et lutter ainsi, à la fois contre l'inclinaison latérale de la colonne vertébrale, et contre le mouvement de torsion (fig. 213).

Sans doute tous les appareils que nous venons d'énumérer sont fort ingénieux, et l'on ne peut faire aucune objection aux deux principes fondamentaux d'après lesquels ils sont construits, savoir le principe de l'extension destinée à redresser les courbures anormales du rachis, et celui des pressions s'exerçant contre la gibbo-

1. Wolfermann und Carl Bökle, Ueber Entstehung und Behandlung der seitlichen Rückgrats. Verkrümmungen, Stuttgart, 1890.

sité. Mais ils sont lourds et pesants; ils fatiguent les malades, et surtout, le plus souvent, ils ne remplissent que très incomplètement, ou même pas du tout, le but auquel ils sont destinés. En effet, ce n'est pas tout que les appareils en question soient plus ou moins bien disposés pour remplir tel ou tel but; encore faut-il qu'ils puissent être supportés par les malades, et pour cela qu'ils n'exercent pas de pression trop forte, capable d'amener des ulcérations. C'est dès lors, entre la difformité et l'appareil, une lutte dans laquelle celui-ci est toujours et forcément vaincu, et cela bien plus encore à propos des corsets orthopédiques que partout ailleurs, à cause de la nécessité de ménager les fonctions du cœur et la respiration. Aussi beaucoup de chirurgiens, au nombre desquels je me place, ont-ils abandonné les appareils de redressement, pour se contenter des simples corsets de maintien, qui n'ont d'autres prétentions que de soutenir efficacement la colonne vertébrale et le thorax, sans chercher à redresser leurs courbures.

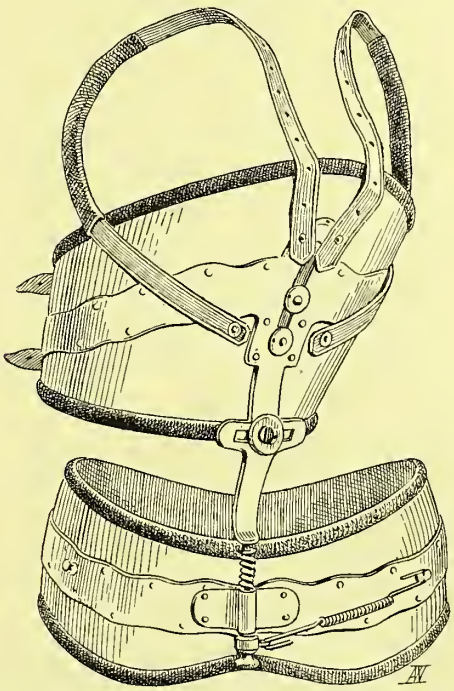

Fig. 213. — Corset de Wolfermann. — Comme l'indique la figure, ce corset se compose de 2 parties pouvant pivoter l'une sur l'autre, de façon à comprimer la portion saillante du thorax.

Comme intermédiaires entre les corsets orthopédiques proprement dits et les simples corsets de maintien, nous pouvons citer les corsets plâtrés. D'après la manière dont Sayre appliquait ces corsets, il se proposait, non seulement de soutenir, mais aussi de redresser en même temps la colonne vertébrale et le thorax.

Revenant à l'usage de l'extension verticale, autrefois employée par Glisson et par Nück, le docteur Benjamin Lee (de Philadelphie) a préconisé l'auto-suspension, et son système a été adopté et vulgarisé par Lewis Sayre (de New-York). Grâce à un appareil spécial

prenant point d'appui sous l'occiput et sous le menton d'une part, sous les aisselles d'autre part, le malade est soulevé peu à peu jusqu'à ce que la pointe de ses orteils seulement touche le sol; pendant cette suspension, le poids du corps agit pour redresser les courbures du rachis. C'est dans cette attitude que Sayre applique ses corsets plâtrés. On se sert pour cela de bandes de tarlatane préalablement imprégnées de plâtre et trempées dans l'eau pendant quelque temps, de façon à ce que l'humidité pénètre jusqu'à leur centre. Le malade, revêtu d'un maillot en laine bien collant, et ne faisant pas de plis, est soulevé comme nous l'avons indiqué précédemment. Suivant la recommandation de Sayre, on interpose entre le maillot et la paroi antérieure de l'abdomen, une couche d'ouate qui permet à l'estomac de se laisser distendre pendant le repas, sans que le malade ressente de gêne ou d'oppression. Les bandes plâtrées sont alors appliquées autour du tronc, en allant de bas en haut. Le bassin doit être complètement fixé dans l'appareil; et, pour cela, les bandes doivent descendre à trois travers de doigt environ au-dessous des épines iliaques antérieures et supérieures. Si l'appareil, descendant trop bas, empêchait le malade de s'asseoir, on l'échancrerait au niveau des plis inguinaux après sa dessiccation; en haut, on arrête l'appareil à quelque distance du sommet de l'aisselle. De ce côté aussi, on pratique des échancrures si le plâtre vient presser douloureusement sur la peau du creux axillaire.

Ainsi construit, le corset plâtré peut certainement rendre des services chez les malades pauvres auxquels nous ne pouvons procurer des corsets orthopédiques toujours plus ou moins onéreux. Mais il est très lourd et fatigue beaucoup les malades; d'autre part, il ne peut être enlevé à volonté pour permettre les massages, l'hydrothérapie, les exercices orthopédiques qui, suivant nous, jouent un rôle capital dans le traitement de la scoliose. Rendu amovo-inamovible par une section verticale, et l'adjonction d'œillets permettant de le lacer, il se déforme avec une grande facilité. D'ailleurs le principe d'après lequel il est construit ne saurait résister à la critique. Il est inadmissible en effet que la suspension prolongée pendant quelques minutes suffise à redresser les courbures du rachis. Sans doute, grâce à l'élasticité des ligaments, on obtient un redressement partiel et momentané; mais les déformations osseuses persistent. Lorsque, la suspension terminée, le malade repose de nouveau sur le sol, l'attitude vicieuse se repro-

duit; et alors, de deux choses l'une, si le corset résiste, il se produira des ulcérations et des eschares au niveau des points de pression, ou, comme il arrive le plus souvent, il s'adapte à la forme nouvelle du thorax, et perd toute valeur comme appareil de redressement.

On peut construire des corsets de maintien avec un très grand nombre de matériaux différents; on en fait en silicate, en celluloïde, avec de minces copeaux de bois. Tous ces appareils sont passibles des mêmes reproches; ils sont longs et compliqués à faire, et se déforment avec la plus grande facilité. Je leur préfère beaucoup, pour ma part, les simples corsets en coutil bien faits, munis de baleines fortes et de tuteurs solides en acier. Les tuteurs dont je me sers sont construits sur le même modèle que ceux du corset de Beely, c'est-à-dire qu'ils possèdent une partie horizontale, en forme de croissant, moulée sur la crête iliaque, et prenant point d'appui sur le bassin, et une seconde partie verticale, qui, se détachant de la première, remonte sur les côtés du thorax, suivant le bord antérieur de l'aisselle. Ces deux tuteurs sont reliés l'un à l'autre par des courroies qui assurent, autant que possible, leur fixité. Quelque soin qu'on apporte dans la confection du corset, il est bien évident qu'il ne peut pas remonter au delà de la cavité axil-

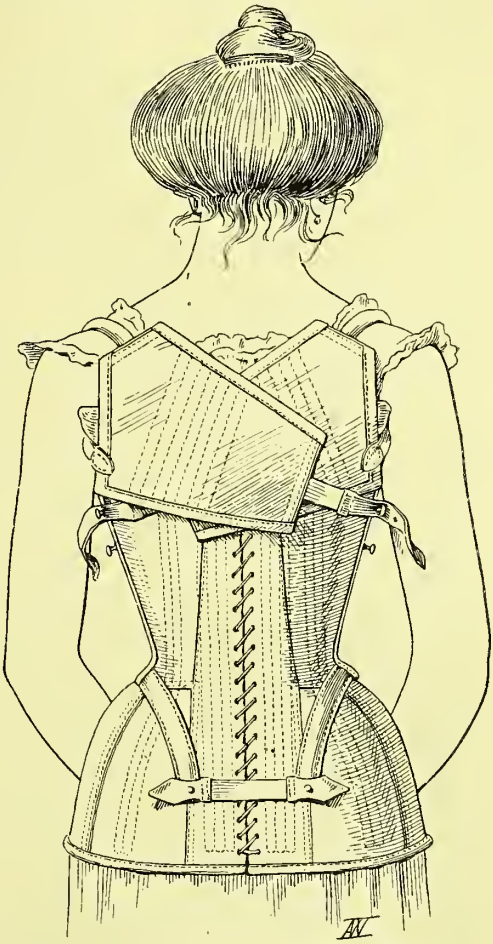

Fig. 214. — Corset en coutil, avec tuteurs latéraux et épaulières (modèle du Dr Kirmisson).

laire et que, dès lors, il ne saurait avoir d'action sur la partie supérieure du rachis. De là, l'intervention indispensable des épaulières qui viennent prendre point d'appui sur les tuteurs latéraux et permettent d'agir sur le segment supérieur de la colonne vertébrale pour la redresser.

Si même, il s'agit d'une scoliose cervico-dorsale primitive, il est bien évident que les corsets, même munis d'épaulières, ne sauraient suffire. Il faut, pour agir sur la portion cervicale du rachis, prendre point d'appui sur la tête elle-même, et construire des appareils semblables à ceux que nous avons indiqués pour le mal de Pott cervical, c'est-à-dire composés d'une pièce cervicale prenant point d'appui sur l'occiput et sur le menton, et reliée au corset par des tuteurs en acier.

Si les corsets en coutil se montrent suffisants comme appareils de soutien dans les scolioses légères et dans les cas de déformations moyennes, il faut nécessairement dans les cas graves une matière plus résistante. Nous donnons alors la préférence aux corsets en cuir moulé perforés et munis de tuteurs en acier. Ils constituent des appareils assez légers et qui, s'appliquant sur le thorax par tous les points de leur surface, soutiennent efficacement les malades, n'ont pas tendance à se déplacer et n'exercent pas de pressions localisées, et, par suite, dangereuses.

A défaut de cuir moulé, on peut construire également avec le feutre plastique des corsets suffisamment résistants, et qui ont le mérite d'être beaucoup moins coûteux.

Dans la scoliose des très jeunes enfants, dans la scoliose congénitale, par exemple, dans celle des petits rachitiques au-dessous de deux ou trois ans, la gutta-percha nous rend tous les jours de précieux services. On peut avec elle faire des corsets suffisamment résistants, qui ne se ramollissent pas par l'urine, qui peuvent être conservés propres et ne blessent pas la peau si fine des jeunes enfants, pourvu qu'on ait la précaution d'interposer au-dessous d'eux une mince couche de ouate ou de flanelle.

Quelle que soit la matière que l'on emploie pour la fabrication des corsets, il est un certain nombre de principes auxquels ils sont soumis et que nous devons rappeler ici. Le plus important de tous, c'est celui qui a trait au choix du point d'appui. Qu'on y réfléchisse, et l'on verra que le seul point d'appui solide que nous ayons pour agir efficacement sur la colonne vertébrale, c'est le bassin. Il faut donc que l'appareil embrasse largement le bassin,

et, pour cela, qu'il descende le plus bas possible, dût-on l'échancrer en avant, comme nous l'avons dit précédemment, pour permettre aux malades de s'asseoir. En aucun cas, le thorax ne peut être regardé comme un point d'appui fixe, vu la nécessité des mouvements de la respiration; prendre point d'appui sur l'omoplate, comme on le fait dans certains appareils, c'est également une pure illusion, puisque à chaque instant l'omoplate se déplace pendant les mouvements du membre supérieur. Pour que l'omoplate devînt un point d'appui solide, il faudrait immobiliser le membre supérieur, ce qui est de toute impossibilité dans un traitement comme celui de la scoliose, qui doit se prolonger pendant plusieurs années.

La première condition d'un bon appareil, c'est donc de prendre largement point d'appui sur le bassin. C'est pour cela même que les corsets, chez les jeunes enfants, n'ont qu'une valeur relative. Chez eux, en effet, les hanches ne sont pas suffisament développées; le corset a toujours tendance à glisser par en bas; aussi est-il indispensable d'y joindre des bretelles.

b. Repos dans le décubitus prolongé. — Le principe qui sert de base à cette méthode est tout différent. Il ne s'agit plus ici d'appareils qui maintiennent le tronc dans la rectitude pendant la marche et la station debout. Partant de cette idée que nous avons suffisamment développée, à propos de la pathogénie, à savoir que la scoliose est essentiellement une maladie de la station assise ou debout, on impose au malade le décubitus horizontal prolongé.

Au moment même où Levacher présentait à l'Académie de chirurgie son appareil portatif d'extension, Venel imaginait l'extension horizontale, et inventait un lit mécanique, dans lequel l'extension se faisait à la fois sur la tête et sous les aisselles; la contre-extension s'exerçait sur le bassin, au-dessus des genoux et des malléoles. Heine (de Wurzbourg) imagina de son côté un nouvel appareil à extension horizontale. C'est de là que la méthode fut importée en France par un jeune homme du nom de Milly, qui lui-même avait été soumis au traitement de Heine. A partir de cette époque, les lits orthopédiques se multiplièrent de tous les côtés. Il y eut ceux de Maisonabe, de Jalade-Lafont, de Martin et Duvoir; Delpech, à Montpellier, Shaw, en Angleterre, employèrent l'extension horizontale. A un moment donné, cette méthode prit, dans le traitement de la scoliose, un développement excessif; il se fonda un très grand nombre d'établissements orthopédiques

où les jeunes filles étaient soumises à l'extension horizontale; chaque pensionnat même posséda un lit orthopédique. Du reste, l'extension horizontale peut, comme l'extension verticale, être associée à l'emploi des pressions latérales. Pravaz (de Lyon) a présenté, en 1874, à la Société de Chirurgie, la description d'un lit orthopédique dans lequel les pressions latérales sont combinées à l'extension. La même association des pressions et de l'extension se trouve réalisée dans le lit orthopédique de Beely, dans lequel un plan horizontal

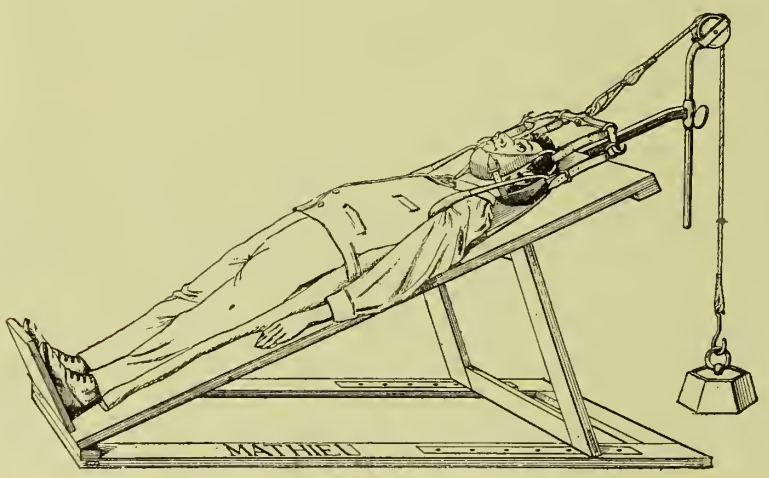

Fig. 215. — Plan incliné permettant l'emploi de l'extension continue.

porte quatre coussins verticalement dirigés; de ces coussins, deux sont destinés à exercer des pressions latérales sur le bassin; les deux supérieurs, embrassant les parties latérales du thorax sont reliés par des courroies élastiques, sur lesquelles repose le tronc, et qui exercent une pression sur la gibbosité.

L'appareil le plus simple pour l'emploi de l'extension horizontale, c'est un plan incliné suivant un angle de 15° à 20°. Il est muni à sa partie supérieure d'une poulie qui sert à suspendre des poids d'une valeur de 12 à 16 kilogr. C'est l'appareil dont je me sers le plus souvent; toutefois, pour les cas dans lesquels je désire associer les pressions à l'extension continue, j'ai fait construire un appareil sur lequel sont tendues un certain nombre de sangles. Le malade repose dans le décubitus latéral sur l'une de ces sangles plus fortement tendue que les autres, de façon à ce que la pression s'exerce sur le point même où l'on veut la localiser.

Nul doute que le principe sur lequel repose l'extension horizontale ne soit parfaitement établi. Comme nous l'avons dit à propos de la pathogénie, les stations debout et assise prolongée sont certainement des facteurs importants dans la production de la scoliose. Rien n'est plus logique, dès lors, que d'en supprimer la fâcheuse influence, en soumettant les malades d'une manière continue au repos dans la situation horizontale. C'est ce qu'on a fait, vers 1830, à l'époque où fleurit le système de l'extension horizontale; mais reste à savoir si cette méthode, si logique en apparence, ne présente pas en réalité de graves inconvénients. Qu'on puisse, en supprimant l'action de la pesanteur, empêcher l'aggravation de la scoliose; qu'on puisse même, par l'emploi combiné de l'extension et de la pression, obtenir des améliorations réelles dans l'état des courbures, c'est ce dont on ne saurait douter. Mais ce n'est pas le tout de redresser le rachis, il faut surtout savoir maintenir le redressement obtenu; et c'est là qu'est la pierre d'achoppement dans l'emploi exclusif et continu de l'extension horizontale. Privé d'exercice, le système musculaire s'atrophie et est incapable de remplir son rôle de soutien de la colonne vertébrale. Aussi voit-on des jeunes filles guéries en apparence au moment où elles reprennent l'attitude verticale. Mais, au bout de quelques mois, la force leur manquant pour maintenir le tronc dans cette attitude de redressement, elles reviennent à la déformation primitive, sinon même à un état plus grave. Aussi, l'extension horizontale, comme méthode unique de traitement dans la scoliose, me semble t-elle de toutes la plus désavantageuse. Il n'en est pas moins vrai que le repos dans la position horizontale constitue un adjuvant des plus utiles, et souvent même indispensable dans le traitement des déviations du rachis.

Une des formes les plus pratiques pour appliquer le repos dans la situation horizontale, c'est de conseiller le repos prolongé au lit, par exemple, pendant douze heures par jour, et même au delà. Le plan du lit doit être suffisamment résistant, et le malade coucher à plat, sans oreiller. Mais beaucoup d'enfants ont tendance à se pelotonner sur eux-même pendant le sommeil, ou bien à se coucher, toujours du côté de la concavité du thorax, de façon à exagérer la difformité. Aussi est-il bon, dans les cas graves, de faire coucher les malades dans une gouttière de Bonnet.

Pour le repos du jour, le plan incliné dont nous avons déjà parlé sera mis en usage, ou, à son défaut, une table horizontale. Les

heures de repos seront dosées suivant la gravité de chaque cas particulier. On conseillera, par exemple, deux, quatre ou six heures de repos, en ayant soin de ne pas les placer immédiatement après les repas, de façon à ne pas entraver la digestion.

c. Traitement orthopédique. — Parmi tous les moyens applicables au traitement de la scoliose, c'est lui que nous mettons au premier plan. Le traitement orthopédique lui-même comprend deux ordres de moyens, suivant qu'on se propose de redresser à l'aide des appareils les courbures anormales du rachis, ou qu'on emploie la gymnastique orthopédique dans laquelle les attitudes imprimées au malade par l'orthopédiste et les contractions musculaires sont les principaux moyens de traitement.

1° *Redressement forcé par les appareils.* — Les appareils construits pour arriver au redressement forcé de la scoliose sont extrêmement nombreux. On y retrouve, comme dans les appareils portatifs, les deux principes de l'extension et des pressions. Déjà, au milieu du XVIIe siècle, Glisson[1] eut recours à l'extension dans la position verticale, au moyen d'un appareil qui suspendait le malade par le dessous des bras, la tête et les mains, et qu'on désigna sous le nom d'escarpolette anglaise. Nück imagina un collier à l'aide duquel il suspendait l'enfant par le cou en le faisant élever à l'aide de cordes et de poulies. Ces tentatives furent reprises, comme nous l'avons déjà dit, par Benjamin Lee (de Philadelphie) et surtout par Lewis Sayre (de New-York). Grâce à un appareil spécial prenant ses points d'appui sous l'occiput et sous le menton d'une part, sous les épaules d'autre part, le malade est soulevé peu à peu, jusqu'à ce qu'il ne touche plus le sol que par la pointe des pieds; pendant cette suspension, le poids du corps agit pour opérer le redressement. Du reste, le malade doit apprendre à se soulever ainsi lui-même à l'aide des bras, en plaçant toujours le bras qui correspond à la moitié concave du thorax au-dessus de l'autre, de façon à imprimer à la colonne vertébrale une courbe en sens inverse de la courbure vicieuse. Les séances de suspension sont répétées chaque jour pendant un temps qui va de cinq à dix minutes.

L'appareil de Sayre est devenu le point de départ d'un très grand nombre d'autres dans lesquels la pression s'associe à l'extension. De ce nombre sont les appareils de Hoffa, de Schede et de Doléga.

1. Glisson, *De rachitide*, 1650.

Dans l'appareil de Barwell entre en jeu un élément nouveau, savoir la traction élastique du caoutchouc. La malade est fixée au moyen de lacs qui permettent la pression et la contre-pression.

C'est encore la pression qui entre en jeu dans les appareils de Lorenz et de Fischer.

L'appareil de Lorenz se compose d'un rouleau horizontal supporté par deux montants verticaux. Sur ce rouleau le malade appuie le côté du corps répondant à la convexité du rachis. Se soutenant à l'aide d'une poignée dont est pourvu l'appareil, il se soulève jusqu'à ce que ses pieds ne touchent plus le sol. C'est en un mot, une véritable suspension latérale.

Dans l'appareil de Fischer, le tronc est incliné en avant, et la pression s'exerce sur la gibbosité au moyen de poids qui vont jusqu'à 35 et 40 kilogrammes. L'appareil de Beely n'est qu'une variante des échelles orthopédiques. La malade se soutient par les mains au moyen de barres transversales disposées dans un cadre de bois; des coussins convenablement disposés viennent exercer une pression sur la gibbosité, tandis que le chirurgien imprimant au cadre de l'appareil un mouvement d'inclinaison autour d'un axe transversal, la malade se trouve entièrement suspendue.

Il est aussi des appareils dans lesquels on se propose d'agir, le malade étant dans la situation horizontale. Tels sont les appareils de détorsion de Lorenz et de Zander. Dans l'appareil de Lorenz, le malade est couché latéralement de façon à imprimer au tronc sur le bassin une torsion en sens inverse de la torsion pathologique. Dans l'appareil de Zander également, un mécanisme spécial permet d'imprimer au tronc un mouvement de détorsion, en même temps qu'une pression directe s'exerce sur la gibbosité.

Tous ces appareils, quelles que soient les variétés qui existent dans leur dispositif, tendent à un seul et même but, le redressement forcé de la colonne vertébrale; en d'autres termes, ils se proposent de mobiliser les courbures anormales du rachis, afin de pouvoir ultérieurement en obtenir la guérison.

Sans doute l'idée en elle-même est juste; il est bien évident que, pour arriver à obtenir le redressement d'une courbure anormale, il faut d'abord lui imprimer un degré suffisant de mobilité. Toutefois il convient de ne pas exagérer dans cette voie. Qu'on y réfléchisse, en effet; dans une scoliose confirmée, ce qui maintient les courbures anormales, ce n'est pas seulement la rétraction des

ligaments, mais bien encore les déformations osseuses. Que l'on puisse par l'emploi d'une force suffisante triompher de la rétraction des ligaments, on arrivera à rendre aux courbures anormales du rachis une mobilité plus ou moins grande. Mais on ne corrigera pas par là même et d'un seul coup les déformations osseuses; elles persisteront, et il est à craindre que ce rachis déformé et possédant une mobilité exagérée ne vienne à s'incliner davantage, quand il n'est plus soumis aux appareils de redressement, et qu'une force musculaire suffisante fait défaut pour le soutenir. Bien loin d'être un avantage, le redressement forcé conduirait alors à une aggravation de la difformité. Il est encore une considération que je désire présenter au lecteur. Dans la scoliose, avons-nous dit, à la courbure principale ne tardent pas à se joindre une ou plusieurs courbures de compensation. Or, il s'en faut de beaucoup que les courbures de compensation et la courbure principale se présentent dans des circonstances identiques au point de vue du redressement. La courbure primitive possède en général une fixité beaucoup plus grande; les courbures de compensation, bien plus mobiles, se présentent dans des conditions bien plus favorables au redressement. Nous en avons la preuve chaque jour, quand nous examinons successivement les malades debout et couchés, quand nous étudions l'influence de la suspension sur les courbures du rachis. Nous voyons généralement, dans le cas de la scoliose dorsale droite primitive, la courbure lombaire de compensation se redresser en totalité ou partiellement, tandis que persistent la gibbosité costale et la courbure rachidienne qui lui correspond. Or, il faudrait être certain, dans les efforts de redressement, d'agir uniquement sur la courbure principale, ce qui est bien difficile, sinon même complètement impossible. Supprimer les courbures de compensation, n'est pas un résultat dont on ait lieu de se réjouir, bien au contraire; pour s'en convaincre, il suffit d'examiner ces énormes scolioses dorsales primitives avec gibbosité considérable, dans lesquelles il n'y a pour ainsi dire pas de courbure lombaire de compensation. Le tronc en masse est déjeté du côté de la convexité, et il en résulte une déformation très apparente.

Inversement, dans ces cas de scoliose à double courbure, dorsale droite supérieure, dorso-lombaire inférieure gauche, dans lesquels la flèche de chacune des courbures a exactement la même valeur, sans doute la déformation en S est très appréciable; mais

le tronc dans son ensemble reste dans la rectitude, et le malade revêtu de ses vêtements ne semble pas très déformé.

Pour toutes ces raisons, je suis peu partisan de la violence et du redressement forcé dans le traitement de la scoliose. Je partage à cet égard l'opinion de Hoffa, quand il dit : La violence, dans le traitement de la scoliose, ne donne pas de résultats. Il rappelle le proverbe de la goutte d'eau qui creuse la pierre, et conseille d'agir avec patience et persévérance[1]. Il n'en est pas moins vrai que, dans la scoliose confirmée, il faut nécessairement commencer par obtenir une certaine mobilisation ; c'est là la condition indispensable de tout progrès. Encore faut-il ne pas y employer trop de force. Voici les appareils dont j'ai l'habitude de me servir dans ce but :

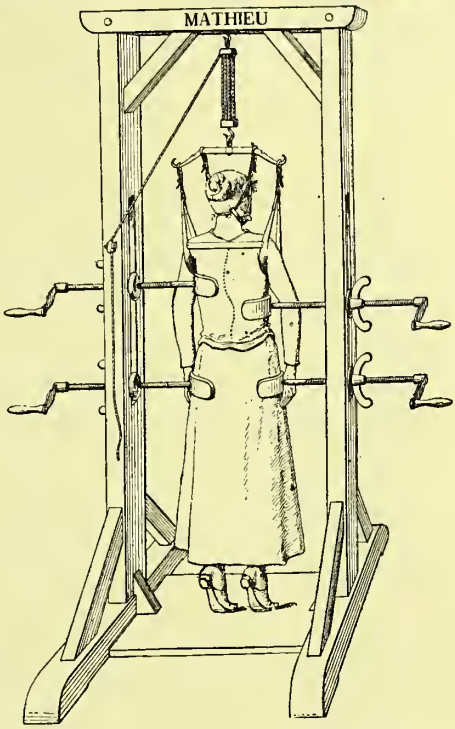

Fig. 216. — Appareil pour la suspension combinée aux pressions latérales (Kirmisson).

L'appareil que j'emploie pour la suspension verticale est un grand cadre muni d'un crochet auquel est attaché l'appareil à suspension de Sayre ; le malade est soulevé au moyen de l'appareil jusqu'à ce que ses talons ne touchent plus terre ; en même temps deux plaques latérales embrassant les deux grands trochanters immobilisent le bassin. Deux autres plaques semblables aux premières sont destinées à exercer des pressions au niveau des deux gibbosités dorsale et lombaire. La suspension dans l'appareil varie comme durée de cinq à dix minutes.

J'emploie aussi l'auto-suspension au moyen de l'appareil de Schmied, présenté par lui au congrès international de Berlin, en

1. Voir Hoffa, *Lehrbuch. der orthop. chirur.*, 3e Auflage, Stuttgart, 1898, p. 446.

1890. Il se compose d'un collier prenant point d'appui sur le menton et sur l'occiput comme dans l'appareil de Sayre; deux cordes munies de poignées se réfléchissent sur des poulies et permettent au malade de se soulever lui-même au-dessus du sol. Je mets aussi en usage l'inclinaison latérale du tronc, de façon à imprimer à la colonne vertébrale une courbure en sens inverse de la courbure pathologique. Pour cela, je me sers, comme

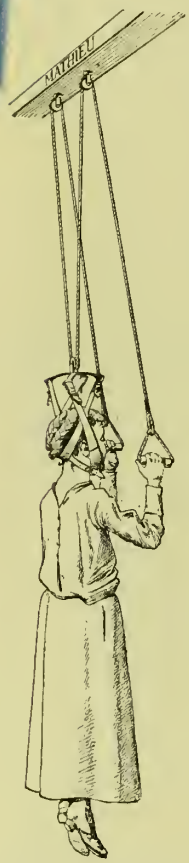

Fig. 217. — Appareil de Schmied pour l'auto-suspension.

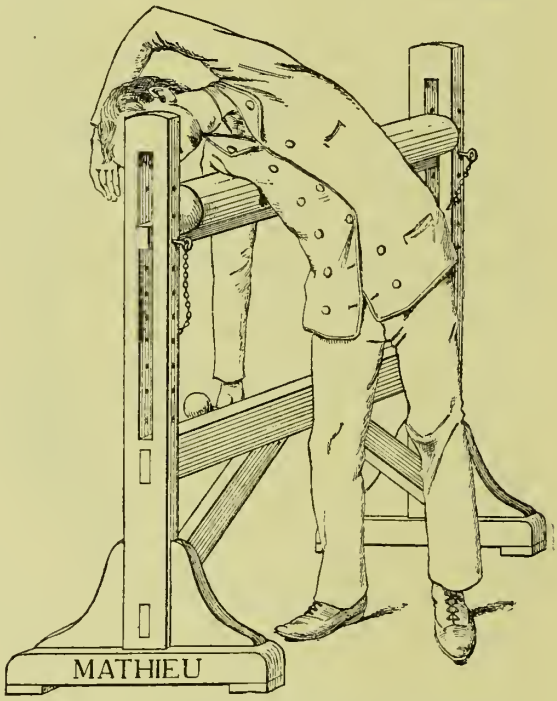

Fig. 218. — Rouleau transversal pour la suspension latérale.

Lorenz, d'un rouleau transversalement dirigé sur lequel le malade s'appuie par le côté convexe du thorax; mais, pour éviter que le tronc du malade ne se déplace sur l'appareil, j'ai fait excaver ce rouleau en son milieu de façon que le tronc s'y loge commodément. Le malade, tout en s'inclinant par le côté convexe sur ce coussin, ne quitte pas le sol. Dans le cas d'une scoliose dorsale droite primitive, par exemple, c'est la moitié droite du thorax qui repose sur le coussin. Le pied droit est appuyé à terre, le pied gauche seul

est soulevé au-dessus du sol. Il s'agit donc ici, bien moins de suspension latérale, comme dans l'appareil de Lorenz, que de pression directe exercée sur la gibbosité. Pendant que le malade est appuyé sur l'appareil dans la position que je viens de décrire, c'est-à-dire reposant sur le côté droit dans le cas d'une scoliose dorsale primitive, j'imprime au bras gauche, qui répond à la concavité, des mouvements alternatifs d'élévation et d'abaissement coïncidant avec de larges mouvements respiratoires; l'élévation du bras doit être associée à l'inspiration, l'abaissement du bras à l'expiration.

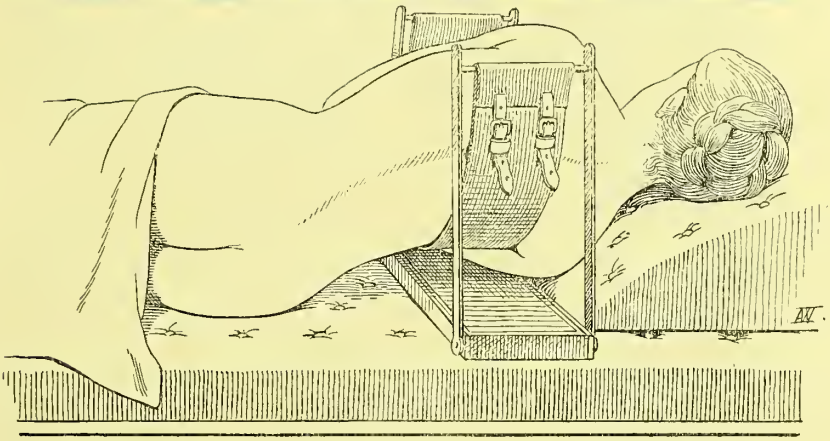

Fig. 219. — Sangle pour l'inclinaison latérale du tronc (d'après Busch).

Le but de cette manœuvre, c'est de mobiliser et de dilater autant que possible le côté concave, pendant que la pression s'exerce sur le côté de la convexité.

Le reproche général qu'on peut faire à tous ces appareils de redressement dans lesquels l'extension verticale est combinée avec l'usage des pressions latérales, c'est de ne pouvoir être employés que pendant un temps très court, 5 à 10 minutes, par exemple, à cause de la fatigue qu'ils déterminent. De là l'utilité de leur associer le redressement dans la position horizontale. Déjà nous avons parlé du plan incliné muni de sangles sur lequel les malades reposent par le côté de la convexité; j'ai fait construire encore dans le même but un appareil beaucoup plus simple. Il se compose uniquement d'une pièce en bois dont la forme peut être comparée à celle d'un tabouret renversé sur son siège; aux montants verticaux de l'appareil est attachée une sangle sur laquelle repose le malade. L'appareil peut être placé sur un plan hori-

zontal quelconque, et le malade y repose pendant 20 à 30 minutes.

2° *Exercices orthopédiques.* — J'ai déjà dit les reproches que l'on peut adresser selon moi au redressement forcé par les appareils, et j'ai donné les raisons qui m'en font limiter l'emploi dans certaines mesures. Je leur préfère de beaucoup dans le traitement de la scoliose l'emploi de la gymnastique orthopédique. Il ne suffit pas en effet de redresser la colonne vertébrale ; l'important, c'est de maintenir le redressement obtenu. A cela conviennent admirablement les exercices orthopédiques, qui, non seulement corrigent les attitudes vicieuses, mais développent encore et fortifient l'appareil musculaire.

Fig. 220. — Poteau à doubles montants verticaux du Dr Kirmisson pour le redressement du tronc associé aux larges mouvements respiratoires et aux mouvements des bras.

Ces exercices sont de deux sortes; dans les uns, en effet, le malade reste passif, c'est le chirurgien qui imprime au tronc les diverses attitudes propres à réaliser le traitement; dans les autres, c'est le malade lui-même qui imprime à son tronc et à ses membres les divers mouvements. Ces deux ordres d'exercices orthopédiques peuvent du reste être très utilement combinés.

Tous les chirurgiens orthopédistes, Roth et Mosengeil en particulier, ont imaginé un très grand nombre de ces exercices. Nous indiquerons ici ceux qui nous paraissent le plus utiles et dont nous faisons journellement usage.

Un des meilleurs exercices me paraît être celui qui a été décrit par Golding Bird[1] sous le nom d'exercice de la porte. Il lui

1. Golding Bird, The treatment of scoliosis by Sayre's method, *Guy's Hosp. Reports*, t. XLV, 1888, p. 91.

donne ce nom parce que, pendant la durée de l'exercice, le malade se tient debout, les talons réunis, le dos appuyé à une porte ou à un mur. L'expérience m'a montré qu'exécuté de la sorte, cet exercice est passible d'un certain nombre de reproches. Pour lui donner toute sa valeur, j'ai adopté un dispositif spécial. J'ai fait construire un poteau composé de deux montants verticaux reliés entre eux par des barres transversales; à ces poteaux sont fixés

Fig. 221. — Mouvement de projection du tronc et des bras en avant, le bassin étant soutenu par les mains de l'orthopédiste, ou mouvement de plongeon.

des crochets qui soutiennent une ceinture transversale; l'appareil se termine en bas par une planchette horizontale sur laquelle monte le malade. Les talons réunis appuient contre les montants verticaux, la pointe des pieds est tournée en dehors. Le bassin est fixé par la ceinture transversale; le malade se redresse le plus possible, et appuie par toute la partie postérieure du corps contre les montants verticaux; la tête elle-même est maintenue bien droite et fixe, appuyée par la région occipitale. Dans cette attitude de redressement aussi complet que possible, le malade exécute de larges mouvements respiratoires associés aux mouvements des bras. Les mouvements d'élévation des bras coïncident avec l'inspiration; leurs mouvements d'abaissement avec l'expiration (fig. 220).

L'avantage de l'appareil que nous venons de décrire, c'est que, grâce à l'épaisseur des montants verticaux et des barres transversales qui les relient entre eux, le malade se trouve écarté du mur; les bras, en même temps qu'ils sont portés en haut, sont également portés en arrière, de manière à lutter contre la cyphose et à favoriser le redressement. La ceinture horizontale est également indispensable pour maintenir le bassin et empêcher le malade de projeter en avant l'abdomen pendant le mouvement d'élévation des membres supérieurs. Il est parfois utile, pour assurer le mouvement rythmique des bras, de faire tenir à la main un poids léger, par exemple une haltère de 500 à 1000 grammes, suivant l'âge des sujets. L'exercice, pratiqué comme nous venons de le dire, est répété vingt-cinq à trente fois.

Fig. 222. — Exercice d'haltères. La malade atteinte d'une scoliose dorsale droite refoule avec la main droite le côté convexe, tandis que la main gauche chargée d'une haltère se porte en haut, de façon à opérer le redressement de la colonne vertébrale. Les mains de l'orthopédiste soutenant à gauche le bassin, à droite la convexité du thorax, aident au redressement.

Un autre exercice également fort utile pour procurer le redressement du rachis et en même temps fortifier l'appareil musculaire, c'est celui qui consiste, le bassin étant maintenu immobile, à faire imprimer au tronc des mouvements alternatifs d'inclinaison en avant et de redressement. Pour cela, le malade est placé debout sur une planchette horizontale, les talons appuyés contre un rebord saillant de façon à être certain qu'ils sont bien au même niveau. Le chirurgien, assis derrière le malade, fixe aussi complètement que possible les membres inférieurs. Le malade imprime alors à tout le tronc un mouvement d'inclinaison en avant associé à un mouvement de projection des membres supérieurs, dans une attitude tout à fait analogue à celle du mouvement de plonger; aussi, désignons-nous vulgairement cet exercice sous le nom d'exercice du plongeon.

Quand l'inclinaison en avant est aussi complète que possible, le malade se redresse brusquement par un mouvement inverse du précédent, les bras d'abord projetés en avant, puis écartés latéralement et venant retomber sur les côtés du corps. Cet exercice, qui ne laisse pas que d'être assez fatigant, peut être répété douze ou quinze fois avec quelques intervalles de repos. Il est extrêmement favorable au redressement des courbures anormales; on en juge en voyant le redressement qui s'opère du côté de la colonne



Fig. 223. — Exercice de redressement du tronc à l'aide de l'appareil de Larghiader passé d'avant en arrière au-dessus de la tête et ramené à la hauteur des épaules.

vertébrale, pendant l'effort que fait la malade pour projeter en avant le tronc et les membres supérieurs (fig. 221).

L'exercice des haltères ne saurait être trop recommandé. Le malade étant debout, bien d'aplomb, embrasse d'une main le côté convexe, le côté droit par exemple, dans l'hypothèse d'une scoliose dorsale droite primitive, et le refoule, tandis que le bras gauche, chargé d'une haltère de 1 à 2 kilogrammes, exécute des mouvements alternatifs d'élévation et d'abaissement. Afin que les mouvements s'exécutent d'une manière bien rythmique, et aussi pour forcer le malade à de larges inspirations, il est bon de l'engager à faire ces mouvements en mesure en comptant à haute voix. L'orthopédiste aide au redressement du tronc en soutenant avec la main gauche la hanche gauche, tandis qu'avec sa main droite, il comprime la voussure des côtes droites (fig. 222).

L'appareil de Larghiader peut rendre d'excellents services dans le traitement de la scoliose. Il se compose de deux cordes munies de poignets et glissant l'une sur l'autre; à l'extrémité de chacune d'elles est suspendu un poids de valeur variable. Élevé au-dessus de la tête du malade, et ramené d'avant en arrière à la hauteur des épaules, cet appareil convient très bien pour amener l'effacement des omoplates, et combattre la tendance à la cyphose. On peut aussi, faisant placer un bras au-dessus de l'autre, redresser la courbure anormale du rachis et même lui imprimer une courbure en sens opposé. Cet appareil est simple, peu volumineux, et j'en tire tous les jours les meilleurs résultats. Pendant ce mouvement, il est indispensable que la malade soit bien soutenue avec les deux mains de l'orthopédiste, placées l'une sur la paroi abdominale, l'autre sur la région dorsale, comme le représente notre figure (fig. 223). Sinon, le malade porte l'abdomen en avant et creuse la région lombaire, exagérant la cyphose dorsale, au lieu de la redresser.



Fig. 224. — Exercice avec le bâton de gymnastique consistant à faire élever le bras du côté opposé à la convexité de la courbure, et à procurer ainsi le redressement.

Les exercices de redressement dans la position verticale peuvent être variés de cent manières différentes. On peut, faisant suspendre le malade à des anneaux, l'engager à imprimer au tronc des mouvements de latéralité en sens inverse de la courbure vicieuse; on peut, soutenant le bassin avec les mains de façon à le maintenir immobile, faire incliner le tronc du côté malade pour ramener à terre une haltère et la soulever.

Viennent ensuite les exercices de redressement dans la situation horizontale. Pour cela, le malade est couché sur une table horizontale pourvue latéralement de crochets qui permettent d'y fixer une ceinture en coutil fort. Les exercices de redressement s'exécutent, soit d'arrière en avant, soit d'avant en arrière. Pour les exercices de redressement d'arrière en avant, le malade est couché sur le dos. La ceinture immobilise les membres inférieurs

au niveau des genoux, de façon à empêcher ceux-ci de se fléchir. Le malade croise les bras sur la poitrine, et, au commandement du chirurgien, se redresse d'arrière en avant, sans prendre point d'appui avec les mains, jusqu'à ce qu'il se trouve assis, le tronc dans la rectitude parfaite. Il exécute ensuite le mouvement inverse, d'avant en arrière, jusqu'à ce qu'il se trouve de nouveau dans la position horizontale. Ces divers mouvements doivent être faits avec une grande lenteur et une grande précision.

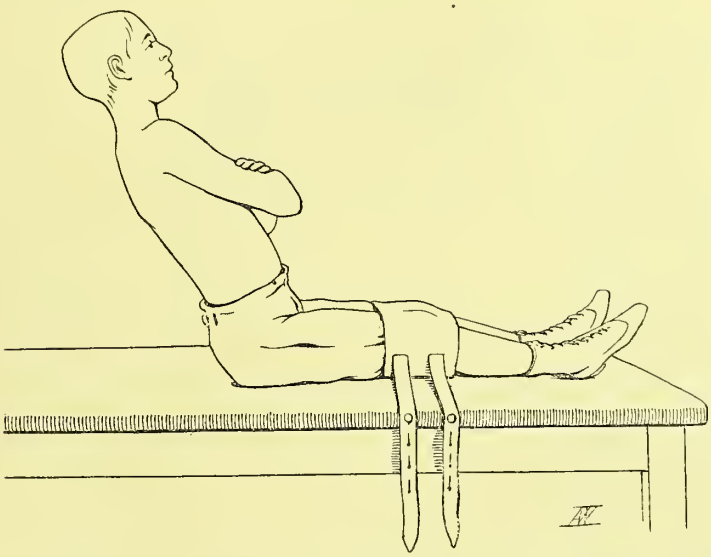

Fig. 225. — Exercice de redressement du tronc d'arrière en avant; le malade, étant étendu horizontalement sur une table, les membres inférieurs maintenus par une sangle, se redresse d'arrière en avant sans prendre point d'appui avec les bras.

Pour le redressement d'avant en arrière, le malade se couche au contraire à plat ventre, et s'avance vers le bord de la table, jusqu'à ce que tout le tronc soit en avant de la table, l'articulation sacro-vertébrale répondant à son bord libre. Les membres inférieurs sont fixés comme précédemment à l'aide de la ceinture; le malade incline tout le corps en avant, les bras placés derrière le dos, puis se redresse autant que possible, de façon à ce que le corps décrive un arc à concavité postérieure. La tête elle-même doit être placée dans une position d'hyperextension, la nuque reposant entre les épaules (fig. 226).

Ces mouvements ne laissent pas que d'être assez pénibles et fatigants; aussi ne peuvent-ils pas être répétés un très grand

nombre de fois. J'engage à les faire exécuter huit à dix fois chacun. Dans le mouvement de redressement d'arrière en avant, les muscles de l'abdomen, dans celui de redressement d'avant en arrière, les muscles spinaux, entrent en jeu. Bien souvent, les malades, au début, sont dans l'im-

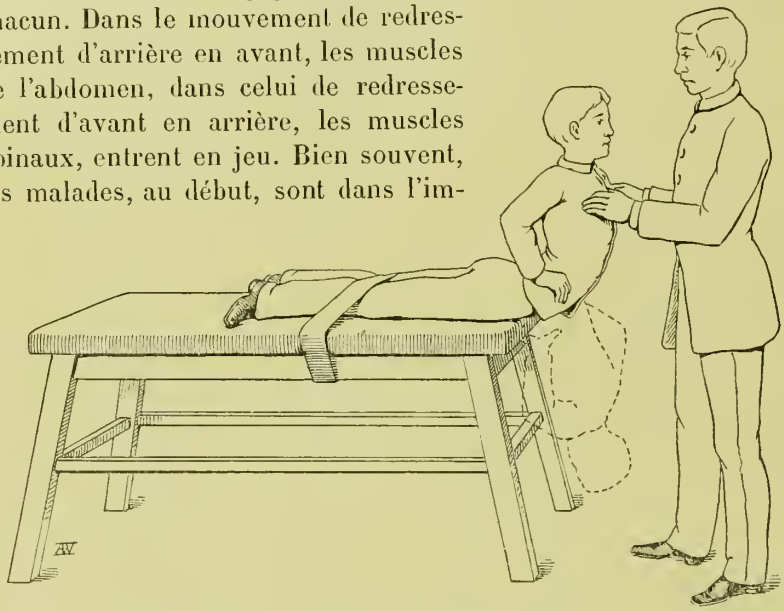

Fig. 226. — Redressement du tronc d'avant en arrière, le malade étant horizontalement étendu (d'après Busch).

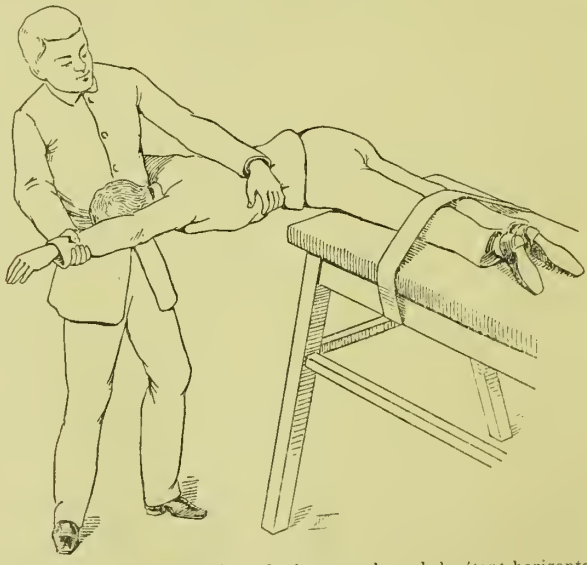

Fig. 227. — Mouvements d'inclinaison latérale du tronc, le malade étant horizontalement étendu (d'après Busch).

possibilité d'exécuter seuls cet ordre de mouvements. Plus tard,

les muscles se fortifiant, ils peuvent se passer de l'aide du chirurgien.

On peut encore, pendant que le malade est couché horizontalement sur la table, en profiter pour imprimer au tronc un mouvement de détorsion. Pour cela, le corps dépasse la table, comme précédemment, les membres inférieurs sont fixés, le malade embrasse avec ses deux bras la ceinture de l'orthopédiste, tandis que celui-ci imprime au tronc du

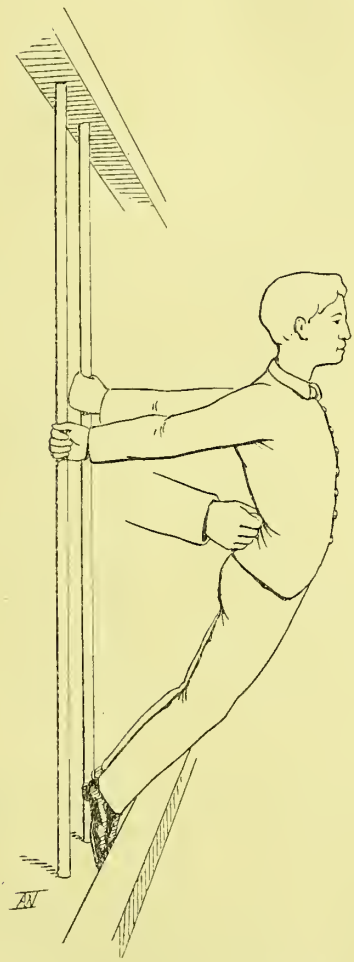

Fig. 228. — Exercice de redressement du tronc d'arrière en avant, le malade prenant point d'appui sur deux perches verticales (d'après Busch.)

Fig. 229. — Appareil de Mager pour l'exercice des muscles et le redressement du tronc.

malade un mouvement d'inclinaison latérale et de torsion en sens inverse de l'inclinaison vicieuse (fig. 227).

Les exercices orthopédiques utiles à conseiller peuvent être variés à l'infini. Nous représentons encore ici, d'après Busch, l'exercice qui consiste à faire prendre point d'appui au malade

sur deux perches verticales; le tronc est propulsé en avant, dans l'attitude de la lordose lombaire. Le malade doit revenir ensuite à la direction verticale; pendant ce mouvement, l'orthopédiste, appuyant avec le poing sur la région lombaire du malade, oppose une résistance à l'effort que doivent accomplir les muscles des gouttières vertébrales (fig. 228).

La figure 229 représente également l'appareil à traction de Mager, dont je me sers pour exercer les muscles et favoriser le redressement du tronc. Je fais remarquer, à ce propos, que, dans ce dernier appareil, comme dans l'appareil de Larghiader que nous avons figuré précédemment, les poids à soulever sont soutenus par des cordes, et non par des lacs en caoutchouc. D'une manière générale, je proscris l'usage du caoutchouc dans les appareils orthopédiques. Avec le caoutchouc, en effet, on ne sait jamais exactement ce que l'on fait, le résultat obtenu dépendant beaucoup de l'effort déployé. Au contraire, avec les appareils pourvus de cordes non élastiques, le résultat obtenu est constant. Il dépend du poids employé et de la longueur de la corde.

Chaque séance de traitement orthopédique dure une demi-heure ou trente-cinq minutes environ; on y joint le massage sous ses diverses formes, par effleurage, par percussion des muscles et par pétrissage. L'électrisation peut être également d'un grand secours quand le système musculaire est particulièrement affaibli. J'emploie l'électricité faradique pendant cinq à six minutes environ, appliquée soit aux muscles spinaux, soit aux muscles de l'abdomen, suivant les cas.

Chaque séance de traitement doit nécessairement être suivie d'un repos prolongé pendant trois quarts d'heure ou une heure sur le plan incliné.

Traitement de la scoliose statique. — Tout ce que nous venons de dire s'applique au traitement de la scoliose en général; mais quand il s'agit de la scoliose statique, il est, en outre, un certain nombre de précautions spéciales qu'il faut absolument prendre pour arriver au résultat. Ici, c'est l'inclinaison vicieuse du bassin qui entraîne l'inclinaison de la colonne lombaire du côté du bassin qui est le plus bas. Force est donc, par conséquent, de rendre au bassin sa direction horizontale. On y arrive facilement en faisant porter au malade une semelle surélevée. Le mieux est de se servir d'une semelle en liège que l'on place dans l'intérieur de la bottine, de façon qu'il n'y ait rien de visible à l'extérieur. On peut ainsi

rétablir l'équilibre du bassin pendant la marche et la station debout. Mais il est bien évident que cette disposition reste sans effet dans la position assise; il faut alors recourir au siège oblique de Volkmann, qui rétablit l'équilibre du bassin, en surélevant une des tubérosités de l'ischion.

Traitement général. Conclusions générales relatives au traitement de la scoliose. — Nous venons d'exposer les différentes méthodes de traitement de la scoliose en général. Reste à savoir quelle importance nous devons attacher à chacune d'elles, et à laquelle nous devons donner la préférence dans chaque cas particulier.

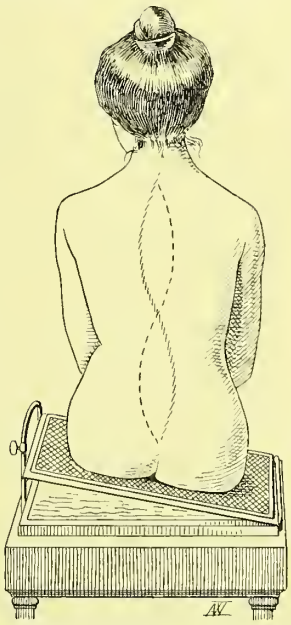

Fig. 230. — Siège oblique de Volkmann pour le traitement de la scoliose lombaire primitive.

Déjà nous avons fait connaître notre préférence pour le traitement par la gymnastique orthopédique. Elle a le double avantage de travailler au redressement de la colonne vertébrale et de permettre aux malades de maintenir le résultat obtenu, en fortifiant l'appareil musculaire. Mais, sous peine de fatiguer outre mesure les malades, la gymnastique orthopédique ne peut être mise en œuvre que pendant un temps restreint; les abandonner à eux-mêmes pendant tout le reste du temps, c'est s'exposer à perdre tous les bénéfices du traitement. Il faut donc de toute nécessité y associer le repos dans la situation horizontale, méthode logique par excellence, comme nous l'avons dit à propos de la pathogénie, et aussi, pour les heures de promenade et de station debout, un appareil de soutien, autrement dit, un corset dont la force sera adaptée à chaque cas particulier. En d'autres termes, la méthode que nous préconisons est la méthode mixte ou éclectique dans laquelle les trois grandes méthodes que nous venons d'exposer sont associées dans des proportions différentes, suivant la forme de scoliose, et suivant l'état général des malades que nous avons sous les yeux. S'agit-il de jeunes gens robustes, nous insistons davantage sur le traitement orthopédique, et, en particulier, sur le redressement. Au contraire, en présence de jeunes filles faibles dont le rachis possède

une laxité exagérée, en présence d'une scoliose à marche rapide, impliquant une fragilité extrême du tissu osseux, je fais une part plus grande au repos prolongé. Quant aux appareils de soutien, je ne les considère jamais que comme des moyens accessoires de traitement, ou même comme des moyens de traitement palliatif, dans les cas de scoliose grave et irréductible. Il y a encore à tenir compte, dans le choix des moyens à employer, de l'âge des malades. Chez les jeunes enfants au-dessous de dix ans, la gymnastique orthopédique est à peu près inapplicable. Le plus souvent, ils ne comprennent pas ce qu'on exige d'eux; si même ils le comprennent, on n'arrive pas à fixer leur attention; les mouvements sont exécutés sans régularité et sans précision. On est donc réduit chez eux au repos et aux appareils portatifs. Chez les tout jeunes enfants, les appareils portatifs ne sont même plus de mise, ils fatiguent les malades par leur poids, et les enfants n'ayant pas les hanches suffisamment marquées, ils ne possèdent pas de point d'appui solide et se déplacent avec la plus grande facilité. Force est donc de s'en tenir chez eux au repos dans la situation horizontale, en les faisant coucher dans une gouttière de Bonnet, ou leur appliquant, suivant l'âge, un corset en gutta-percha ou un corset plâtré.

Mais quelle que soit la méthode de traitement local à laquelle on ait recours, il est un point qu'il importe avant tout de ne pas perdre de vue, si l'on veut arriver à un résultat utile, c'est le traitement général. Dans les entretiens familiers de chaque jour avec les élèves de mon service, j'ai l'habitude de dire, pour faire bien comprendre ma pensée, que je regrette que les jeunes filles atteintes de scoliose n'aient pas de fièvre et de douleurs, pour qu'on soit obligé de les considérer comme des malades. Le grand malheur, en effet, est qu'on ne considère pas la scoliose comme une maladie, mais seulement comme une déformation consécutive à une attitude vicieuse.

Beaucoup de mères, en nous présentant leurs filles, insistent sur ce point qu'elles ont une santé générale excellente, mais qu'elles se déforment parce qu'elles ont pris la funeste habitude de se mal tenir. A quoi je réponds : Non, les jeunes filles ne se déforment pas parce qu'elles se tiennent mal ; elles se tiennent mal, au contraire, parce qu'elles se déforment, ou, plus simplement, parce qu'elles n'ont pas la force de se bien tenir. Chez elles, le système musculaire, l'appareil ligamenteux, le système osseux lui-même sont

affaiblis; la nutrition générale est altérée, elles souffrent en un mot du rachitisme qui peut faire son apparition pendant toute la durée de l'évolution du squelette jusqu'à son achèvement complet.

Ce malentendu entre l'appréciation des familles et les saines notions de la pathologie est cause de bien des malheurs. Considérant les jeunes filles comme bien portantes, on les laisse dans des pensionnats où elles languissent, ou bien, si elles sont élevées chez leurs parents, on ne consent à supprimer aucun exercice de classe, aucune leçon d'agrément, musique ou peinture, aucun plaisir. On croit avoir fait tout son devoir parce qu'on a affublé les jeunes filles d'un corset lourd et compliqué, et l'on mesure l'importance du sacrifice au prix de l'instrument. Ou bien encore on surajoute à tous les travaux que nous venons d'énumérer un traitement orthopédique qui, sans le repos prolongé qui en est le corollaire nécessaire, ne fait qu'imposer aux malades un surcroît de fatigue sans aucun profit.

Le traitement de la scoliose ne fera de réels progrès que le jour où on se décidera à la traiter, non pas comme une déformation accidentelle, survenant sous l'influence d'une cause toute locale, mais bien comme l'expression d'une maladie générale. C'est dire que nous accordons au traitement général une part de la plus haute importance.

Il convient, avant tout, de placer les malades dans de bonnes conditions hygiéniques. Celles qui sont internées dans un pensionnat doivent en être retirées; les heures d'études doivent être diminuées ou même supprimées suivant les cas. Les malades doivent faire un exercice modéré, vivre au grand air, à la campagne, ou mieux encore, au bord de la mer. Chaque jour j'ai l'occasion de constater les avantages de l'air marin dans le traitement de la scoliose; à quelques rares exceptions près, les malades en tirent le meilleur profit.

Au nombre des modificateurs généraux les plus importants je place l'hydrothérapie, soit sous la forme d'affusions froides avec une éponge mouillée, soit sous la forme de douches véritables. Les bains de mer, chauds ou froids, suivant les cas, doivent être également conseillés, pourvu que les malades en usent avec modération. Outre l'action de l'eau froide, il faut encore faire intervenir la natation, qui constitue un excellent exercice.

Comme médicament, l'huile de foie de morue doit être mise au premier plan; on l'associe aux préparations phosphatiques. Pen-

dant l'été, on la remplace par ses succédanés, le vin iodé et le sirop iodo-tannique. Chez les jeunes filles anémiques, les préparations ferrugineuses trouvent aussi leur emploi.

Chez les malades de la clientèle, dans les familles riches ou seulement aisées et avec l'aide de parents intelligents, nous arrivons à remplir plus ou moins complètement les diverses conditions que nous venons d'énoncer plus haut. Mais pour les malades pauvres de la classe ouvrière, on peut dire qu'il n'a encore été rien fait d'utile. Entasser ces malades dans nos hôpitaux, à supposer même qu'on pût tous les y placer, ce qui est absolument impossible, ne servirait à rien, car ils n'y trouveraient pas les conditions hygiéniques indispensables. C'est au bord de la mer que doivent être créés de vastes sanatoria où seront admis et traités spécialement les malades scoliotiques. Ces établissements devront nécessairement être dotés de tous les appareils utiles pour le traitement orthopédique, et posséder un personnel instruit, en état de l'appliquer. Placés dans de bonnes conditions hygiéniques, soustraits aux fatigues de l'atelier, pouvant joindre aux avantages du traitement orthopédique ceux de l'air marin, les malades pourront, dans ces conditions seulement, arriver à la guérison.

CHAPITRE III

DÉVIATIONS DU RACHIS DANS LE SENS ANTÉRO-POSTÉRIEUR (CYPHOSE, LORDOSE)

Les déviations du rachis dans le sens antéro-postérieur sont beaucoup moins importantes que les déviations latérales. D'abord elles existent rarement à l'état isolé, ensuite elles sont beaucoup plus facilement curables et n'aboutissent pas à des difformités aussi prononcées.

1° CYPHOSE OU DÉVIATION A CONVEXITÉ POSTÉRIEURE

La cyphose, comme la scoliose, se rencontre à deux périodes de la vie chez les enfants, d'abord dans la première enfance, ensuite dans la seconde enfance et dans l'adolescence.

La cyphose des jeunes enfants se rencontre habituellement en même temps que les autres manifestations du rachitisme. L'appareil ligamenteux et le système musculaire participent à la faiblesse du tissu osseux; quand les enfants commencent à marcher et à s'asseoir, ils n'ont pas la force suffisante pour maintenir leur colonne vertébrale dans la rectitude. Aussi voit-on celle-ci s'affaisser et prendre la forme d'une courbe à convexité postérieure. Cette pathogénie explique que la cyphose se montre seulement dans le cours de la seconde ou de la troisième année. C'est sur le segment inférieur de la région dorsale et sur la région lombaire que porte la difformité, de façon à affecter la forme d'une cyphose dorso-lombaire; généralement une courbure de compensation en sens inverse se forme à la région cervico-dorsale, rejetant la tête en arrière.

Cette cyphose des jeunes enfants n'est habituellement pas fixe;

elle constitue seulement une attitude vicieuse qui disparaît lorsque le petit malade est placé dans l'attitude horizontale. Rarement elle aboutit à une déformation permanente; le plus souvent elle disparaît en même temps que les autres manifestations du rachitisme avec les progrès de l'âge.

La cyphose de la seconde enfance et de l'adolescence reconnaît souvent pour cause l'hérédité. Bon nombre de pères ou de mères cyphotiques transmettent à leurs enfants leur difformité. Ou bien encore ce sont des frères ou des sœurs qui sont atteints de scoliose; il y a une relation évidente entre ces deux ordres de déformations. Comme causes occasionnelles, il faut faire intervenir les attitudes professionnelles, l'habitude de se pencher en avant pendant les heures de classe, ou le travail à l'aiguille chez les jeunes filles. Ajoutons que beaucoup de malades présentent une croissance rapide et une taille exagérée pour leur âge.

Fig. 231. — Cyphose dorso-lombaire.

Anatomie pathologique. — L'incurvation du rachis à convexité postérieure dans la cyphose a nécessairement pour conséquence un tassement des corps des vertèbres et des disques intervertébraux à leur partie antérieure. On comprend que, si cette attitude débute pendant la période d'ossification du rachis et qu'elle se prolonge pendant un grand nombre d'années, elle puisse aboutir à des déformations osseuses permanentes. Les corps des vertèbres prennent alors une forme de coin dont le sommet regarde en avant, et la base en arrière. Les apophyses transverses sont écartées les unes des autres; les ligaments antérieurs sont rétractés, les postérieurs amincis et distendus, les muscles spinaux présentent à la longue la dégénérescence fibreuse ou graisseuse. La rétraction puissante des ligaments, ou même l'ankylose des corps vertébraux, rendent, on le comprend, dans les cas de cette nature, tout espoir de guérison impossible.

Les déformations du rachis amènent à leur suite des déformations secondaires dans les os voisins. Les côtes sont aplaties; leur courbure se redresse; il en résulte l'allongement du thorax d'arrière en avant. Le sternum, projeté lui-même en avant, s'infléchit à sa partie moyenne, en formant, soit un angle à concavité anté-

rieure, soit, ce qui est plus fréquent, une convexité dans le même sens; d'où la production d'une gibbosité antérieure.

Symptômes. — La symptomatologie de la cyphose doit être envisagée à ses deux périodes habituelles de développement, c'est-à-dire dans la première enfance, et pendant la seconde enfance et l'adolescence.

Pendant la première enfance, la cyphose, nous l'avons déjà dit, porte surtout sur la région dorso-lombaire. Quand les petits malades sont assis, le dos est tendu en arrière, toute la région dorso-lombaire forme une courbe à convexité postérieure. Les épaules sont projetées en avant; la tête, au contraire, du fait de la lordose cervicale de compensation, est rejetée en arrière. Le sternum est excavé, les hypochondres projetés en dehors, le ventre est volumineux, le front est saillant, les membres présentent les déformations caractéristiques du rachitisme.

Pendant l'adolescence et la seconde enfance, ce qui frappe surtout les parents, ce qui les amène à consulter le chirurgien, c'est l'habitude qu'ont les enfants de porter d'une façon constante la tête en avant, et aussi la saillie anormale des omoplates, détachées par leur angle inférieur du plan des côtes, dans cette attitude que l'on caractérise généralement du nom de *scapulæ alatæ*. La cyphose peut, du reste, à cette période de la vie, se présenter sous deux aspects différents. Dans une première forme, il s'agit d'une exagération des courbures normales du rachis, c'est-à-dire que la région dorsale présente une voussure exagérée, tandis que l'excavation propre à la région lombaire est elle-même plus marquée que de coutume. Dans une seconde forme, la colonne vertébrale dans son ensemble représente une courbe unique à convexité postérieure; toute trace de la lordose lombaire physiologique a disparu.

Dans la première forme, les courbures normales du rachis sont exagérées. Les malades se présentent à nous, le dos arrondi, le cou tendu en avant. Sur cette saillie exagérée de la région dorsale se détache la pointe des deux omoplates qui ne s'appliquent plus sur le plan des côtes; à la région lombaire se voit une lordose exagérée, ensellure. Les épaules sont tombantes en avant; il en résulte que, vu par sa partie antérieure, le thorax paraît rétréci et excavé, les dépressions sous-claviculaires sont exagérées; la pointe du sternum et les régions hypochondriaques sont au contraire projetées en avant, l'abdomen est volumineux, propulsé en avant, du fait de l'ensellure lombaire.

Dans la cyphose totale, le tableau est un peu différent. Ici encore le dos est arrondi, les omoplates saillantes, mais il n'y a point de lordose lombaire; au contraire, la colonne vertébrale, dans son ensemble, forme une courbe unique à convexité postérieure, qui s'étend depuis la région dorsale supérieure jusqu'au

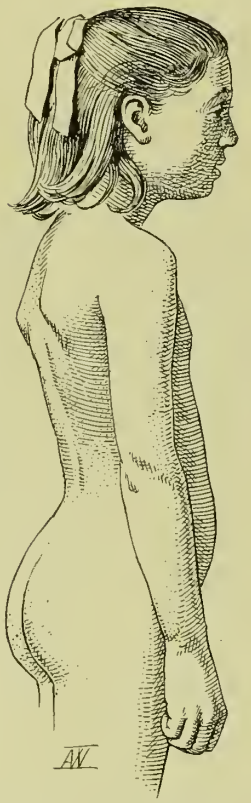

Fig. 232. — Cyphose dorsale avec lordose lombaire de compensation; projection du ventre en avant.

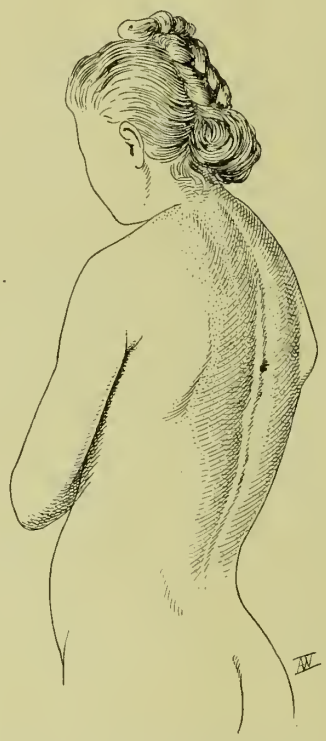

Fig. 233 — Cyphose dorsale avec saillie des omoplates (scapulæ alatæ).

bassin. La région cervicale dessine une courbure en sens inverse; elle présente, par conséquent, une lordose de compensation. Comme dans la cyphose dorsale, les épaules sont abaissées et portées en avant, la poitrine excavée à sa partie antérieure; mais ici, l'abdomen n'est pas saillant, et ne contraste pas par son volume avec l'étroitesse du thorax; le creux épigastrique en paraît d'autant plus accentué.

Quand on examine très complètement les malades, et, en parti-

culier, les jeunes filles atteintes de cyphose, on reconnaît que rien n'est plus rare que les cas de cyphose pure. Le plus souvent, en effet, on trouve associé à la cyphose un certain degré de scoliose, soit, par exemple, de scoliose dorsale à convexité droite. Mais habituellement aussi, cette légère scoliose surajoutée n'a que très peu d'importance ; la déformation est très peu prononcée et n'a pas de tendance à progresser.

Fig. 234. — Cyphose dorsale avec légère scoliose.

Dans d'autres cas cependant, il en va autrement, la scoliose ne peut être regardée comme une déformation accessoire ; elle se développe au point de devenir la déformation essentielle, et constitue alors une forme spéciale de scoliose à laquelle convient le nom de cypho-scoliose. Cette cypho-scoliose n'est pas rare chez des malades à développement intellectuel imparfait, chez des dégénérés, sur qui pèse une hérédité fâcheuse. Je m'associe entièrement à la remarque faite par Hoffa[1] quand il dit, que, chez bon nombre de malades, c'est moins la force musculaire qui fait défaut que l'énergie, la force de la volonté. Ceci est surtout vrai chez ces malades dégénérés auxquels je fais allusion en ce moment. On comprend que, chez eux, le pronostic, en raison même de ces conditions spéciales, affecte un caractère particulier de gravité. En effet, rien n'est plus facile dans un très grand nombre de cas que d'obtenir par un trai-

1. Hoffa, *Lehrbuch der orthop. Chirur.*, 3e Auflage, Stuttgart, 1898, p. 230.

tement orthopédique convenable la guérison de la cyphose. Mais il faut pour cela le concours des malades. Chez ces jeunes gens sans énergie morale, sans volonté, chez ces dégénérés auxquels je fais allusion en ce moment, on n'arrive le plus souvent à aucun résultat.

Il est bien évident toutefois que le pronostic de la cyphose dépend aussi en grande partie des conditions locales. Quand la cyphose est déjà ancienne, quand il y a une rétraction ligamenteuse très prononcée et des déformations osseuses considérables, on ne saurait plus avoir d'espoir de guérison. Dans les conditions inverses, et chez des malades intelligents, qui se prêtent au traitement nécessaire, on peut au contraire compter sur d'heureux résultats.

Diagnostic. — Il semble au premier abord que rien ne soit plus simple que le diagnostic de la cyphose.

Cependant la pratique démontre qu'il n'en est pas toujours ainsi. Déjà nous avons cité, à propos du mal de Pott, ces cas dans lesquels la déformation, au lieu d'affecter la disposition angulaire habituelle à cette maladie, prend la forme d'une courbe régulière à rayon plus ou moins grand, absolument comme dans la cyphose. C'est alors l'examen minutieux du malade qui, par la considération de l'état général, par l'existence des douleurs, des signes de parésie, permet d'arriver au diagnostic. Il est encore une autre circonstance qui, dans le cas de cyphose totale, peut laisser le diagnostic en suspens. Il arrive en effet dans ces cas que, grâce à la convexité anormale de la région lombaire, le frottement des apophyses épineuses contre la partie postérieure du corset détermine le développement de bourses muqueuses qui peuvent devenir douloureuses. Si, en même temps, comme cela arrive assez souvent, il existe quelque apophyse épineuse qui fasse une saillie plus marquée que les autres, on comprend qu'on puisse en pareil cas faire une confusion avec le mal de Pott. J'ai vu nombre d'erreurs de diagnostic de ce genre. C'est alors la considération de la mobilité conservée, ou, au contraire, de la fixité du rachis qui fournit les éléments du diagnostic.

Les cas que nous venons de rappeler sont en somme assez exceptionnels, et le plus souvent le diagnostic, chez les jeunes gens, ne présente pas de sérieuses difficultés. Il n'en va pas de même chez les enfants rachitiques en bas âge, chez lesquels on ne peut compter sur aucun renseignement fourni par le malade. La seule ressource,

c'est alors d'expérimenter la mobilité du rachis, en soulevant le tronc à l'aide des membres inférieurs, le malade étant couché à plat ventre sur une table ou sur un lit.

Mais souvent il arrive que l'enfant se raidissant et faisant des efforts, cette expérience ne donne pas de résultats concluants. Force est alors de tenir le malade en observation pendant quelque temps avant d'arriver à une conclusion définitive. Heureusement le malade n'a pas à souffrir de cette hésitation dans le diagnostic, puisque le décubitus prolongé convient également aux deux affections.

2° LORDOSE OU DÉVIATION A CONVEXITÉ ANTÉRIEURE

La lordose ou déviation du rachis à convexité antérieure présente moins d'importance que la cyphose, au point de vue des déformations primitives des vertèbres. Le plus souvent, en effet, elle est secondaire ou symptomatique, soit d'une paralysie musculaire, soit d'une attitude vicieuse longtemps prolongée. Mais on la rencontre aussi chez les petits rachitiques. Il en est parmi eux un certain nombre qui, avec une excavation exagérée de la région lombaire, présentent des oscillations du bassin, une démarche en canard, qui tout d'abord fait penser chez eux à l'existence d'une double luxation congénitale de la hanche.

Pendant la seconde enfance et dans l'adolescence, la lordose se voit rarement à l'état de déformation isolée. On a vu plus haut qu'elle fait partie du tableau symptomatique de la cyphose dorsale, la région lombaire présentant dans ce cas une excavation exagérée qui contraste avec la voussure anormale de la région dorsale.

Fréquemment aussi les jeunes enfants scoliotiques ont, en même temps que la déviation latérale du rachis à la région dorsale, une lordose lombaire qui traduit chez eux la faiblesse de l'appareil musculaire et ligamenteux. Il est beaucoup plus rare de rencontrer la lordose à la région dorsale, j'ai vu cependant des malades scoliotiques chez lesquelles, non seulement la convexité normale à la région dorsale avait disparu complètement par redressement, mais où elle avait fait place à une courbure en sens inverse, c'est-à-dire à une lordose dorsale. On comprend combien, en pareil cas, le diamètre antéro-postérieur du rachis est rétréci, et combien le pronostic s'en trouve aggravé, au point de vue de la compression des organes thoraciques.

A la région cervicale, la lordose se rencontre dans deux conditions différentes; chez les très jeunes enfants rachitiques et chez les adolescents. Les petits rachitiques au berceau ont habituellement la tête renversée en arrière; cette attitude s'exagère encore quand on les soulève, et la colonne cervicale prend alors la forme d'une courbe à concavité postérieure. Il n'y a là du reste qu'une attitude vicieuse qui se corrige avec la plus grande facilité.

J'ai vu, rarement à la vérité, chez de grandes jeunes filles, une lordose cervicale avec projection de la tête en avant, et saillie anormale de la première dorsale et de la dernière vertèbre cervicale. Comme cet état existait indépendamment de toute raideur de la tête et du cou, en dehors de tout antécédent pathologique appréciable, je dois y voir une déformation primitive du rachis; mais ce cas me paraît constituer une grande rareté.

Anatomie pathologique. — Les déformations des vertèbres qui se produisent à la longue dans la lordose sont analogues à celles que l'on rencontre dans la cyphose; mais elles sont nécessairement disposées en sens inverse, c'est-à-dire que les vertèbres affectent la forme d'un coin dont le sommet est tourné en arrière, au lieu de regarder en avant. Les apophyses transverses et épineuses sont rapprochées les unes des autres au point d'arriver à se toucher, les ligaments et les muscles de la partie postérieure du rachis sont rétractés; ceux de la région antérieure sont amincis et distendus.

La déformation du thorax diffère de ce qu'elle était dans la cyphose. Au lieu d'être projeté en avant, le sternum est refoulé en arrrière, et les viscères thoraciques sont comprimés.

Diagnostic. — Le diagnostic de la lordose ne prête pas à des difficultés sérieuses. L'existence d'une cyphose ou d'une courbure scoliotique dans un autre point de la colonne vertébrale permet de donner aux lordoses de compensation leur véritable signification.

L'ensellure symptomatique de la luxation congénitale ou d'une ankylose vicieuse de la hanche est jointe à d'autres phénomènes du côté de l'articulation coxo-fémorale, qui ne laissent pas place au doute.

Quant à la lordose paralytique, les antécédents, l'atrophie de certains groupes musculaires, l'existence d'autres difformités attribuables à la même cause, du côté des membres inférieurs, par exemple, permettent de faire aisément le diagnostic. La lordose

peut d'ailleurs affecter deux formes différentes, suivant le groupe musculaire qui a été frappé. C'est un point qui a été parfaitement élucidé par Duchenne (de Boulogne); nous reproduisons ici les figures données par cet auteur, afin qu'on puisse aisément suivre sa démonstration [1].

Quand ce sont les muscles de l'abdomen qui sont paralysés, le

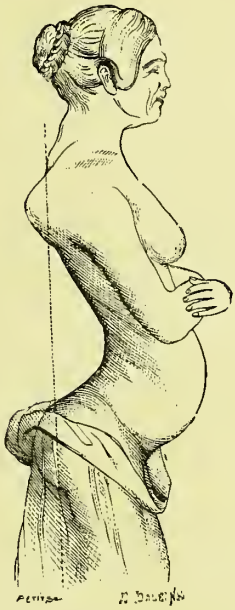

Fig. 235. — Lordose par paralysie des muscles de l'abdomen.

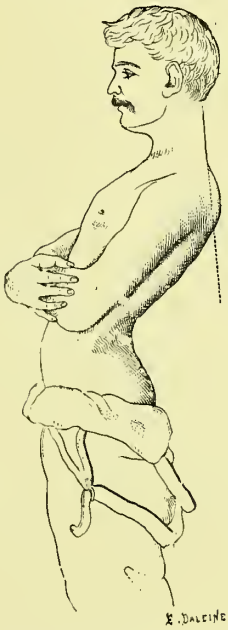

Fig. 236. — Lordose par paralysie des muscles spinaux.

tronc serait menacé de se renverser en arrière; alors les muscles de la masse commune et le carré des lombes relèvent fortement le bassin en arrière et renversent dans le même sens les premières vertèbres lombaires. Il en résulte une ensellure considérable, comparable à celle de la coxalgie ou de la luxation congénitale. Grâce à cette disposition, l'axe de la colonne vertébrale vient tomber en dedans du bassin, au lieu de tomber en arrière de lui, et l'équilibre est rétabli.

Lorsqu'au contraire ce sont les muscles spinaux qui sont paralysés, le malade rejette en arrière la tête et les épaules; la partie inférieure du tronc, au lieu de se creuser, se continue en ligne

1. Duchenne (de Boulogne), *Physiologie des mouvements*, Paris, 1867, p. 723.

droite avec le bassin; les fesses sont effacées. Le centre de gravité est ainsi rejeté en arrière du sacrum, et les muscles de l'abdomen, agissant pour le ramener en avant, empêchent le corps de se renverser en arrière.

On doit encore tenir compte, dans l'appréciation du diagnostic, de l'état de la contractilité électrique et de cette circonstance que, dans la lordose paralytique, la difformité disparaît entièrement dans le décubitus dorsal.

Traitement des déviations du rachis dans le sens antéro-postérieur. — Nous n'avons pas à insister longuement sur le traitement des déviations du rachis dans le sens antéro-postérieur, tout ce que nous avons dit précédemment du traitement de la scoliose leur étant applicable. Du moment, en effet, où la faiblesse de l'appareil musculaire et ligamenteux est la circonstance dominante, tout ce qui est de nature à fortifier les muscles doit être conseillé. Par là, la gymnastique orthopédique se place au premier plan. La plupart des exercices que nous avons déjà conseillés dans le traitement de la scoliose sont applicables aux déviations dans le sens antéro-postérieur. De ce nombre sont les exercices de redressement le long du poteau vertical, les exercices de plongeon, les exercices de redressement d'avant en arrière ou d'arrière en avant dans la position horizontale. On conseillera surtout les exercices avec le bâton de gymnastique passé d'avant en arrière au-dessus de la tête, et ramené à la hauteur des épaules, ou mieux encore l'appareil de Larghiader dont nous avons déjà parlé. Il est dans le traitement de la cyphose un exercice très anciennement connu, puisqu'il est conseillé déjà par Shaw et par Andry, c'est celui qui consiste à faire marcher les malades les coudes au corps, le tronc dans la rectitude absolue, un objet, un livre par exemple, placé sur la tête pour forcer les malades à la tenir dans l'extension. Hoffa conseille encore de faire asseoir les jeunes filles et d'exercer avec les mains une pression assez forte sur la tête, pendant qu'on les engage à se lever. Pour résister à la pression des mains du chirurgien, elles sont obligées de faire un effort pendant lequel le tronc se redresse et l'attitude vicieuse se corrige. Le même auteur conseille, dans les cas de cyphose invétérée avec rétraction très prononcée des ligaments, le redressement forcé au moyen de la barre horizontale employée par Lorenz pour la suspension latérale. Mais, dans ce cas, le malade doit enrouler ses bras autour du coussin, et se renverser sur l'appareil de façon à imprimer au tronc un mouve-

ment forcé de flexion d'arrière en avant. Hoffa conseille encore l'appareil de Gifford dans lequel le dos du malade est appuyé contre une surface courbe, et les bras portés en arrière, de façon à procurer l'élargissement du thorax et le redressement de la colonne vertébrale. J'emploie depuis plusieurs années un appareil analogue, et qui permet d'obtenir le même résultat. Ici le malade a le dos appuyé à un coussin arrondi, et exerce avec les mains des tractions sur des cordes, auxquelles sont attachés des poids. Les bras sont portés d'abord en avant, puis en dehors, et enfin en arrière, de façon à favoriser le développement du thorax et le redressement de la portion dorsale du rachis.

Ici encore, l'hydrothérapie sous la forme de véritables douches ou de simples affusions froides, les bains froids avec natation, l'électrisation, le massage, trouvent leur application.

Quant aux corsets, il est évident que, dans la cyphose, la pièce principale est représentée par les épaulières croisées au milieu du dos, et venant prendre point d'appui sur des tuteurs latéraux solides. On combattra la lordose par l'emploi d'un corset, dans lequel la partie antérieure est en tissu élastique, et comprime l'abdomen en le refoulant en arrière.

CHAPITRE IV

DÉFORMATIONS DU THORAX

Je dis déformations du thorax et non pas du sternum; car, le plus souvent, tout le squelette de la cage thoracique, sternum, côtes et cartilages costaux, prend part à la difformité, et il est souvent difficile de dire, dans un cas particulier, quels sont les éléments primitivement intéressés. Ces déformations du thorax sont très fréquentes dans le rachitisme, et elles appartiennent le plus souvent au rachitisme de la première enfance. Si nous consultons à cet égard notre statistique personnelle, nous voyons que le plus souvent les déformations thoraciques ont été rencontrées avant la cinquième année; et, comme toutes les manifestations rachitiques de cette période, on les trouve habituellement associées à d'autres déformations, telles que les incurvations du tibia, le genu valgum, le genu varum, la scoliose, etc. Lorsqu'on les rencontre plus tard, dans le cours de la seconde enfance et dans l'adolescence, les commémoratifs permettent le plus souvent de les rattacher au rachitisme de la première enfance. Il est toutefois certaines déformations thoraciques qui se produisent plus tardivement, et d'autres, au contraire, qui sont d'origine congénitale; mais ce sont là les faits les plus rares.

En même temps qu'elles sont très fréquentes, les déformations thoraciques dans le rachitisme affectent les formes les plus variées. Celle qu'on rencontre le plus souvent, c'est la disposition dans laquelle le thorax, très étroit à sa partie supérieure, s'élargit énormément au niveau des hypochondres, de façon à affecter de haut en bas une disposition infundibuliforme. Chez les petits rachitiques athrepsiques, amaigris, on aperçoit distinctement de chaque côté du sternum les nodosités répondant aux cartilages

costaux, et constituant le chapelet rachitique. Aplati latéralement, le thorax s'élargit énormément au niveau des hypochondres. La cause de cette voussure est dans le développement énorme de l'abdomen et dans la mollesse des cartilages costaux et des côtes qui se laissent aisément refouler en dehors.

Très souvent, en même temps que le thorax s'élargit énormément par sa base, de façon à prendre la disposition infundibuliforme, les côtes et les cartilages costaux se laissent affaisser au niveau des régions hypochondriaques, de sorte qu'il se produit là, de chaque côté du sternum, deux dépressions qui contrastent avec l'éversion du bord libre du thorax, déjeté en dehors par la pression des organes abdominaux. Parfois le creux épigastrique lui-même participe à la dépression, de sorte que le thorax paraît divisé en deux parties par une rigole transversale qui s'atténue, quand le malade est couché, qui s'exagère au contraire, dans la position assise et dans la station debout. Dans l'une de nos observations relative à un garçon de cinq ans, nous trouvons notée l'existence d'une dépression énorme de la région épigastrique et des hypochondres, donnant naissance à la production de deux fossettes de chaque côté du sternum. Le début de cette déformation remonte chez ce garçon à l'âge de deux ans, et a eu lieu à la suite de bronchites et de fluxions de poitrine répétées. Je reproduis ici le dessin d'une fillette de 11 ans et demi qui s'est présentée dernièrement à notre consultation, et dont le thorax offre, de chaque côté du sternum, une énorme dépression des régions hypochondriaques (fig. 237).

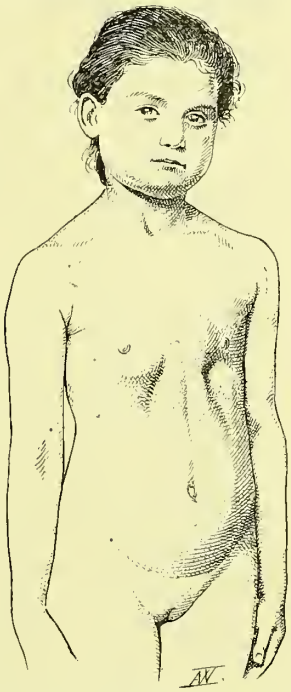

Fig. 237. — Énorme dépression des régions hypochondriaques chez une jeune fille de 11 ans 1/2.

Une autre déformation qu'on rencontre souvent également, c'est celle à laquelle on donne le nom de poitrine en carène, ou encore en bréchet, par comparaison avec la saillie énorme que fait en avant le sternum des oiseaux. Dans cette disposition, en effet, le sternum est fortement bombé en avant, et la saillie est rendue plus manifeste encore par l'affaissement des cartilages

costaux sur ses parties latérales. Parfois il existe, sur les parties latérales du thorax, deux véritables rigoles longitudinales dont la forme s'adapte à celle des membres supérieurs pendants de chaque côté du tronc. Dans certains cas, l'articulation des deux premières pièces du sternum entre elles forme un angle dont le sommet est tourné en avant, et cette gibbosité contraste avec la dépression de la région épigastrique et des hypochondres.

Il n'est pas rare non plus de rencontrer une difformité thoracique marquée par une asymétrie des deux moitiés du sternum et des cartilages costaux. La moitié droite du sternum, par exemple, et les cartilages costaux correspondants proéminent au-devant des mêmes parties du côté gauche; parfois même il arrive que les côtes participent à cet inégal développement, de sorte que toute une moitié antérieure du thorax est en retrait par rapport à l'autre.

Et je ne parle pas ici des déformations thoraciques qui sont en rapport avec l'existence d'une scoliose dorsale. Le plus souvent les déformations thoraciques auxquelles je fais allusion existent en dehors de toute espèce de scolioses. Quelquefois, il est vrai, il y a eu coïncidence entre une scoliose et ces asymétries du sternum; mais, ce qui prouve bien qu'il y a là une pure coïncidence, et non pas une relation de cause à effet, c'est que la saillie du sternum et des cartilages costaux ne se montrait pas du côté où elle aurait dû être, si elle avait été sous la dépendance de la déformation vertébrale. Voici, par exemple, une jeune fille de quatorze ans, chez laquelle existe une légère scoliose dorsale à convexité droite. Or, chez elle, ce n'est pas la moitié gauche du thorax qui fait saillie en avant, comme s'il s'agissait d'un thorax oblique ovalaire, sous la dépendance de la déviation rachidienne; c'est, au contraire, la moitié droite du sternum qui proémine en avant. Il me semble du reste, d'après les faits que j'ai pu observer, que, dans cette asymétrie du thorax que nous envisageons ici, c'est la moitié droite du sternum qui proémine le plus souvent en avant de la gauche. Il en résulte un affaissement de la moitié gauche du thorax, un contact plus intime entre le cœur et la paroi thoracique, des battements cardiaques exagérés, sans que, jamais, le fonctionnement de l'organe en ait paru altéré.

Reste une dernière déformation qui consiste en une excavation profonde du sternum sur la ligne médiane, qui fait que la face postérieure de l'os se rapproche de la colonne vertébrale et que le

diamètre antéro-postérieur du thorax à ce niveau est considérablement rétréci. C'est à cette déformation qu'on a donné le nom de sternum en entonnoir. Il ne faut pas le confondre avec la déformation infundibuliforme du thorax, dont nous avons parlé précédemment. Cette déformation du sternum en entonnoir est beaucoup plus rare que les autres déformations rachitiques du thorax que nous avons signalées jusqu'ici. Elle se montre du reste en dehors du rachitisme. C'est ainsi qu'elle peut être congénitale, souvent même elle est héréditaire. En dehors du rachitisme, elle a des rapports évidents avec la névropathie, on la rencontre chez des épileptiques, chez des dégénérés, chez un certain nombre d'aliénés.

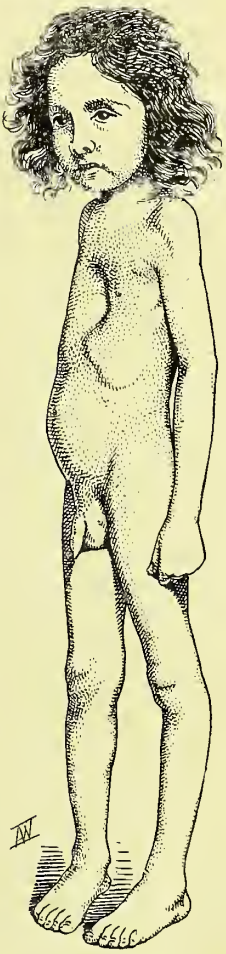

Fig. 238. — Énorme excavation infundibuliforme du sternum chez un jeune garçon qui présente en même temps, à gauche, un notable degré de genu recurvatum.

Étant donné les circonstances dans lesquelles se montrent le plus souvent les déformations rachitiques du thorax, on comprend qu'elles ne laissent pas grande prise au traitement. Chez des enfants d'un âge aussi tendre il ne saurait être question de gymnastique, ni d'appareils orthopédiques. Le meilleur des traitements consiste bien certainement dans le repos prolongé dans la situation horizontale. J'ai l'habitude de montrer à mes élèves qu'en soulevant légèrement à l'aide des mains le tronc des malades ainsi étendus, de manière à imprimer au segment thoracique de la colonne vertébrale une incurvation en sens inverse de sa courbure normale, de façon à donner en un mot à la portion thoracique du rachis la forme de la lordose, on rend immédiatement à la partie antérieure du thorax sa configuration normale. Ces enfants, dont le thorax offrait une plicature transversale très marquée, se redressent et présentent les apparences du thorax le mieux conformé. Tant il est vrai que la mollesse des os et des cartilages joue ici le rôle prépondérant. Me basant sur cette expérience facile à répéter, je conseille, non seulement de faire coucher les enfants sur un plan horizontal bien

résistant, mais encore d'avoir recours à un coussin convexe qui imprime à la partie postérieure du thorax la même direction que lorsqu'on le soulève à l'aide des mains.

S'agit-il de jeunes gens ou d'enfants plus âgés, la gymnastique orthopédique et les appareils reprennent leurs droits. Il faut évidemment insister sur tous les exercices respiratoires et sur ceux qui, mettant en jeu la force des membres supérieurs, tendent au développement de la cage thoracique. Y a-t-il asymétrie du thorax, on conseillera d'exercer surtout celui des membres supérieurs qui répond au côté du thorax affaissé. Quant aux appareils, ils doivent être construits sur le même type que les corsets destinés à remédier à la cyphose, c'est-à-dire se proposer de redresser le segment thoracique de la colonne vertébrale et de porter en arrière les épaules, en faisant saillir en avant la région antérieure du thorax. Hoffa conseille un bandage construit sur le même type que les bandages herniaires, c'est-à-dire avec une pelote prenant point d'appui en arrière sur la colonne vertébrale, une pelote antérieure pressant sur la saillie anormale du thorax, et un ressort reliant entre elles les deux pelotes; il dit en avoir obtenu des résultats avantageux. Le reproche que je ferais à cet appareil, c'est d'être bien difficile à supporter.

CHAPITRE V

DÉFORMATIONS RACHITIQUES DU MEMBRE SUPÉRIEUR

1° INCURVATIONS RACHITIQUES DE L'HUMÉRUS ET DES OS DE L'AVANT-BRAS

S'il fallait une preuve de l'importance du rôle joué par la pesanteur dans la production des déformations rachitiques du membre inférieur, on la trouverait dans la rareté même des déformations similaires au membre supérieur. Rien n'est plus rare en effet que l'existence des déformations rachitiques du membre supérieur. Tandis que, dans notre statistique personnelle, nous relevons 291 cas d'incurvations rachitiques du tibia, nous ne comptons que huit exemples d'incurvations du membre supérieur. Elles ont ceci de particulier qu'elles se rencontrent toujours comme expression symptomatique d'un rachitisme généralisé, en coïncidence, par conséquent, avec d'autres déformations du squelette : genu valgum, incurvations des tibias, scoliose, déformations du sternum, etc. Nous en donnerons comme exemple l'observation d'un garçon de sept ans qui nous a été présenté pour une scoliose à triple courbure, convexité dorso-lombaire gauche primitive, dorsale supérieure et lombo-sacrée droite. Chez cet enfant, il existe des déformations rachitiques portant sur tous les os du squelette. Les fémurs sont le siège d'une incurvation à convexité antéro-externe, les tibias présentent une courbure à convexité antérieure ; à gauche, il existe un genu valgum, les pieds sont plats et déviés en valgus. Du côté des membres supérieurs, on note une exagération des courbures normales de la clavicule, qui leur donne un aspect bosselé. Les deux humérus présentent une courbure à convexité externe dont le sommet répond à l'insertion du deltoïde. Les deux avant-bras portent une courbure à convexité postérieure,

surtout marquée du côté droit. La taille de l'enfant ne dépasse pas 84 centimètres.

Les incurvations diaphysaires de l'humérus sont particulièrement rares. Elles ont leur convexité tournée, soit en avant, soit

Fig. 239. — Incurvation rachitique de l'humérus et du radius chez une fillette de 10 ans.

en dehors. Parmi nos huit faits d'incurvation rachitique du membre supérieur, il en est deux seulement qui ont trait à des incurvations de la diaphyse humérale, et, dans ces deux cas, la convexité de la courbure était dirigée en dehors.

Les courbures des os de l'avant-bras sont un peu plus souvent observées ; il s'en trouve sept dans nos huit observations. Trois fois la malformation portait simultanément sur les deux avant-bras ;

dans trois cas, elle était limitée à l'avant-bras gauche; une fois, elle siégeait du côté droit; enfin, dans un cas, elle était associée à l'incurvation des deux humérus, à convexité externe. Le plus souvent la convexité de la courbure regarde en arrière; c'est, en un mot, l'exagération de la courbure physiologique. Six fois cela existait dans nos observations; une seule fois, la convexité de la courbure regardait en avant, et cela chez une petite fille de deux ans, présentant des nouures des extrémités osseuses de la jambe et de l'avant-bras, des incurvations rachitiques des tibias à convexité externe, siégeant à l'union du tiers inférieur de l'os avec ses deux tiers supérieurs, un double genu valgum. Chez elle, notons-nous dans l'observation, la courbure des deux avant-bras a, par extraordinaire, sa convexité tournée en avant, comme dans certaines fractures du radius avec déplacement.

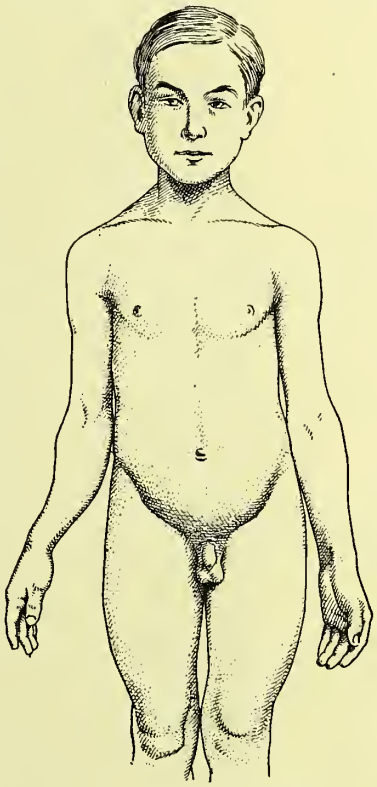

Fig. 240. — Incurvation rachitique de l'avant-bras droit.

Il y a quelque temps j'ai eu l'occasion de recueillir, à ma consultation de l'hôpital Trousseau, un fait très intéressant de déformation rachitique de l'avant-bras. Il s'agit d'un garçon de treize ans, qui, à neuf mois, a eu la rougeole. A la suite de cette maladie, nous dit la mère, le corps de l'enfant s'est affaissé, ses membres se sont déformés, ils étaient sans consistance. C'est de là que date la déformation de l'avant-bras droit au sujet de laquelle la mère vient nous consulter aujourd'hui. Les autres déformations des membres se sont améliorées peu à peu, et l'enfant a fini par marcher à l'âge de dix-huit mois. On ne trouve plus maintenant qu'une déformation manifeste des deux tibias en lame de sabre; la crête de l'os a disparu et est remplacée par un bord mousse, présentant même, dans toute l'étendue du tiers moyen, une convexité antérieure. Les

pieds sont légèrement plats et déviés en valgus (fig. 240 et 241).

Fig. 241. — Incurvation rachitique des os de l'avant-bras droit.

Tandis que le membre supérieur gauche est bien conformé, l'avant-bras droit présente une déformation très curieuse. Elle consiste principalement en ce fait que la face postérieure de l'avant-

bras est excavée, surtout à l'union du tiers moyen et du tiers inférieur, où l'on voit une véritable dépression en coup de hache. En outre, le cubitus est fortement arqué en dedans sur toute la longueur de sa crête. La région du coude est également déformée; les deux os de l'avant-bras sont fortement épaissis à son niveau, et les mouvements de pronation et de supination sont très limités, tandis que la flexion et l'extension possèdent leur amplitude normale.

2° DES DÉVIATIONS DE L'ARTICULATION DU COUDE (CUBITUS RECURVATUS; CUBITUS VALGUS; CUBITUS VARUS)

Pas plus que la cuisse et la jambe, le bras et l'avant-bras ne se continuent en ligne droite; ils forment entre eux un angle dont le sommet est tourné en dedans, c'est-à-dire du côté du tronc, l'avant-bras étant placé dans la supination complète et la paume de la main regardant en avant. Dès longtemps signalée par les anatomistes, cette déviation angulaire de l'avant-bras a été diversement exprimée par des chiffres.

Mikulicz l'estime à 164° en moyenne; il a trouvé des angles variant entre 157° et 178°. Les résultats obtenus par Rieffel sont presque identiques; il donne en effet des chiffres variant de 159° à 178°.

Il est donc évident qu'il y a sous ce rapport de grandes variations individuelles. Lorsque l'angle est beaucoup plus fermé qu'à l'état normal, on dit qu'il y a cubitus valgus; on donne la dénomination de cubitus varus à la disposition inverse, c'est-à-dire celle dans laquelle le bras et l'avant-bras font entre eux un angle dont le sommet est tourné en dehors, l'avant-bras étant dans la supination complète et la paume de la main regardant en avant. On voit immédiatement qu'il y a entre le cubitus valgus et le cubitus varus cette distinction que le cubitus valgus représente l'exagération d'une disposition normale, tandis que le cubitus varus est une difformité qui n'a pas d'analogue dans l'état physiologique.

D'autre part, si l'on examine la région antérieure du coude dans l'extension complète, on voit qu'elle présente une surface légèrement excavée. Il est au contraire des personnes chez lesquelles il y a une hyperextension de l'articulation pendant laquelle la face antérieure du coude, d'excavée devient plane, ou même présente

une surface convexe, bombée en avant. Il se passe ici en un mot un fait absolument semblable à celui qui caractérise au membre inférieur le genu recurvatum. Je propose donc de donner à l'avenir à cette disposition le nom de cubitus recurvatus. C'est là une disposition qui est loin d'être rare; je l'ai rencontrée chez des hommes bien musclés; mais je dois dire qu'elle se voit beaucoup plus fréquemment chez des jeunes filles frêles et délicates. Il n'est pas rare, notamment, de la rencontrer chez les jeunes filles atteintes de scoliose. Elle témoigne évidemment d'une faiblesse particulière de l'appareil ligamenteux; peut-être aussi y a-t-il chez quelques personnes une disposition spéciale des surfaces articulaires. C'est ce qui arrivait chez un des sujets dont l'observation a été rapportée par Lesser[1]. Il s'agissait d'un étudiant de vingt-trois ans, vigoureux, qui possédait la faculté d'imprimer à ses deux articulations du coude un mouvement d'hyperextension tel que le bras et l'avant-bras formaient entre eux un angle ouvert en arrière. Dans ce mouvement, l'olécrâne glissait sur le condyle interne, et la tête du radius se subluxait en arrière et en dedans. En même temps, il se produisait un cubitus valgus très marqué, dont l'angle mesurait 150° à 155°. La laxité particulière des ligaments, en même temps qu'elle permet l'hyperextension, est en effet une prédisposition au cubitus valgus, et j'ai fréquemment remarqué qu'on rencontre les deux déformations associées chez une même personne. Que ce soient des femmes qui les présentent le plus souvent, c'est ce dont rend bien compte la faiblesse plus grande de l'appareil ligamenteux dans le sexe féminin. Il est d'ailleurs intéressant de noter que tous les auteurs qui se sont occupés de la question sont unanimes à reconnaître que l'angle physiologique que forment entre eux l'avant-bras et le bras est un peu plus fermé chez la femme que chez l'homme. Potter[2] indique comme valeur de l'angle, en moyenne, 167° chez la femme et 173° chez l'homme. Hultkranz[3] admet aussi que l'angle huméro-cubital est un peu plus fermé chez la femme; Rieffel[4], dans son mémoire sur le cubitus valgus, arrive aux mêmes conclusions.

1. Von Lesser, Ueber cubitus valgus, *Inaugur. Dissert.*, Dorpat, 1882; *Archiv für pathol. Anat. und Phys. und für Klin. Medizin*, 1883, t. XCII, p. 1.
2. Potter, The relation of the forearm with the upperarm in extension, *Journ. of anat. and Phys.*, XXIX, p. 488-496.
3. Hultkranz, *Das Ellenbogengelenk und seine Mechanik*, Iéna, 1897.
4. Rieffel, Étude sur le cubitus valgus et le cubitus varus, *Revue d'Orthopédie*, 1897.

Aux auteurs précédents, nous pouvons ajouter Hubscher qui, dans un récent travail, note aussi chez la femme un degré plus marqué du cubitus valgus physiologique. Cette disposition n'existe pas chez les petites filles. Elle ne s'accuse qu'à partir de la puberté. Peut-être trouve-t-elle sa cause dans le développement transversal du bassin, rejetant en dehors l'avant-bras.

La déformation qui caractérise le cubitus valgus se rencontre habituellement des deux côtés; c'est une simple disposition anatomique particulière, qui n'apporte aucune gêne aux fonctions, aussi comprend-on qu'elle passe le plus souvent inaperçue. Il y a ceci de particulier que, comme pour le genu valgum, la déformation se corrige complètement pendant la flexion.

Fig. 242. — Double cubitus valgus d'origine rachitique chez une femme de 48 ans.

L'hérédité du cubitus valgus est établie par un certain nombre d'observations. La mère du jeune homme dont parle von Lesser portait elle-même un double cubitus valgus. Schwarzbach, cité par Lesser, rapporte le cas suivant : une femme avait des deux côtés un cubitus valgus peu prononcé. De ses deux filles, âgées de dix-neuf et de dix-sept ans, l'aînée présentait une malformation analogue à celle de la mère; la plus jeune avait un cubitus valgus bilatéral très prononcé. Des deux frères, l'un, âgé de treize ans, a les membres supérieurs normalement conformés; le second, âgé de quinze ans, est atteint d'un léger degré de cubitus valgus.

L'hérédité se retrouve également dans l'observation publiée par un de nos élèves, M. Miraillié, dans la *Revue d'Orthopédie*[2]. Nous reproduirons ici cette observation qui présente un type frappant de cubitus valgus. Elle est relative à une femme de quarante-huit

1. Hübscher, *Ueber den cubitus valgus femininus*, Leipzig, 1899.
2. Mirallié, Un cas de cubitus valgus double, *Revue d'Orthopédie*, 1896, p. 146.

Fig. 243. — Cubitus valgus du côté droit chez une femme dont la fille présente elle-même un cubitus valgus (fig. 244).

ans; chez elle, les membres supérieurs présentent la forme d'un angle obtus ouvert en dehors et dont le sommet répond à l'articulation du coude. La lésion n'est pas absolument symétrique; la déformation est plus accentuée à gauche; l'angle mesure 147° à gauche et 155° à droite.

Cette déviation des axes des os du membre supérieur tient à l'abaissement considérable de l'épiphyse inférieure et interne de l'humérus, au-dessous de l'épiphyse externe correspondante; à gauche, l'épiphyse interne est à 2 centimètres au-dessous du plan de l'externe; à droite, elle est à 1 centimètre et demi au-dessous.

L'examen des articulations huméro-cubitales démontre des deux côtés une laxité extrême des ligaments. Les mouvements sont beaucoup plus étendus qu'à l'état normal, il existe en outre des mouvements exagérés de latéralité.

Cette difformité n'a diminué en rien la force musculaire, et cette femme a pu exercer les professions les plus pénibles sans avoir jamais à souffrir de ses membres supérieurs. La malade pré-

Fig. 244. — Cubitus valgus du côté gauche chez une petite fille de 8 ans, fille de la malade représentée fig. 243.

sente en outre d'autres traces de rachitisme. Il existe en effet un degré assez accentué de genu valgum double. Enfin, le long des parties latérales du sternum, on retrouve des traces légères de chapelet rachitique. Il est intéressant de noter que le père de cette

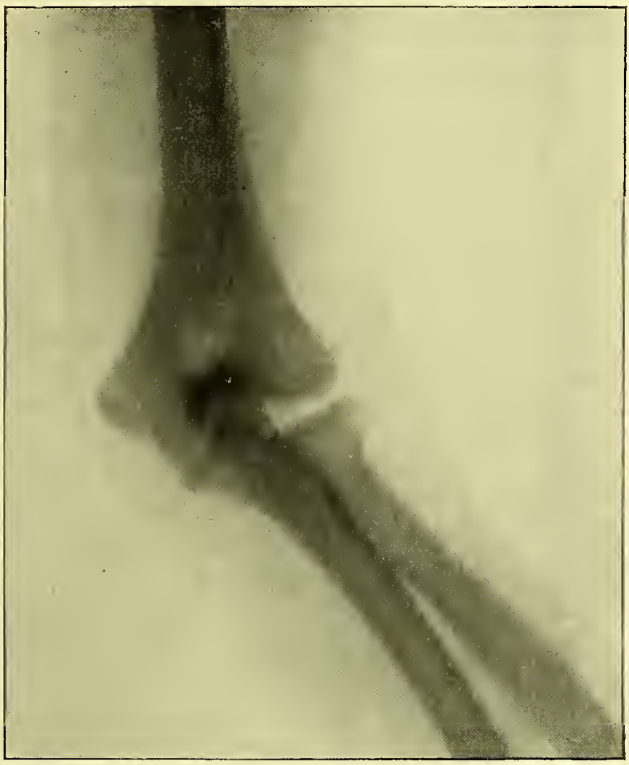

Fig. 245. — Radiographie d'un cas de cubitus valgus. On y voit très bien l'obliquité de l'interligne articulaire du fait de la disproportion énorme existant entre la trochlée humérale, qui descend beaucoup plus bas qu'à l'état normal, et le condyle.

malade aurait présenté une déformation absolument identique des membres supérieurs.

Voilà donc un exemple très net de cubitus valgus double d'origine rachitique, dont la source est dans les modifications de forme de l'épiphyse inférieure de l'humérus. On peut en trouver d'autres cas dans le mémoire de M. Rieffel déjà cité.

Je reproduis ici deux cas de cubitus valgus, existant l'un à droite chez la mère, l'autre à gauche chez la fille (fig. 243 et 244).

Sur la radiographie du coude faite chez la mère, on juge très

bien de l'obliquité énorme de l'interligne articulaire déjetant en dedans l'extrémité supérieure des os de l'avant-bras. En d'autres termes, la trochlée humérale est fortement abaissée par rapport au condyle (fig. 245).

Il y a lieu d'ailleurs d'établir ici une distinction semblable à celle qu'on admet dans l'étude du genu valgum, c'est-à-dire qu'à côté des cas dans lesquels la déformation est attribuable à un changement de direction de l'épiphyse, il en est d'autres où elle est due manifestement à une altération de la diaphyse de l'humérus elle-même.

Fig. 246. — Cubiuts varus rachitique (Rieffel).

Fig. 247. — Cubitus varus rachitique (Pièce du musée de Billroth, d'après Rieffel).

Voici, par exemple, une pièce figurée dans le mémoire de M. Rieffel (fig. 14 du mém. de Rieffel), sur laquelle on constate une incurvation qui occupe le tiers inférieur de la diaphyse humérale, et qui dévie du côté interne la surface articulaire, donnant naissance à un cubitus varus.

Sur la pièce suivante, le cubitus varus est dû, au contraire, à un changement de direction dans la surface articulaire inférieure de l'humérus. Mikulicz, qui donne la description de cette pièce appartenant au musée de Billroth, dit : La courbure anormale, qui existe des deux côtés à peu près au même degré, occupe le point le plus bas de la diaphyse, ou mieux la jonction de celle-ci avec l'épiphyse. Dans l'extension, les avant-bras forment avec les bras un angle ouvert en dedans de 140° environ.

Nous emprunterons encore à M. Rieffel le dessin d'une pièce qui lui est personnelle et qui représente un cubitus valgus rachitique tenant à une altération de courbure de la diaphyse humérale. La figure suivante permet de bien se rendre compte du changement de direction de la surface articulaire inférieure, dans ce cas particulier.

Dans ses recherches anatomiques, M. Rieffel n'a pu constater que pour le cubitus varus l'origine, tantôt diaphysaire, tantôt épi-

physaire de la difformité. Pour le cubitus valgus, les seuls faits qu'il a rencontrés se rapportent à la variété diaphysaire.

D'après cela, il semblerait que le cubitus varus dût être plus fréquent que le cubitus valgus; mais si l'on se place au point de vue clinique, au lieu d'envisager seulement le point de vue anatomo-pathologique, il est bien certain qu'il en est autrement. La cause en est sans doute dans ce fait que les grandes incurvations rachitiques, dans les formes graves du rachitisme, aboutissent surtout

Fig. 248. — Cubitus valgus rachitique tenant à une altération de courbure de la diaphyse humérale (Rieffel).

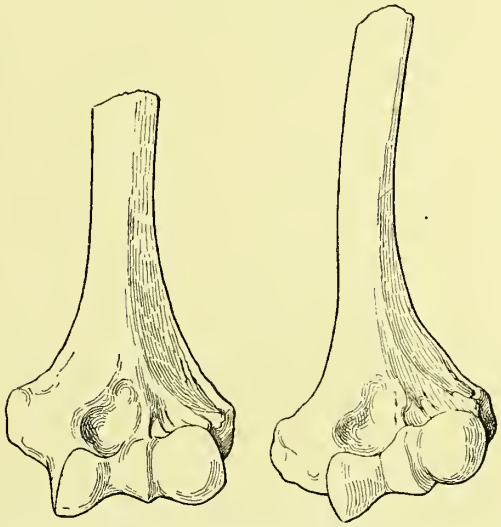

Fig. 249. — A gauche : Extrémité inférieure d'un humérus normal. — A droite : Extrémité inférieure de l'humérus représenté fig. 248 [cubitus valgus] (Rieffel).

au cubitus varus, tandis que les modifications légères de direction de l'épiphyse conduisant à la formation du cubitus valgus sont certainement celles que nous rencontrons le plus souvent dans la clinique.

Quoiqu'il en soit, nous donnerons en terminant un exemple de cubitus varus emprunté à Karewski. Il s'agit d'une petite fille de sept ans qui présentait, en même temps qu'un double cubitus varus, d'autres manifestations évidentes du rachitisme. Elle avait appris à marcher dans un chariot roulant et appuyait constamment les coudes fléchis sur le rebord horizontal du chariot. Cette pression

longtemps prolongée avait amené chez elle la production de la difformité (fig. 250 et 251).

Dans l'immense majorité des cas, les difformités que nous venons d'étudier n'appellent aucun traitement. C'est seulement dans les cas où la déformation serait très accentuée et aurait tendance à faire tous les jours de nouveaux progrès, qu'il pourrait être indiqué de soutenir l'articulation du coude au moyen d'un appareil. Le

Fig. 250.

Fig. 251.

plus simple serait un appareil en cuir moulé articulé au niveau du coude, et pourvu de tuteurs latéraux en acier assez forts pour s'opposer aux déviations dans le sens latéral. Quant à une intervention sanglante, on n'en voit guère les indications. Il faudrait pour cela que la déformation fût considérable, et que la demande d'intervention fût faite d'une manière formelle par le malade ou par sa famille. On conçoit d'ailleurs qu'une ostéotomie transversale, pratiquée au-dessus d'une ligne horizontale réunissant l'épitrochlée et l'épicondyle, puisse ici, comme dans le genu valgum, et par le même mécanisme, procurer la correction de la difformité. Mais c'est à propos des cubitus valgus et varus d'origine traumatique, bien plutôt que pour les déformations spontanées, que la question se pose. Nous la retrouverons quand nous nous occuperons des déformations dues aux traumatismes du coude.

3° SUBLUXATION PROGRESSIVE DU POIGNET

Sous le nom de luxation spontanée du poignet, Madelung[1] a décrit des déplacements de cette articulation, qui se font spontanément en dehors de tout traumatisme ou de toute lésion inflammatoire. La maladie se produit lentement et s'aggrave peu à peu; comme, d'autre part, elle se montre chez des jeunes gens, j'ai proposé de lui donner la dénomination du luxation progressive du poignet chez les adolescents.

Madelung n'est du reste pas le premier à en avoir donné la description. Déjà Dupuytren[2] avait fait connaître cette déformation chez les imprimeurs et les apprêteurs de drap. Malgaigne[3] en rapporte également un exemple.

Nous en donnerons comme type le cas suivant que nous avons eu l'occasion d'observer, au commencement de 1898, dans notre service de l'hôpital Trousseau, et dont nous avons confié la publication à l'un de nos internes, M. Guéry[4].

Il s'agit d'un garçon de treize ans qui, en soulevant un tapis lourd, ressentit dans le poignet gauche une vive douleur accompagnée d'un craquement. Il y eut un peu d'enflure du poignet; mais il continua à s'en servir, en le soutenant à l'aide d'une manchette en cuir. Mais, depuis un mois, les douleurs et la déformation ont beaucoup augmenté.

Le poignet étant vu par la face dorsale et un peu de profil du côté cubital, on est frappé de la saillie anormale que forme l'extrémité inférieure des os de l'avant-bras, surtout l'extrémité du cubitus, qui est légèrement augmentée de volume. Au contraire, à la face palmaire, les os de la première rangée du carpe font une saillie anormale, surtout le pyramidal. Les tendons fléchisseurs sont soulevés et saillants au-dessous du carpe. De plus, il y a une légère déviation de la main sur le bord cubital.

Ce qu'on sent surtout à la palpation, c'est l'extrémité inférieure du cubitus un peu hypertrophiée, et surtout déviée en haut du côté de la face dorsale, et séparée de l'extrémité inférieure du radius

1. Madelung, Die spontane subluxation der Hand nach vorne, *Archiv für klin. Chirur.*, t. XXII, p. 394, année 1878-1879.
2. Bégin, *Dict. abrégé des Sciences médicales*, t. XIII, p. 493, art. Radio-carpien, et séance de l'Ac. de médecine du 29 juin 1841.
3. Malgaigne, *Traité des fractures et des luxations*, t. II, p. 712.
4. Guéry, Un cas de luxation progressive du poignet (subluxation spontanée de Madelung), *Revue d'Orthopédie*, 1898, p. 277.

par relâchement des ligaments de l'articulation radio-cubitale inférieure. La radiographie démontre nettement cette luxation et cet écartement anormal de l'extrémité inférieure des deux os de l'avant-bras.

En appuyant fortement sur cette tête cubitale, on l'abaisse facilement et on la remet de niveau avec le radius; mais dès qu'on l'abandonne à elle-même, elle reprend sa position vicieuse. En un mot, elle se laisse abaisser comme une touche de piano, d'une

Fig. 252. — Luxation progressive du poignet. Main vue par le côté cubital.

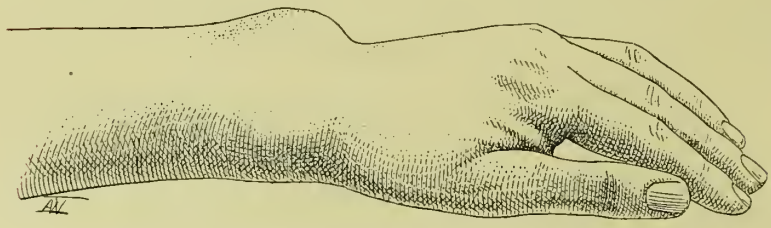

Fig. 253. — Luxation progressive du poignet; même cas que dans la figure 252. Main vue par le bord radial.

façon analogue à ce qu'on voit dans les luxations de l'extrémité externe de la clavicule.

L'extrémité inférieure du radius n'est pas hypertrophiée. A la face antérieure du poignet, on sent le pyramidal faire saillie en avant, luxé sur le cubitus. Le scaphoïde et le semi-lunaire, au contraire, paraissent être restés en connexion normale avec l'extrémité inférieure du radius.

La mensuration donne peu de renseignements. Les deux cubitus ont à peu près la même longueur; peut-être le gauche est-il plus court de quelques millimètres. Les deux radius ont aussi la même longueur, 22 centimètres et demi. La circonférence du poignet mesure 16 centimètres et demi à droite, 17 centimètres à gauche.

Quand on étudie la motilité de l'articulation, on est frappé de l'exagération de la plupart des mouvements. L'adduction et l'extension sont légèrement diminuées, l'abduction est, au contraire, exagérée, et surtout la flexion est telle que la main peut s'incliner

à angle très aigu sur la face antérieure de l'avant-bras. Tous les mouvements sont légèrement douloureux.

Nous avons tenu à rapporter ici cette observation, parce qu'elle nous semble présenter un type bien net de l'affection décrite par Madelung sous le nom de luxation spontanée du poignet. L'auteur a eu l'occasion d'observer 12 cas de subluxation spontanée du poignet, dont 10 étaient unilatérales, et 2 seulement occupaient les deux côtés à la fois. Quatre fois la maladie siégeait à droite, cinq fois à gauche, et, dans un cas, le côté n'était pas indiqué. Les femmes sont beaucoup plus sujettes à l'affection; car, dans la statistique de Madelung, on compte 8 filles pour 4 garçons. C'est essentiellement une lésion de l'adolescence; la plus jeune des malades observées avait treize ans, la plus âgée, vingt-trois ans.

L'affection commence par une sensation de gêne, de fatigue dans l'accomplissement des mouvements du poignet, qui fait bientôt place à une véritable douleur. En même temps se produit peu à peu la déformation caractéristique; la main en masse est entraînée sur un plan antérieur, tandis que les os de l'avant-bras, le cubitus surtout, font, à la partie postérieure, une saillie anormale. Cette luxation de la tête du cubitus en arrière fait que la déformation est beaucoup plus accusée du côté cubital. En même temps qu'elle est entraînée en avant, la main est déviée, tantôt en dedans, tantôt en dehors. Chez notre malade, nous avons noté une légère déviation de la main sur le bord cubital.

Les mouvements d'extension sont limités, ce qui tient, d'après Madelung, à ce que l'extrémité inférieure du radius forme un veritable buttoir sur lequel vient s'arrêter la face dorsale du condyle carpien.

La réduction de la difformité ne s'obtient que difficilement et toujours d'une façon passagère. On a vu que, chez notre malade, en soutenant d'une part la face antérieure du poignet, tandis qu'on exerçait d'arrière en avant une pression sur la tête du cubitus, on arrivait à corriger la difformité; mais, dès qu'on abandonnait les choses à elles-mêmes, la main reprenait son attitude vicieuse.

La gêne fonctionnelle, la déformation, les douleurs, tels sont donc les trois grands caractères de l'affection. Il est à noter qu'au bout d'un temps plus ou moins long, les douleurs disparaissent, la difformité persiste seule. Son évolution complète se fait dans un espace de deux ans environ.

Pour ce qui est de l'étiologie, on peut incriminer toutes les professions qui exigent des efforts violents et répétés du poignet, telles que celles de pianistes, de blanchisseuses; Madelung incrimine l'escrime faite avec exagération. Notre malade était apprenti tapissier, et c'est dans un violent effort pour soulever un tapis trop lourd, qu'il avait senti se produire dans la région du poignet un craquement à la suite duquel s'étaient montrées les douleurs et la déformation.

En somme, les choses sont tout à fait analogues à ce qui se passe dans le pied plat valgus. Dans cette dernière affection, par suite de la faiblesse des muscles et des ligaments, il se produit peu à peu un relâchement, et même une véritable subluxation dans l'articulation médio-tarsienne; le scaphoïde abandonne en partie la tête de l'astragale. De même, dans la subluxation progressive du poignet, par suite du relâchement des ligaments, il se produit peu à peu une subluxation du condyle carpien sur l'extrémité inférieure du cubitus, qui n'est que l'exagération d'une disposition normale. A l'état normal, en effet, la mobilité est beaucoup plus grande au côté interne du poignet qu'au côté externe; en d'autres termes, la laxité de l'articulation cubito-carpienne est beaucoup plus prononcée que celle de l'articulation radio-carpienne. En somme, ce que nous observons dans la luxation progressive du poignet n'est que l'exagération d'une disposition physiologique, chez des jeunes gens dans la période de croissance, dont les muscles et les ligaments sont faibles et soumis à un véritable surmenage.

Madelung pense même qu'à la longue, il se produit, sous l'influence de la prépondérance d'action des fléchisseurs, et par suite du ramollissement des os pendant la période de croissance, une déformation des surfaces articulaires qui les entraîne dans le sens de la flexion. Cette déformation porte uniquement sur l'extrémité inférieure du radius; car, comme nous l'avons dit, l'extrémité inférieure du cubitus forme au contraire une saillie anormale sur la face dorsale du carpe.

De son côté, M. Duplay a attiré l'attention sur les incurvations de l'extrémité inférieure du radius qui se produisent à peu de distance au-dessus du poignet. Il en a publié deux observations, l'une en 1885, l'autre en 1891. Dans le premier cas il s'agissait d'une jeune fille de treize ans, chez laquelle une déformation du poignet droit s'était produite à la suite d'un léger traumatisme.

Elle s'accompagnait d'une exostose du cubitus et de scoliose[1]. On trouve des cas de même nature dans le mémoire de Bessel-Hagen sur les arrêts de développement des os accompagnant les exostoses[2]. Le second fait de Duplay[3] a trait à une jeune fille de quatorze ans, chez laquelle la lésion était bilatérale, et s'accompagnait également d'exostoses du cubitus. Dans un cas comme dans l'autre, l'incurvation du radius avait sa convexité tournée en arrière, de sorte que la main était déviée en avant dans le sens de la flexion. Dans des leçons cliniques qu'il a faites en 1897, pendant qu'il remplaçait le professeur Duplay, M. Delbet[4] traite, à son tour, la question, en s'appuyant sur les deux observations de M. Duplay que nous venons de rappeler, sur un fait nouveau qu'il a eu sous les yeux, ainsi que sur 5 moulages de la même difformité réunis dans le service. Il arrive à cette conclusion que l'incurvation de l'extrémité inférieure du radius décrite par M. Duplay et que cet auteur rapporte au rachitisme tardif, et la luxation spontanée du poignet de Madelung sont une seule et même affection. Pour lui, c'est l'incurvation du radius qui constitue le fait initial; c'est à elle qu'est due la saillie anormale de l'extrémité inférieure du cubitus. Et la preuve en est qu'il suffit de pratiquer l'ostéotomie de l'extrémité inférieure du radius pour obtenir la correction de la difformité. Ayant eu l'occasion d'examiner deux pièces du musée Dupuytren cataloguées comme des exemples de luxations congénitales du poignet, M. Delbet les a trouvées favorables à ses conclusions. En effet, après dissection, ces pièces ne montraient pas de luxations du carpe, mais seulement une inflexion de l'extrémité inférieure du radius à convexité postérieure, qui dirigeait en avant leur surface articulaire. Il suffit sur ces pièces de pratiquer l'ostéotomie, pour opérer le redressement.

Des faits précédents je dois rapprocher l'histoire d'une malade qui s'est présentée l'année dernière à mon observation. Il s'agit d'une jeune fille de treize ans, entrée dans mon service à l'hôpital Trousseau, le 2 janvier 1901, pour une malformation des deux avant-bras, de date relativement récente. On ne trouve rien dans ses antécédents héréditaires, qui mérite d'être noté. Sa mère est

1. Duplay, *Arch. génér. de médecine*, avril 1885.
2. Bessel-Hagen, Ueber Knochen und Gelenkanomalien ins besondere bei partiellen Riesenwuchs und bei multiplen cartilaginären Exostosen, *Arch. für klin. Chirur.*, Band XLI, 1891, p. 420, 506, 719.
3. Duplay, *Gazette des Hôpitaux*, 1891.
4. Delbet, *Leçons de clinique chirurgicale*, Paris, 1899.

grande et bien portante; son père est mort à cinquante-deux ans d'une tuberculose, qui paraît avoir été contractée longtemps après la naissance de l'enfant. Il y a deux sœurs, toutes deux plus âgées, et qui sont bien portantes.

Celle-ci est née la dernière, après une bonne grossesse et un accouchement normal. Elle a été élevée au biberon, mais n'a jamais eu de gastro-entérite sérieuse, ni de déformations rachitiques de la première enfance. Il est à noter cependant qu'elle n'a eu sa première dent qu'à huit mois, et n'a marché qu'à dix-huit ou vingt mois.

Fig. 254. — Incurvation rachitique du radius avec déjettement de la main sur son bord cubital, symétriquement développée chez une jeune fille de treize ans.

A l'âge de dix ans et demi, alors que l'enfant fréquentait l'école et jouissait en apparence d'une santé excellente, elle commença à éprouver une sensation de fatigue, et même des douleurs dans le poignet droit, principalement sur son bord cubital; cela surtout à l'occasion des travaux qui, comme la couture, nécessitent la flexion de la main. L'écriture au contraire n'était pas douloureuse, pas plus que les travaux pour lesquels la main se place en extension et en adduction, ce qui s'explique par le sens même de la déformation, qui commença à apparaître en même temps que les douleurs.

Cinq ou six mois après, la même déformation se montrait du côté gauche, accompagnée des mêmes sensations de gêne et de fatigue, toutefois sans douleurs spontanées, ni douleurs à la pression. Aussi la malade continuait-elle à se servir de ses mains,

jusqu'à ces derniers temps, où, la gêne et la déformation augmentant, la mère se décida à l'amener à notre consultation.

Ce qui frappe tout d'abord, c'est la diminution de longueur des deux avant-bras, et l'attitude des mains qui sont en hyperextension, deviées vers le bord cubital, et en rotation telle que leur face dorsale est dans un plan oblique en arrière et en dehors. La lésion est bilatérale, semblable des deux côtés, mais un peu plus prononcée à droite. Par un examen plus approfondi, et à l'aide de la radiographie, on constate que, tandis que l'humérus présente une longueur de 26 centimètres, qui est la longueur normale pour la taille de l'enfant, la longueur du radius est de 16 centimètres, au lieu de la normale correspondante 19, et celle du cubitus de 17 centimètres, au lieu de la normale 20 (d'après le tableau de Testut). Il y a donc, pour chacun des deux os de l'avant-bras, une diminution de longueur de 3 centimètres. Leur épaisseur nous a paru normale. Mais il est à remarquer que, tandis que le cubitus a gardé sa forme habituelle, c'est à dire une légère concavité antérieure, surtout marquée en haut, le radius, au contraire, est considérablement déformé. Il présente, à son extrémité inférieure, une concavité postérieure et interne très accentuée, et telle que sa surface articulaire regarde très en arrière, et aussi un peu plus en dedans qu'à l'état normal. Dans son ensemble, il ressemble assez bien à une clavicule.

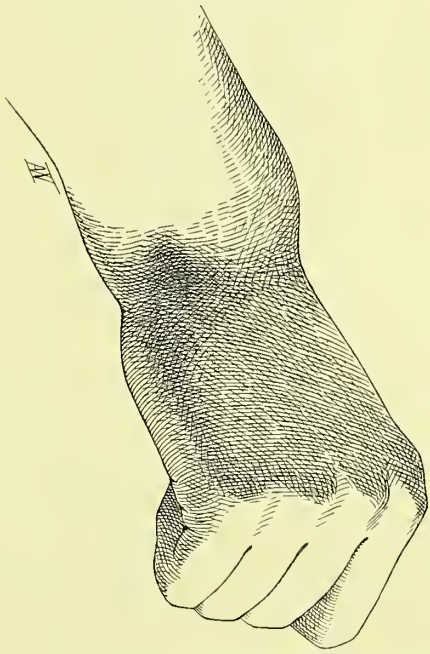

Fig. 255. — Une des mains isolée de la malade précédente pour bien montrer la subluxation du carpe en dedans, et le déjettement de la main sur le bord cubital.

Le carpe est normal comme développement, mais le condyle carpien est saillant et facilement appréciable à la palpation sur la face dorsale du côté interne. L'extrémité inférieure du cubitus est également facile à sentir en avant, sur la face palmaire du condyle.

Il y a donc luxation de l'extrémité inférieure du cubitus en avant, tandis que le condyle carpien chevauche sur la face dorsale de l'os, ayant conservé ses rapports avec la facette articulaire radiale, dont l'orientation explique la déviation de la main sur le bord cubital, et son hyperextension. En un mot, la déformation est absolument l'inverse de celle que nous avons notée chez le jeune garçon dont nous avons donné l'histoire au commencement de ce chapitre, comme un type de la luxation spontanée du poignet de Madelung. Chez lui, la luxation de l'extrémité inférieure du cubitus s'était produite sur la face dorsale; ici, elle existe vers la face palmaire.

Par suite de ces déformations, les mouvements de l'articulation radio-carpienne sont modifiés, ceux d'extension et de flexion se font autour d'un axe très oblique en haut et en dedans. L'extension paraît légèrement augmentée d'amplitude ; elle s'accompagne d'une correction assez marquée de la déviation de la main vers le bord cubital.

La flexion, au contraire, est pénible et diminuée d'amplitude; l'abduction est impossible; l'adduction, au contraire, est beaucoup plus accentuée qu'à l'état normal et s'accompagne de la formation, au-dessus de la partie interne du condyle carpien, d'une dépression assez considérable qui remplace à ce niveau la saillie normale du cubitus, avec formation de deux ou trois plis cutanés. Ajoutons que les mouvements de supination sont gênés, ce qui tient vraisemblablement au chevauchement du carpe sur l'extrémité inférieure du cubitus.

Les muscles moteurs sont bien développés; on constate seulement une sorte de tuméfaction des tendons fléchisseurs, soulevés par la saillie de la courbure radiale. Il n'y a d'ailleurs aucun trouble trophique, sensitif ou vaso-moteur, et toute participation du système nerveux à la maladie est facilement écartée. En revanche, il est très intéressant de constater la coïncidence avec la déformation symétrique des poignets d'une scoliose évidente, scoliose dorsale droite supérieure avec courbure de compensation en sens inverse à la région lombaire. La flèche mesure un centimètre à la région dorsale; il y a une voussure anormale des côtes droites, d'où la saillie plus marquée de l'omoplate droite et son écartement plus grand des apophyses épineuses; en avant, les hypochondres sont aplatis; enfin, le bord spinal des omoplates présente une courbure à concavité interne, qu'il est assez fréquent

de retrouver dans la scoliose. Il s'agit donc bien d'une scoliose vraie avec déformations osseuses, et non d'une simple scoliose d'attitude (fig. 256).

Il est fort intéressant de faire remarquer la coïncidence entre la scoliose et cette déformation des poignets. C'est un argument important qu'on peut faire valoir en faveur de la nature rachitique de la lésion. Et, chose curieuse, la même coïncidence entre la scoliose et la déformation des poignets existait dans la première observation de M. Duplay. C'est du reste au rachitisme tardif que M. Duplay rapporte la pathogénie de la déformation observée par lui. Voici comment il s'explique à propos de sa première malade qu'il vit en consultation avec MM. Gosselin, Verneuil et Labbé. « Après bien des discussions, dit-il, notre opinion fut qu'il fallait regarder cette singulière affection comme un cas de rachitisme tardif. On pourrait assez bien la comparer à ce qui se passe au genou, dans le genu valgum ou le genu varum. Ces deux affections, qui semblent incontestablement dues à un processus analogue au rachitisme, surviennent, elles aussi, à un âge déjà avancé... souvent chez des sujets qui n'ont pas d'antécédents rachitiques. »

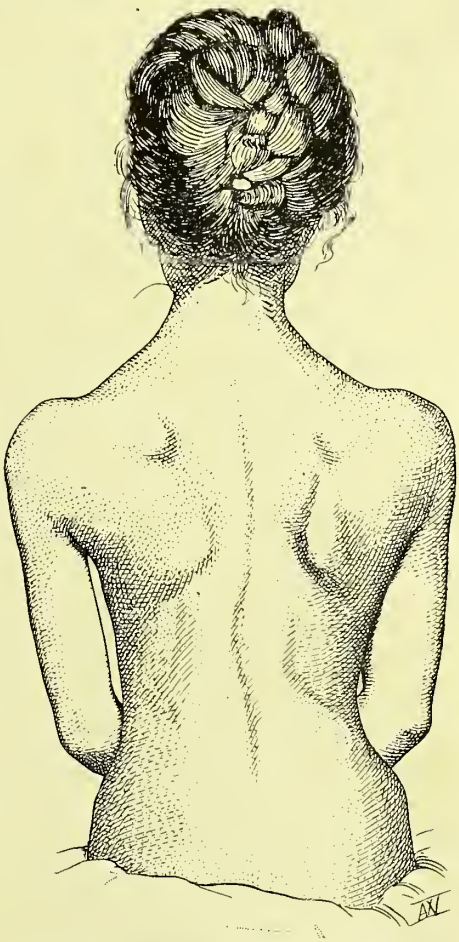

Fig. 256. — Scoliose à double courbure, dorsale droite, lombaire gauche, chez la malade présentant le déjettement des mains sur le bord cubital figuré plus haut (fig. 254 et 255).

Faut-il, comme le fait M. Delbet, identifier d'une façon absolue

la déformation du poignet étudiée par Madelung, et les déviations rachitiques de l'extrémité inférieure du radius signalées par M. Duplay? Pour ma part, n'ayant pas vu les malades de M. Duplay, je n'oserais pas me prononcer d'une façon absolue. Peut-être cependant y a-t-il lieu de décrire deux lésions distinctes; l'une, signalée par Madelung, se produisant au niveau même de l'articulation, et consistant dans un changement de direction de la surface articulaire du radius, sans modification de la diaphyse; l'autre consistant dans une incurvation rachitique de l'extrémité inférieure de la diaphyse radiale. Pour en revenir aux deux faits qui me sont personnels, le premier m'a semblé un exemple bien net de la déformation décrite par Madelung; il était caractérisé surtout par la luxation complète de la tête du cubitus en arrière; il était impossible de constater la moindre incurvation du côté de l'extrémité inférieure du radius. Au contraire, chez la jeune fille dont je viens de rapporter l'histoire en dernier lieu, outre que la déformation était absolument l'inverse de ce qu'elle est dans la luxation spontanée de Madelung, il ne nous est pas venu un seul instant à l'idée de mettre cette déformation sur le compte de la direction seule des surfaces articulaires. Il a été tout de suite évident, et dès le premier examen, que nous avions affaire à une incurvation anormale de la diaphyse siégeant un peu au-dessus de l'articulation. Du reste, la radiographie que nous reproduisons ici démontre manifestement qu'il s'agit d'une incurvation portant sur la diaphyse radiale (fig. 257).

Il est donc bien possible, probable même, qu'ici comme pour le genu valgum, il faut tenir compte de deux facteurs différents; d'abord des modifications dans les surfaces articulaires, ensuite des altérations de forme et de direction de la diaphyse se produisant au voisinage des extrémités épiphysaires. Quoi qu'il en soit, il est bien évident que l'heureux résultat de l'ostéotomie n'est pas un argument propre à trancher la question d'identité ou d'indépendance des deux affections; car, on le comprend, ici comme dans le genu valgum, la section osseuse peut, en créant une légère déformation compensatrice en sens inverse de la première, procurer le redressement, qu'il s'agisse d'une simple modification de direction de l'épiphyse, ou d'une incurvation portant sur l'extrémité inférieure de la diaphyse.

Pour ce qui est du traitement de la luxation progressive du poignet, la première des choses, on le comprend, c'est le repos de la

jointure; on pourra y joindre des frictions et des massages qui

Fig. 257. — Incurvation de la diaphyse radiale avec déjettement complet de la main sur le bord cubital chez une jeune fille de treize ans. La lésion était symétriquement disposée sur les deux avant-bras.

seront utiles pour soulager les douleurs. Il convient en outre de

soutenir le poignet par un appareil convenable pour s'opposer aux progrès de la déformation. Le plus simple de ces appareils, et le plus efficace, c'est un gantelet en cuir moulé immobilisant le poignet, tout en laissant aux doigts leur entière mobilité. Chez le petit malade dont nous avons rapporté l'histoire, nous avons appliqué pendant son séjour à l'hôpital une gouttière plâtrée en ayant soin de corriger aussi complètement que possible la difformité, et en ajoutant à l'appareil un petit tampon de ouate exerçant une pression au niveau de l'extrémité inférieure du cubitus, de façon à modérer la saillie de l'os. Le résultat obtenu a été satisfaisant; nous l'avons maintenu, au moment de la sortie du malade de l'hôpital, par un bracelet en cuir moulé muni d'une armature métallique légère.

Lorsque la difformité est plus considérable, lorsqu'il existe une incurvation évidente de l'extrémité inférieure du radius au-dessus de l'articulation, le seul moyen à conseiller, c'est l'ostéotomie. Le manuel opératoire de cette opération a été très bien étudié par M. Duplay. Il a montré qu'il fallait autant que possible éviter la face externe du radius pour ne pas léser les tendons des radiaux, et reporter au contraire l'incision en avant, comme si l'on voulait faire la ligature de l'artère radiale; donc, à un centimètre et demi au-dessus de l'extrémité inférieure du radius, on fait une incision verticale, juste suffisante pour le passage de l'ostéotome, c'est-à-dire de deux centimètres de longueur. Le tendon du grand palmaire est récliné en avant, les tendons des radiaux en arrière; et l'on arrive aisément sur le radius qui est entamé de dehors en dedans avec l'ostéotome. M. Duplay avait donné le conseil de ne pas achever complètement la section de l'os avec le ciseau, mais de terminer par une petite ostéoclasie. Les inconvénients de cette pratique se montrent bien dans l'observation de M. Delbet, car cet opérateur a obtenu sur la face dorsale la formation d'une esquille triangulaire qui s'opposait au redressement et dont il a dû pratiquer l'excision. Pour ma part, dans tous les cas d'ostéotomie, je préfère de beaucoup pratiquer la section complète de l'os avec le ciseau, de façon à avoir une solution de continuité beaucoup plus nette et plus régulière.

Chez la jeune fille atteinte de cette incurvation de l'extrémité inférieure des radius à convexité antérieure dont j'ai donné l'histoire, j'ai eu recours à l'ostéotomie, en me conformant aux préceptes formulés par M. Duplay. Mais ici il était évident, d'après

l'étendue énorme de la difformité, qu'une simple ostéotomie linéaire ne serait pas suffisante à procurer le redressement; mais qu'il faudrait nécessairement pratiquer une excision osseuse. Toutefois j'ai commencé par l'ostéotomie linéaire, puis j'ai pratiqué le redressement, en exerçant une pression d'avant en arrière sur l'extrémité inférieure du cubitus, et refoulant, au contraire, d'arrière en avant, le massif du carpe. Ce redressement a pu être obtenu assez facilement, d'une manière complète; mais, comme nous l'avions prévu, il s'accompagnait d'un chevauchement du fragment supérieur du radius sur le fragment inférieur dans une étendue de 7 à 8 millimètres. Nous avons donc excisé avec la scie toute la portion d'os qui chevauchait de façon à obtenir une coaptation exacte entre les fragments; puis, nous avons immobilisé le membre au moyen d'un appareil plâtré. Le résultat définitif fourni par cette intervention pratiquée d'abord du côté gauche, puis du côté droit, a été des plus satisfaisants. Toutefois nous défiant de la faible résistance du tissu osseux chez cette jeune fille, et pour éviter la reproduction de la difformité, nous avons jugé utile de lui faire porter pendant quelque temps deux bracelets en cuir moulé, du modèle de ceux dont nous avons parlé plus haut.

CHAPITRE VI

DES INCURVATIONS ANORMALES DU COL FÉMORAL; COXA VARA ET COXA VALGA

Pendant longtemps on ne s'est pas préoccupé des modifications pathologiques que peut présenter l'incurvation du col fémoral, ou du moins on ne les a signalées qu'à titre de curiosités anatomo-pathologiques. On n'avait pas cherché à leur attribuer des symptômes qui leur appartinssent en propre et qui permissent d'en faire sur le vivant le diagnostic. Cette étude est toute moderne; et c'est encore à l'antisepsie que nous sommes redevables de ce progrès accompli dans l'ordre clinique, ainsi que la chose a été si fréquemment notée déjà. Ce sont en effet les opérations de résection de la hanche entreprises dans certains cas donnés qui ont permis de reconnaître les modifications du col fémoral et d'établir une relation entre ces altérations de courbure du col et les symptômes observés.

Avant d'entrer dans l'exposé du sujet, il est absolument indispensable de rappeler ici certaines notions concernant l'anatomie normale.

Le col du fémur et la diaphyse de l'os forment entre eux un angle auquel on donne le nom d'angle d'inclinaison. Cet angle, légèrement variable suivant les âges et suivant les sujets, a été généralement évalué de 125° à 130°.

Voici du reste les données fournies à cet égard par différents anatomistes, données réunies sous forme de tableau dans sa thèse par notre élève Charpentier [1].

L'angle d'inclinaison du col fémoral mesure :

1. Charpentier, De l'incurvation du col fémoral attribuée au rachitisme, ou *coxa vara*, thèse de doct., Paris, 1897.

D'après Rodet et les anatomistes français		130°
— Humphry	120	à 130
— Langer		130
— Schmidt		135
— Mikulicz		125
— Lauenstein		125
— Charpy	126	à 127

Cet angle d'inclinaison varie légèrement avec l'âge. Chez l'enfant, il est supérieur de 4° à 5° à ce qu'il sera plus tard chez l'adulte; aussi atteint-il 129° ou 130°. Chez le vieillard, au contraire, le col s'affaisse légèrement et l'angle d'inclinaison diminue.

A côté de l'angle d'inclinaison dont la définition ne saurait prêter à la plus petite difficulté, il y a lieu de considérer ce que l'on a appelé l'angle de déclinaison. Si l'on considère la direction de la diaphyse fémorale et celle du col du fémur par rapport au plan vertical, on voit que ces deux axes ne se confondent pas l'un avec l'autre. L'axe du col est légèrement oblique par rapport à l'axe de la diaphyse, ces deux axes déterminent entre eux un angle dièdre, ouvert en avant et en dedans, auquel on donne le nom d'angle de déclinaison, et qui peut être évalué, à l'état normal, à 12°. Il peut se produire également des modifications dans la valeur de cet angle de déclinaison qui se surajoutent aux modifications de l'angle d'inclinaison donnant naissance aux modifications connues sous les noms de coxa vara et de coxa valga.

Enfin Hoffa et son élève Alsberg ont encore recours à un autre mode de mensuration pour apprécier les modifications pathologiques que présente dans sa direction l'extrémité supérieure du fémur. Au lieu d'envisager l'angle que forment entre eux l'axe du col et celui de la diaphyse, angle d'inclinaison, ils prennent comme point de départ une ligne passant à la base de la tête fémorale, au point où cesse le cartilage de revêtement. Dans la position moyenne de l'articulation, cette ligne est sensiblement parallèle au rebord externe de la cavité cotyloïde; on considère ensuite l'angle formé par cette ligne et l'axe de la diaphyse fémorale, angle auquel Hoffa donne le nom d'angle de direction (Richtungswinkel). L'avantage de ce mode de mensuration, d'après Hoffa, c'est de donner la mesure de la déformation, que celle-ci porte sur le col ou sur la tête fémorale, quel que soit le point du col qui soit altéré.

Qu'on envisage d'ailleurs l'angle d'inclinaison, ou, avec Hoffa, l'angle de direction, les modifications pathologiques du col fémoral

peuvent se produire dans deux directions. L'angle d'inclinaison est-il augmenté de valeur, le membre se porte dans l'abduction, il se produit une *coxa valga*. Au contraire, l'angle d'inclinaison tend-il à se fermer par suite de l'affaissement du col fémoral; c'est à cette disposition qu'on donne le nom de *coxa vara*. Les conclusions sont les mêmes si l'on envisage avec Hoffa l'angle de direction.

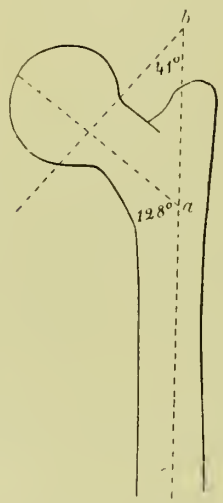

Fig. 258. — Extrémité supérieure du fémur normal.

a, angle d'inclinaison mesurant 128°; *b*, angle de direction mesurant 41°.

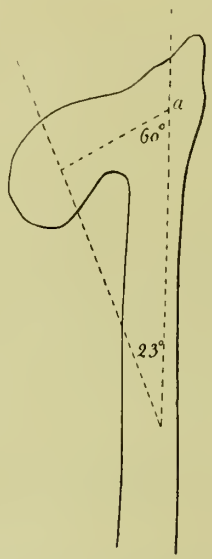

Fig. 259. — Extrémité supérieure d'un fémur atteint de coxa vara.

a, angle d'inclinaison réduit à 60°; *b*, angle de direction devenu négatif, et mesurant 25° (d'après Hoffa).

Lorsque cet angle augmente de valeur, il se produit une coxa valga; si, au contraire, l'angle de direction diminue, ou même est remplacé par une valeur négative, il s'agit d'une coxa vara. Ces deux déformations de l'extrémité supérieure du fémur sont loin d'ailleurs de présenter la même importance; la coxa valga se trouve habituellement associée à d'autres lésions dont l'intérêt prime de beaucoup celui de cette déformation, et d'ailleurs il n'a guère fait jusqu'ici l'objet d'une description spéciale. Au contraire, on s'est beaucoup occupé de la coxa vara, et l'on s'est efforcé de lui attribuer des symptômes qui lui appartiennent en propre. Nous commencerons donc cette étude par ce qui a trait à la coxa vara; après quoi, nous dirons quelques mots de la coxa valga.

I. — Coxa vara.

C'est le hasard, avons-nous dit, qui permit à Ernest Müller de donner la description des lésions de la coxa vara. Dans un cas où il avait fait la résection de la hanche, croyant à une coxalgie, il fut frappé de voir qu'il n'y avait aucune altération osseuse de la tête et du col. Toute la lésion consistait dans ce fait que la diaphyse était remontée sur l'épiphyse, de sorte que l'angle compris entre le corps et le col du fémur avait notablement diminué. Éclairé par l'examen de cette pièce, Müller put diagnostiquer trois fois l'existence de cette difformité sur le vivant. Comme cause il lui assigna le rachitisme de l'adolescence, déjà invoqué précédemment par Mikulicz comme cause du genu valgum des jeunes gens[1].

L'attention une fois attirée sur cette question par le travail de Müller, il se produisit ce qui arrive toujours en pareil cas. On se mit à compulser les auteurs anciens, on y découvrit des observations plus ou moins analogues à celle de Müller, et l'on en conclut que la question n'était pas nouvelle, et que déjà la description de faits semblables avait été donnée.

Déjà en effet la lésion aurait été décrite par Roser en 1843, sous le nom de *morbus coxarius*, puis par Édouard Zeis en 1851. Le fait de Roser[2] est relatif à un malade qui succomba, à l'âge de vingt-quatre ans, à la phtisie pulmonaire. A l'âge d'un an et demi, il s'était développé chez lui un abcès dans l'aine droite; puis l'affection avait gagné la hanche; la région fessière était devenue le siège de gonflement, la cuisse s'était fléchie sur le bassin, la jambe sur la cuisse, et le membre était devenu impotent. Le grand trochanter était remonté au voisinage de l'épine iliaque antérieure et supérieure; Roser diagnostiqua une luxation spontanée; mais, à l'autopsie, on trouva la tête du fémur et la cavité cotyloïde dans leurs rapports normaux; il y avait seulement une flexion du col du fémur en bas et en avant. On voit par là combien le fait de Roser diffère de celui qu'a observé Müller; il y a eu, en effet, production d'abcès, gonflement de la région fessière, attitude fixe et permanente du membre, tous symptômes qui permettent de conclure à l'existence d'une coxalgie, bien plutôt qu'à une simple déformation du col d'origine rachitique.

1. Ernest Müller, Ueber die Verbiegung des Schenkelhalses im Wachsthumsalter; ein neues Krankheitsbild, *Beiträge zur klin. chir.*, Tübingen, 1889, Band IV, S. 137.
2. Ueber morbus coxarius (luxatio spontanea), *Wurtemberg Correspondenzblatt*, 1843, n° 25; et *Schmidt's Jahrbücher*, Supplement Band, Leipzig, 1847, S. 256, n° I.

Dans le fait de Zeis[1], la déformation est la même que dans celui de Röser, c'est-à-dire qu'il y a flexion du col fémoral en bas et en avant; mais nous n'avons pas de données sur la marche clinique de l'affection.

En 1857, Richardson a donné le dessin d'un col fémoral fléchi à 45°, trouvé par lui à l'amphithéâtre de dissection[2]. Avant d'enlever la pièce, on avait cru à une difformité consécutive à une fracture, mais on n'en trouva pas trace. Le fémur du côté opposé présentait la même difformité, bien qu'à un moindre degré. Ce fait que la lésion était symétriquement disposée sur les deux fémurs, en dehors de toute trace d'inflammation et de traumatisme appréciable, semble bien démontrer qu'il s'agit ici d'un cas tout à fait semblable à celui de Müller.

L'origine ne semble pas douteuse dans le fait rapporté par Monks, en 1885[3]. Ici, le malade, âgé de dix-huit ans, présentait, en même temps qu'une flexion anormale du col des fémurs, un genu valgum et des pieds plats; cependant on n'eut pas l'idée de rapporter à une cause unique ces diverses difformités, et Monks fit le diagnostic d'arthrite déformante de la hanche.

Keetley[4] (de Londres) a rapporté un cas semblable. Il s'agit d'une jeune fille de vingt ans admise à l'hôpital, en 1888, pour une claudication qui se compliquait d'une saillie marquée du grand trochanter droit. La maladie datait de huit ans environ; on ne fit pas tout d'abord de diagnostic précis; plus tard, vu le développement lent de la maladie et l'apparition d'une scoliose, Keetley porta le diagnostic de rachitisme local avec inflexion du col du fémur. La gêne fonctionnelle étant causée surtout par l'adduction du membre, Keetley enleva un coin osseux au-dessous du grand trochanter et pratiqua la section des adducteurs pour remettre le membre en bonne position. Le coin osseux enlevé présente les lésions évidentes du rachitisme. Nous ne devons pas négliger de citer dans cet historique le nom de Fiorani, mentionné par Müller. Fiorani a eu le mérite de décrire le tableau clinique de l'incurva-

1. Édouard Zeis, *Beiträge zur pathol. Anat. und zur Pathol. des Huftgelenks*, n° 1; *Verhandlungen der kaiserlichen Leopold Akademie der Naturforscher*, Breslau und Bonn, 1851, Band XV, S. 234.

2. Richardson, Deformity of the neck of the thigh Bone simulating Fracture with ossific Union. *Transacts of the Philadelphia Pathol. Society*. 1857.

3. G. Monks, A case of unusual Deformity of both Hip Joints, *Boston Med. and Surg. Journal*, 18 novembre 1886.

4. Keetley, A case of Rachitis Adolescentium, *Illust med. News*, London, vol. 1, n° 7.

tion du col du fémur d'après les observations de 15 malades. Il la considère comme se rattachant au rachitisme [1].

Si Müller n'a pas eu le mérite d'être le premier à signaler la flexion anormale du col du fémur connue sous le nom de coxa vara, du moins a-t-il appelé spécialement l'attention sur une lésion qui n'avait été qu'accidentellement signalée, et qui était tombée dans l'oubli. Dans les quatre faits de Müller, le type de l'affection a toujours été le même. Il s'agissait de jeunes gens, bien portants par ailleurs. L'affection, limitée à la hanche, a commencé entre quatorze et dix-huit ans, sans cause appréciable, ou à la suite d'un léger traumatisme, par de la sensibilité, une claudication progressive, et une prompte fatigue pendant la marche. Le racourcissement varie de 2 à 5 centimètres, il est dû uniquement à l'ascension du grand trochanter. Le membre était le plus souvent dans une flexion légère associée à la rotation en dehors; les mouvements d'abduction et de rotation étaient limités.

L'affection a toujours évolué d'une manière chronique sans traces d'inflammation. Elle se prolongerait pendant un espace de deux à quatre ans; après quoi, elle resterait stationnaire.

L'impulsion donnée par Müller fut rapidement suivie par les chirurgiens. Le premier que nous devions mentionner est Lauenstein [2]. Cet auteur rapporte l'histoire d'un jeune garçon de six ans chez lequel il pratiqua une double ostéotomie pour des courbures rachitiques très marquées des deux jambes. L'enfant ayant succombé plusieurs mois après à la tuberculose pulmonaire, Lauenstein eut l'occasion de pratiquer l'autopsie. Il constata, des deux côtés, l'affaissement du col fémoral, qui ne formait plus avec la diaphyse qu'un angle de 80°. L'épaississement de la ligne d'ossification, l'élargissement du canal médullaire, les îlots cartilagineux disséminés dans la substance spongieuse au voisinage du cartilage épiphysaire dénotaient assez, dans ce cas particulier, l'existence du rachitisme.

Ayant examiné le fémur de trois adultes présentant un rachitisme très caractérisé, Lauenstein trouva également chez eux un affaissement manifeste du col fémoral.

Nous devons mentionner d'une manière spéciale le fait rapporté

1. Fiorani, Sopra una forma speciale dizoppicamento, cité par Müller dans une note du *Centralb. für Chir.*, 27 novembre 1897, p. 1232.

2. Lauenstein, Bemerkungen zu dem Neigungswinkel des Schenkelhalses, *Archiv für klin. Chirur.*, Band XL, p. 244.

par Schultz[1] et provenant de la clinique de Hoffa, en ce que l'on a eu, dans ce cas, la pièce anatomique provenant d'une résection de la hanche, et l'on a pu en faire l'examen. Il a trait à une jeune fille de quatorze ans qui, à partir de l'âge de trois ans, commença à boiter sans qu'il y ait jamais eu d'autre symptôme que le raccourcissement du membre; jamais elle n'a gardé le lit. Elle n'a pas

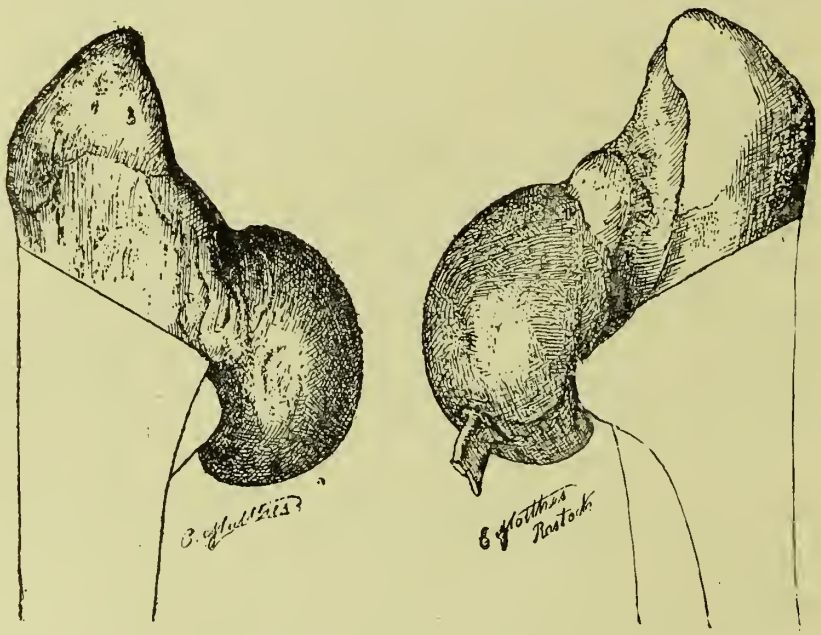

Fig. 260. — Affaissement du col fémoral dans un cas de coxa vara (d'après Hoffa), pièce vue par la partie antérieure et par la partie postérieure.

suivi d'autre traitement que le port d'une semelle surélevée. Celle-ci ayant été portée à une épaisseur de 6 centimètres, et la malade continuant à boiter et à se fatiguer rapidement, elle fut présentée à Hoffa. C'est une fille robuste, ne portant pas de traces apparentes de rachitisme. Il existe chez elle une claudication qui ressemble à celle de la luxation congénitale. Le raccourcissement est dû à l'ascension du grand trochanter, qui est remonté à 7 centimètres au-dessus de la ligne de Nélaton. Hoffa pratiqua, sur cette malade, la résection sous-trochantérienne de l'extrémité supérieure du fémur. L'examen de la pièce montra l'angle d'inclinaison du col réduit à 60°. L'inflexion se produi-

1. Julius Schultz, Zur Casuistik der Verbiegungen des Schenkelhalses, *Zeitschrift für Orthop. chirur.*, Band I, Heft I, p. 55.

sait en double sens, à la fois de haut en bas et d'avant en arrière.

En rapport avec ces altérations de forme extérieure, il existait des altérations de structure du tissu osseux. Les deux tiers internes seulement de la tête fémorale possèdent un tissu spongieux comme à l'état normal; le tiers externe de la tête, au contraire, et presque tout le col, sont constitués par un tissu osseux dur comme de l'ivoire.

En 1894, Hofmeister[1] présentait au congrès des chirurgiens allemands un mémoire important sur la coxa vara. C'est en se basant sur l'analogie entre le pied bot et le genu varum qu'il propose cette dénomination de coxa vara. Il en établit trois variétés; dans un premier groupe, il classe les déformations légères sous le titre d'ascension simple du grand trochanter; dans les deux autres, la difformité est plus prononcée. On y retrouve toujours comme fait fondamental l'ascension du grand trochanter, mais associée dans un cas à la rotation en dehors, dans l'autre à la rotation en dedans. La même année, paraissait le mémoire de Kocher[2], qui, lui aussi, adopte la dénomination de coxa vara. Il en reproduit deux pièces provenant d'opérations faites par lui. Ce qui domine dans ces deux cas, c'est la courbure dans le sens antéro-postérieur, avec convexité tournée en avant; mais il y a en même temps diminution de l'angle d'inclinaison. Kocher donne des détails sur les lésions intimes du tissu osseux; à la coupe, le tissu spongieux était ramolli et injecté; le tissu compact était épaissi à la partie antérieure; la cavité médullaire était agrandie. Quant à l'examen histologique, l'auteur dit qu'il démontra des lésions mixtes d'ostéomalacie et de rachitisme (?). Kocher attache une grande importance dans la pathogénie aux professions qui obligent les malades à rester longtemps debout.

Si l'on est d'accord sur la dénomination à donner à la difformité et sur les lésions macroscopiques qui la caractérisent, on est loin d'être fixé nettement sur sa nature intime et sur sa pathogénie. Certains auteurs, comme Borchard (de Posen)[3], insistent sur l'importance considérable du traumatisme dans la production de la coxa vara; et R. Whitman, dans une suite de mémoires, est venu démontrer que les fractures du col fémoral étaient loin d'être aussi

1. Hofmeister, Coxa vara, eine typische Form der Schenkelhalsverbiegung, *Beiträge zär klin. Chir.*, XV, I.

2. Kocher, Zur coxa vara, *Zeitschrift für Chirur.*, XL, 34, p. 411, et XLII, 4-5, p. 507.

3. Borchard, Zur Symptomatologie und Therapie der coxa vara, *Centralb. für Chirur.*, 1897, n° 25, 26 juin.

rares chez l'enfant qu'on était porté à le croire ; il y a là une cause de déformation du col qui ne doit pas être négligée.

Kredel[1] est venu introduire un élément nouveau dans la question, en faisant connaître des cas de coxa vara d'origine congénitale. Nasse[2] (de Berlin) a relaté une observation dans laquelle, au cours d'une intervention, il a trouvé la synoviale articulaire tapissée de produits de nouvelle formation semblables à ceux que l'on rencontre dans l'arthrite déformante. Enfin Maydl[3] (de Prague) a rencontré deux cas de coxa vara liés manifestement à l'arthrite sèche.

En résumé, si l'on voulait embrasser dans une description unique les déformations du col fémoral dues aux différentes causes que nous venons d'énumérer, on en arriverait à faire de la coxa vara, non pas une entité morbide, mais un simple complexus symptomatologique pouvant être déterminé par les causes les plus variées.

C'est ainsi que certains auteurs, Alsberg entre autres, ont envisagé la question. Réunissant dans une description unique toutes les variétés de coxa vara, il en arrive à dresser le tableau suivant :

A. — Coxa vara d'origine congénitale :

1° En coïncidence avec d'autres difformités congénitales des articulations.

2° Faisant partie du tableau symptomatique d'une luxation congénitale.

B. — Coxa vara acquis, et dû :

1° Au rachitisme ;

2° A une affection non encore bien déterminée de l'adolescence ;

3° A l'ostéomalacie ;

4° A l'ostéomyélite ;

5° A l'ostéite fibreuse ;

6° A la tuberculose ;

7° A l'arthrite déformante ;

8° A des agents extérieurs.

Cette manière de présenter la question n'est du reste pas propre à la coxa vara ; ainsi que nous l'avons fait remarquer précédemment, elle est applicable à toutes les déformations dont s'occupe l'ortho-

1. Kredel, Coxa vara congenita, *Centralb. für Chirur.*, 17 octobre 1896, n° 42.

2. Nasse, Bericht über die Verhandlungen der deutschen Gesellschaft für Chir., *Centralb. für Chir.*, 1897, n° 28.

3. Maydl, Coxa vara und arthritis deformans coxæ, *Wiener klinische Rundschau*, mars 1897, n°s 10, 11 et 12.

pédie. Pour le genu valgum, par exemple, à côté de la déformation primitive du genou désignée sous ce nom, il en est d'autres qui sont dues, soit à l'ostéomyélite, soit à la paralysie infantile. De même aussi pour la scoliose, à côté des scolioses primitives, essentielles, il est des scolioses consécutives aux différentes maladies du système nerveux central, à la sciatique, etc. Vouloir embrasser dans une même description toutes ces variétés de déformations primitives et secondaires, ce serait aboutir fatalement à la confusion. Nous examinerons donc dans deux chapitres isolés la coxa vara, déformation primitive du col fémoral, et les différentes variétés de coxa vara consécutives à diverses causes qui ont porté leur action sur l'extrémité supérieure du fémur.

A. — *Coxa vara primitive ou essentielle.*

Certains auteurs ont établi une analogie complète entre la coxa vara et les difformités du squelette connues sous les noms de pied plat et de genu valgum. De même que ces dernières déformations se produisent à deux époques différentes, c'est-à-dire dans la première enfance et pendant l'adolescence, il y aurai lieu de décrire aussi la coxa vara des jeunes enfants et celle des adolescents.

Pour la coxa vara des jeunes enfants, il ne saurait pas y avoir de discussion. Lauenstein en a fourni la démonstration évidente. Nous-même nous en avons rencontré un certain nombre d'exemples chez de très jeunes enfants. Nous donnons ici la radiographie d'un cas de cette nature qui a été publié dans la *Revue d'Orthopédie* par notre collègue, M. Brun[1]. Il s'agit d'une fillette de treize ans, qui présentait la démarche habituelle aux luxations congénitales doubles de la hanche. La radiographie démontrait nettement chez elle que la tête du fémur était en place, mais qu'il y avait un affaissement très marqué des deux cols du fémur. Au dire de la mère, l'enfant, pendant ses premières années, avait marché d'une façon normale, ce qui différencie encore la coxa vara de la luxation congénitale; la claudication avait apparu à la suite d'une coqueluche, et depuis lors, elle était allée en augmentant. Voilà encore un fait dans lequel l'influence de la coqueluche si souvent notée par nous, sur l'appa-

1. Brun, Un cas de coxa vara, *Revue d'Orthopédie*, 1er novembre 1898, p. 425.

rition des altérations rachitiques, se manifeste d'une manière évidente (fig. 261).

Pour la coxa vara de l'adolescence, il y a matière à discussion. D'après certains auteurs, Hofmeister en particulier[1], il s'agirait d'une déformation, qui est loin d'être rare, puisqu'il en a relevé

Fig. 261. — Double coxa vara chez une fillette de 13 ans, chez laquelle les troubles de la marche ont apparu à la suite de la coqueluche (Brun).

45 observations. Or, de notre côté, quelque soin que nous ayons mis à la rechercher dans l'adolescence, nous devons avouer que nous ne sommes encore parvenus que très rarement à la découvrir. Et cependant nous n'avons pas eu dans cette recherche d'autre but que la vérité; cependant aussi, c'est par centaines que nous voyons les difformités de l'adolescence, telles que le genu valgum, le pied plat et la scoliose. On ne peut pas dire que les diffformités dues au rachitisme tardif soient plus rares en France qu'en Allemagne. Je soupçonne par conséquent qu'il y a de part

1. Höfmeister, Coxa vara, *Beiträge zur klin. Chirur.*, Band XII, p. 245, 1894.

ou d'autre une erreur : ou c'est moi qui ai laissé passer sans les reconnaître les exemples de cette malformation qui ont pu tomber sous mes yeux; ou ce sont les auteurs étrangers qui ont englobé indistinctement dans une même description les altérations de forme du col fémoral, qu'elles soient primitives, qu'elles succèdent au traumatisme, à l'arthrite déformante ou à la coxalgie. Du reste, nous avons aujourd'hui dans la radiographie un moyen de diagnostic qui ne saurait laisser place à l'erreur.

Ceci étant dit, nous nous efforcerons de donner la physionomie de la coxa vara de l'adolescence telle qu'elle ressort des travaux des auteurs cités précédemment. Mais notre description manquera nécessairement de relief et de précision, puisque nous-même nous n'en avons qu'une expérience personnelle très limitée.

Le début de la maladie est lent, insidieux; ce qui domine, c'est une sensation de fatigue rapide pendant la marche, bientôt calmée par le repos au lit. Parfois il s'y ajoute de véritables douleurs, qui, comme dans la coxalgie, peuvent se localiser au niveau du genou. Certains auteurs ont établi une comparaison entre ces douleurs et celles auxquelles donne naissance le pied plat.

Les caractères de la marche sont différents suivant que l'affection est bilatérale, ou unilatérale. Si les deux hanches sont atteintes, le malade tombe alternativement sur un côté et sur l'autre; la démarche, en un mot, ressemble beaucoup à celle de la luxation congénitale double. Chez certains malades, Kocher a vu une diminution considérable de l'amplitude des mouvements; les malades ne progressaient plus qu'en imprimant à leur bassin des mouvements alternatifs de projection en avant, ce qui leur donnait une démarche saccadée que l'auteur compare à celle de la paralysie spasmodique.

L'affection est-elle unilatérale, ce qui domine, c'est le raccourcissement, et la claudication qui en résulte.

L'attitude du membre est habituellement caractéristique. L'extension est complète, mais elle s'associe à la rotation en dehors et à l'adduction. Celle-ci peut être exagérée, tandis que les mouvements d'abduction sont limités. On a ainsi le complexus symptomatique reproduit dans la figure ci-contre représentant un malade de Kocher (fig. 262). Dans certains cas exceptionnels dont l'existence est admise par Hofmeister, l'adduction se combinerait à la flexion et à la rotation en dedans.

La position d'adduction rend le trochanter plus saillant au côté externe de la hanche, et cette saillie de l'os est encore exagérée par l'atrophie des muscles de la cuisse et de la fesse toujours plus ou moins accusée. L'affaissement du col fémoral fait que le grand trochanter est remonté, et c'est à cette ascension du grand trochanter qu'est dû le raccourcissement pouvant aller jusqu'à 4, 5 et 6 centimètres. Mais si l'on fait la mensuration, en prenant pour point de départ, non plus l'épine iliaque antérieure et supérieure, mais bien le sommet du grand trochanter, on trouve pour le membre sain et pour le membre malade exactement la même longueur, ce qui démontre bien que le raccourcissement porte sur le col, et non sur la diaphyse du fémur. De même aussi, on trouve le grand trochanter remonté plus ou moins au-dessus de la ligne de Nélaton. Ces signes sont, on le voit, les mêmes que ceux qui appartiennent à la luxation congénitale de la hanche. Chez certains malades qui présentent une rotation en dehors exagérée et dont le col fémoral forme une courbe à convexité antérieure très prononcée, on trouve même, au pli de l'aine, une saillie osseuse qui pourrait être prise pour la tête du fémur située en dehors de la cavité cotyloïde. La flexion est quelquefois normale; dans d'autres cas, plus ou moins limitée. Si l'on fléchit la cuisse sur le bassin, le membre malade vient croiser le membre sain. De même, ces malades ne peuvent se mettre à genoux, sans croiser les jambes; il leur est impossible de s'asseoir sans écarter les cuisses.

Remontée du Gd Trochanter

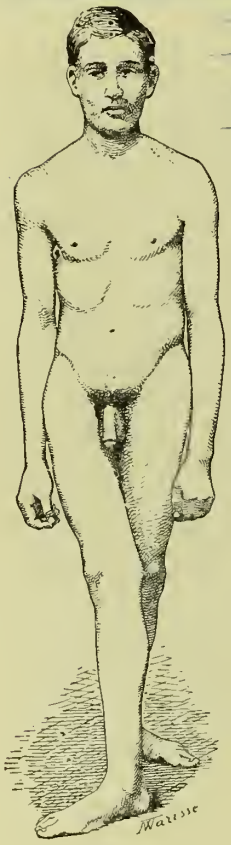

Fig. 262. — Attitude du membre dans la coxa vara (adduction associée à la rotation en dehors, d'après Kocher).

Quant à la fréquence de la coxa vara, d'après Hofmeister, elle serait considérable. Cet auteur trouve en effet, dans sa statistique de la clinique de Tübingen, 21 cas de coxa vara pour 390 coxalgies, soit plus de 5 p. 100. Résultat plus surprenant encore, s'il est possible, Hofmeister compte depuis 1889, 22 cas de coxa vara soignés à la clinique de Tubingue pour 47 genu valgum. C'est par centaines que nous comptons les cas de coxalgie qui se présentent

chaque année à notre observation. Sans être aussi fréquents, les faits de genu valgum sont loin d'être rares. Nous devrions donc observer bon nombre de coxa vara; et cependant, jusqu'ici il ne nous a pas été donné de voir un cas certain de coxa vara des adolescents. Il y a là, je le répète, de part ou d'autre, une erreur. C'est à l'avenir qu'il appartient de nous dire qui s'est trompé.

Pour ce qui est du sexe, la maladie serait infiniment plus fréquente dans le sexe masculin. M. de Quervain[1], qui publie dans la *Semaine médicale* une revue sur la coxa vara, dit que, sur 90 observations qu'il a pu colliger dans les auteurs, 68 se rapportaient à des malades du sexe masculin. Parmi les 22 malades du sexe féminin, 11 seulement présentaient des coxa vara datant de l'adolescence, tous les autres cas dataient de la première enfance et se rapportaient manifestement au rachitisme. Pour le sexe masculin, il en serait tout autrement, puisque, sur 68 malades, il en est 51 qui présentaient des coxa vara datant de l'adolescence. Par là se manifeste l'importance des fatigues professionnelles auxquelles Kocher fait jouer le plus grand rôle.

Statistique de que

Il est à noter d'ailleurs qu'on a relevé, chez les jeunes gens atteints de coxa vara, les mêmes circonstances étiologiques qui sont connues pour le genu valgum, à savoir qu'il s'agit le plus souvent de jeunes gens dont la croissance s'est faite d'une façon exagérée, dont le système musculaire est insuffisamment développé, et qui présentent certains troubles trophiques dès longtemps signalés par Mikulicz, tels que le refroidissement habituel et la teinte cyanosée des extrémités.

La marche de la maladie est essentiellement chronique. Elle pourrait se diviser en trois périodes, la première uniquement caractérisée par les symptômes de fatigue et de douleurs auxquels se joignent tôt ou tard les signes de la déformation. Enfin, au bout d'un temps variable qu'on peut estimer à deux ou trois ans, les accès douloureux disparaissent, et la déformation persiste seule.

Marche

B. — *Coxa vara secondaire ou symptomatique.*

Dans les diverses revues critiques que j'ai publiées sur la coxa vara, j'ai émis cette idée qui m'était suggérée par la lecture des observations, que la coxa vara pourrait bien, dans un bon nombre

1. De Quervain, De la coxa vara, *Revue générale*, in *Semaine médicale*, 29 janvier 1898.

de cas, n'être qu'un symptôme surajouté dans le cours d'affections diverses. L'observation ultérieure est venue confirmer la justesse de mes prévisions, au point que certains auteurs, comme Alsberg, avons-nous dit, considèrent la coxa vara, non comme une entité pathologique distincte, mais comme un symptôme pouvant se montrer dans le cours de troubles pathologiques variés. Nous devons donc, à côté de la coxa vara primitive, étudier la coxa vara secondaire ou symptomatique.

Coxalgie

L'affaissement du col fémoral peut se rencontrer tout d'abord au cours de la coxalgie. « Il est, disions-nous[1], une erreur contre laquelle nous ne saurions assez mettre en garde les observateurs, c'est celle qui consiste à confondre la courbure anormale du col fémoral attribuable au rachitisme avec les altérations consécutives à la coxalgie. En effet, à côté de la coxalgie à marche bruyante et à grand fracas, pour ainsi dire, dans laquelle l'altération articulaire se révèle dès le début par des douleurs très vives, du gonflement, une attitude vicieuse très caractérisée du membre, il est bien des cas dans lesquels la maladie évolue lentement, sourdement, sans causer jamais de grandes douleurs; les malades continuent à marcher en boitant peu ou prou, et peu à peu le membre se fléchit et se place dans l'adduction, en même temps que le raccourcissement s'accuse du fait de l'ascension de la tête et de l'usure de la cavité cotyloïde. Nous ne voulons pas dire que tous les cas décrits comme de prétendues flexions anormales du col du fémur, attribuables au rachitisme, doivent être en réalité rapportés à la coxalgie; mais il nous semble bien que l'erreur n'a pas toujours été évitée. »

A peine avons-nous examiné à ce point de vue spécial les pièces anatomiques, que nos prévisions se sont trouvées confirmées. En effet, ayant inspiré à l'un de nos élèves, M. Charpentier[2], une thèse sur la coxa vara, nous avons parcouru avec lui les différents musées d'anatomie pathologique de Paris, pour y chercher des pièces qui pussent nous servir dans l'étude de cette question. A l'hôpital Trousseau, dans le musée de M. Lannelongue, nous avons rencontré justement une pièce de coxalgie sur laquelle il existe un affaissement évident du col fémoral. Cette pièce porte le numéro 500,

1. Kirmisson, L'affaissement du col du fémur sous l'influence du rachitisme, *Revue d'Orthopédie*, 1er septembre 1894, p. 367.

2. Charpentier, De l'incurvation du col fémoral attribuée au rachitisme (coxa vara), thèse de doct., Paris, 1897.

et la légende qui lui est annexée sur le registre d'autopsie est la suivante : « coxo-tuberculose ; agrandissement cotyloïdien ; diminution de volume de la tête ; col à angle droit avec la diaphyse. » Il est frappant de voir que les personnes qui ont rédigé la légende ont noté elles-mêmes cet affaissement du col fémoral, en dehors de toute idée préconçue, à une époque où il n'était pas question de coxa vara.

Sur une autre pièce qui porte le n° 14, il y a aussi un affaissement évident du col fémoral, qui se rapproche de l'angle droit, tout en restant légèrement obtus.

Dans la monographie de M. Lannelongue sur la coxo-tuberculose, on voit aussi un exemple d'affaissement du col fémoral sur l'articulation coxo-fémorale d'un enfant de quatre ans. Un foyer tuberculeux s'est développé dans le bord inférieur du col qui s'est fortement abaissé ; l'angle d'inclinaison du col a diminué au point de devenir légèrement aigu.

Il n'est d'ailleurs pas nécessaire qu'il y ait un foyer tuberculeux développé dans l'épaisseur du col fémoral pour voir survenir son affaissement. Il suffit pour cela de la dégénérescence graisseuse qui frappe si souvent les os atteints par la tuberculose, en déterminant dans une grande étendue leur ramollissement. C'est cette même dégénérescence graisseuse et ce même défaut de solidité que nous avons invoqué déjà pour expliquer les déformations de l'extrémité inférieure du fémur qui se produisent si fréquemment au cours des arthrites tuberculeuses du genou.

Ce que fait la coxalgie, l'ostéomyélite peut aussi le produire. Enfin, Hofmeister a publié[1] une observation recueillie par Winternitz à la clinique gynécologique de Tubingue, et concernant un cas d'ostéomalacie puerpérale typique, s'accompagnant des symptômes d'une coxa vara bilatérale.

Coxa vara liée à l'arthrite sèche. — En parcourant les musées des hôpitaux et de la Faculté, j'ai bien rencontré bon nombre de squelettes rachitiques sur lesquels se voyait un affaissement du col fémoral plus ou moins marqué, voisin par exemple de l'angle droit ; mais nulle part je n'ai vu des déformations aussi considérables que celles figurées sur les pièces de Müller, de Hoffa, de Kocher. Je donne ici la reproduction de ces pièces que j'ai fait dessiner et qui ont été figurées déjà, avec mon autorisation, dans

1. Hofmeister, Zur Ætiologie der coxa vara, *Beiträge zur klin. Chirur.*, t. XIII, p. 1.

la thèse de mon élève Charpentier. Je n'ai point noté comme appartenant au rachitisme ces hyperostoses, ces inflexions énormes du col fémoral qui lui donnent une direction fortement oblique au point que la tête du fémur arrive presque en contact avec le petit trochanter. C'est seulement sur la série des pièces appartenant à l'arthrite sèche que j'ai rencontré des types se rapprochant de

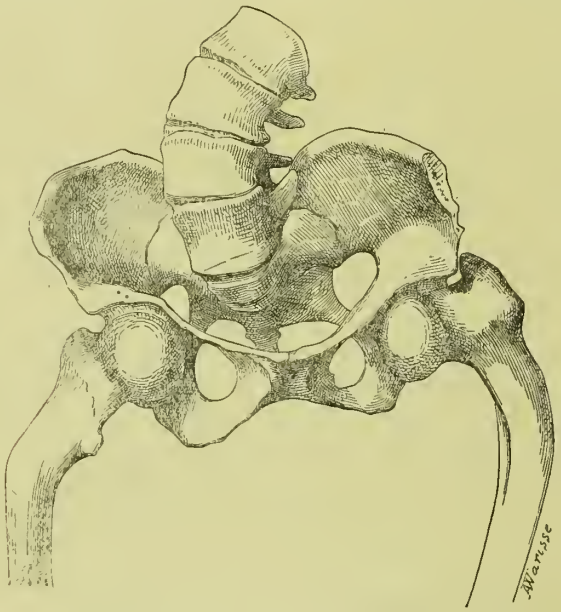

Fig. 263. — Pièce n° 531 du musée Dupuytren. — Squelette de vieille femme rachitique. — L'angle d'inclinaison du col mesure à gauche 115°, à droite 110°, ce qui frappe surtout, c'est l'incurvation de la diaphyse dans la région sous-trochantérienne, des deux côtés.

ceux que je viens de citer, et j'en concluais que, dans un certain nombre de cas, la confusion pouvait bien avoir été faite entre l'arthrite déformante de la hanche et la coxa vara [1]. Cette opinion que je formulais seulement *a priori*, et en me basant uniquement sur l'examen des pièces anatomo-pathologiques, a reçu une confirmation éclatante du travail de Maydl [2], qui décrit, à côté de la coxa vara véritable, des affaissements du col fémoral dus à l'arthrite sèche. Dans son mémoire, Maydl rapporte quatre observations de coxa vara; dans les quatre cas, la résection de la hanche a

1. Kirmisson, Documents pour servir à l'étude de l'affaissement du col fémoral (coxa vara), *Revue d'Orthopédie*, 1er novembre 1898, p. 459.
2. Maydl, Coxa vara und arthritis deformans, *Wiener klin. Rundschau*, 1897, nos 10, 11 et 15.

été pratiquée. Deux des pièces anatomiques ainsi recueillies se rapportent manifestement à l'arthrite sèche; les deux autres, d'après l'auteur, seraient des exemples de coxa vara proprement dite. Encore, sur l'une d'elles, la tête fémorale est-elle légèrement déformée, et la cavité cotyloïde agrandie; sur l'autre, on trouve le col recourbé d'arrière en avant, et présentant des inégalités rugueuses recouvertes d'un mince revêtement cartilagineux. Il est à noter que, pour les deux pièces que Maydl considère comme appartenant manifestement à l'arthrite sèche, l'âge des malades était de quinze et de dix-huit ans. Le jeune âge des malades ne saurait donc être invoqué contre l'idée d'arthrite sèche; pour notre part, nous avons plus d'une fois constaté l'arthrite sèche de la hanche chez des jeunes gens.

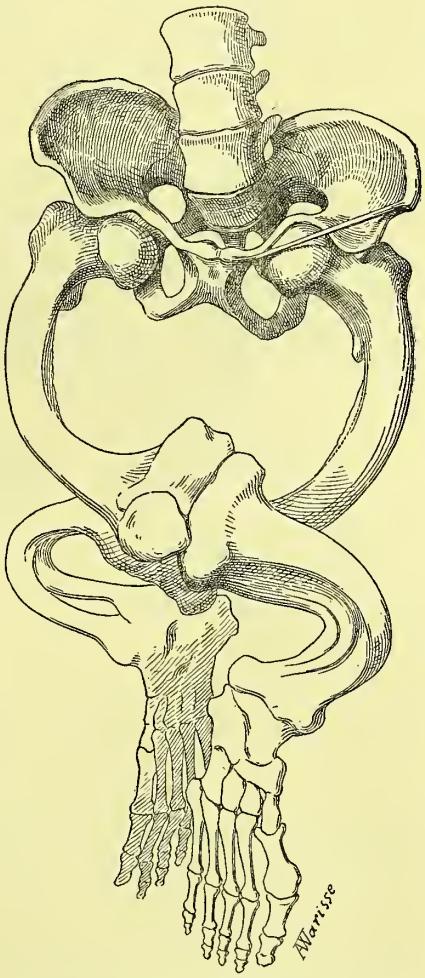

Fig. 264. — Pièce n° 529 C du musée Dupuytren — Portion de squelette d'une femme rachitique, avec incurvations énormes des membres inférieurs. — L'angle d'inclinaison du col mesure 110° des deux côtés.

Au congrès allemand de chirurgie de 1897, Nasse (de Berlin) a fait connaître un fait du plus haut intérêt dans lequel, au cours de l'opération, il a trouvé la synoviale tapissée de produits de nouvelle formation, comme on en trouve dans l'arthrite déformante. Cette origine pathogénique de l'affection est encore bien probable, quand on analyse les résultats fournis au même auteur par l'excision cunéiforme du col chez une jeune fille de quatorze ans; chez elle, on peut dire que le résultat a été déplorable. La malade boite beaucoup plus qu'auparavant; le raccourcissement, qui était d'un cen-

timètre et demi à deux centimètres, s'est exagéré au point d'atteindre plus de trois centimètres et demi; il y a une aggravation progressive; *les mouvements sont devenus plus limités*; c'est bien là la marche habituelle de l'arthrite déformante[1].

Coxa vara d'origine traumatique. — Jusqu'à ces dernières années, on avait considéré les fractures du col fémoral comme

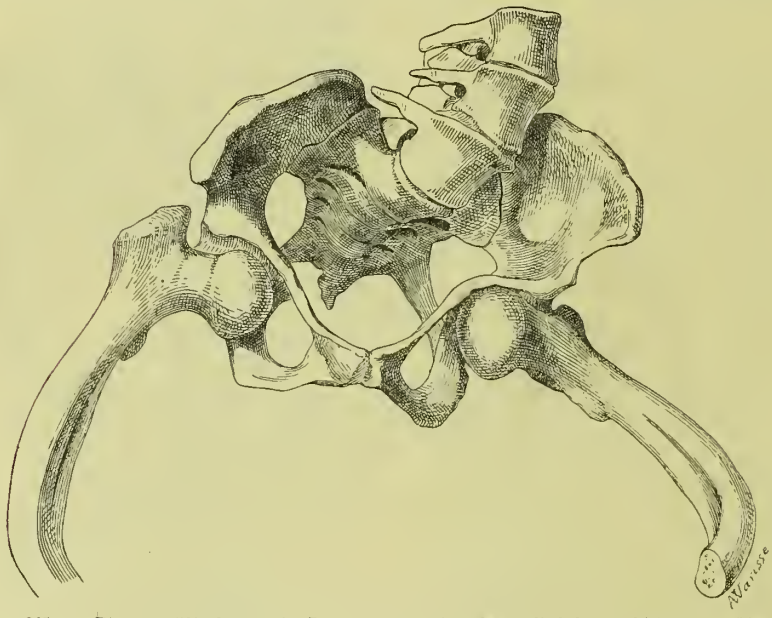

Fig. 265. — Pièce n° 521 du musée Dupuytren. — Squelette d'adulte rachitique. — L'angle d'inclinaison du col mesure, à droite 117°, à gauche 112°.

tout à fait exceptionnelles chez les enfants. Royal Whitman[2] est venu démontrer que cette notion ne saurait être considérée comme suffisamment établie, et il dit avoir eu l'occasion d'observer personnellement quatorze fractures de ce genre chez des enfants. Vicieusement consolidées, ces fractures peuvent devenir l'origine d'affaissements du col fémoral tout à fait analogues à ceux qui caractérisent la coxa vara proprement dite. Nous en donnerons ici quelques spécimens empruntés au travail de R. Whitman[3]. Une

1. Nasse, *Bericht über die Verhandlungen der deutschen Gesellschaft für Chir.*, 1897, *Beilage zum Centralb. für Chirur.*, 1897, n° 28, p. 135.

2. R. Whitman, Further observations on fracture of the neck of the femur in childhood with special reference to its diagnosis and to its more remote results, *Annals of Surgery*, 1897, p. 673.

3. R. Whitman, Further observations on depression of the neck of the femur, etc. *Annals of Surgery*, février 1900.

fillette de trois ans et demi avait fait, quinze jours auparavant, une chute sérieuse dans un escalier, à la suite de laquelle elle ne pouvait plus mouvoir la hanche droite, tant étaient fortes les douleurs. A son entrée à l'hôpital, elle présentait les signes habituels de la fracture du col du fémur. Un an après, le raccourcissement était de trois quarts de pouce; l'abduction était devenue très limitée,

Fig. 266. — Pièce n° 561 A du musée Dupuytren. — Articulation coxo-fémorale droite présentant à un haut degré les altérations de l'arthrite sèche; le col fémoral a disparu par usure, et la tête est affaissée.

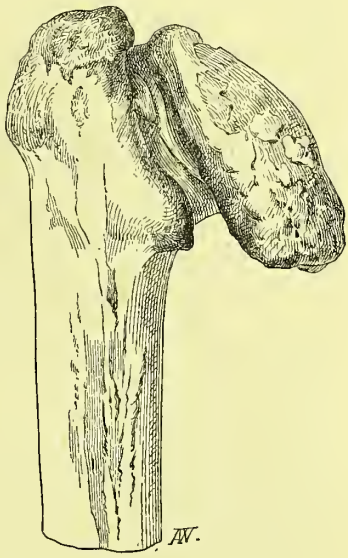

Fig. 267. — Pièce n° 557 F du musée Dupuytren. — Déformation énorme de la tête et du col du fémur, suite d'arthrite sèche.

l'impotence presque absolue. Un autre cas a trait à un garçon de dix ans, qui avait fait une chute de la hauteur d'un quatrième étage à l'âge de trois ans. Un mois après l'accident, il entrait à l'hôpital avec une fracture typique du col du fémur et un raccourcissement de trois quarts de pouce. Grâce à l'application d'un appareil plâtré, la claudication et la gêne fonctionnelle disparurent presque complètement. Mais, sept ans plus tard, la dépression du col fémoral avait augmenté et atteignait un pouce et quart, et l'abduction était complètement abolie.

De semblables observations sont propres à montrer qu'à la suite des fractures du col, il se produit un ramollissement osseux qui conduit peu à peu à l'affaissement du col et à l'établissement de la coxa vara. Mais, inversement, R. Whitman admet qu'une coxa

vara antérieure doit être regardée comme une cause prédisposante aux fractures du col. Voici, par exemple, une jeune fille de treize ans, qui se plaignait depuis longtemps d'une certaine gêne fonctionnelle au niveau des hanches. Elle subit un jour un léger traumatisme qui la fait tomber dans la rue. Elle ne put se relever, et on la porta à l'hôpital, où l'on diagnostiqua une fracture du col du fémur. La radiographie permit de constater que cette fracture s'était produite au niveau d'une coxa vara type. Dans ce cas, ajoute l'auteur, la fracture avait certainement été favorisée par la déviation du col.

Sprengel a rapporté deux cas de décollement épiphysaire de l'extrémité supérieure du fémur ayant donné naissance aux signes cliniques de la coxa vara. Dans ces deux cas, la résection ayant été pratiquée, la réalité du décollement a pu être vérifiée par l'examen macroscopique et histologique de la pièce [1].

Joachimsthal [2] a publié de même un exemple de décollement épiphysaire chez une fillette de cinq ans et demi. Cette enfant, jusque-là bien portante et indemne de rachitisme, accusa tout d'un coup une violente douleur à la suite d'un saut au travers d'un cerceau. Elle put néanmoins rentrer chez elle sans soutien; les douleurs durèrent deux jours. Mais à partir de ce moment, l'enfant commença à boiter. Sept mois après, il y avait un léger raccourcissement du membre inférieur droit, le grand trochanter était remonté d'un centimètre et demi au-dessus de la ligne de Nélaton; il y avait diminution des mouvements d'abduction, et atrophie manifeste de la musculature du membre. Le diagnostic fut confirmé par la radiographie qui décela un décollement épiphysaire, avec consolidation vicieuse. Tandis que l'angle fémoral gauche mesurait 125°, le droit n'était plus que de 65°.

Nous-même nous avons eu l'occasion d'observer un cas intéressant d'affaissement du col fémoral consécutif à une fracture méconnue chez une fillette de cinq ans. Cette enfant m'avait été présentée à trois reprises différentes, et à chaque examen nouveau j'avais affirmé l'absence d'une luxation congénitale. En revanche, je constatais l'existence d'un raccourcissement du membre inférieur gauche, portant exclusivement sur la cuisse et dont je ne

1. Sprengel, Ueber die traumatische lösung der Kopfepiphyse des Femur und ihr Verhältniss zur coxa vara, *Arch. für klin. Chirur.*, Band LVII, 4e Heft, 1898, p. 805-839.

2. Joachimsthal, Ueber coxa vara traumatica infantum, *Archiv für klin. Chir.*, Band LX, Heft I, p. 71, 1899.

m'expliquais pas l'origine. En 1898, les parents me présentèrent pour la quatrième fois leur enfant; mais, cette fois, ils m'apportaient une épreuve radiographique qui nous donnait la solution de

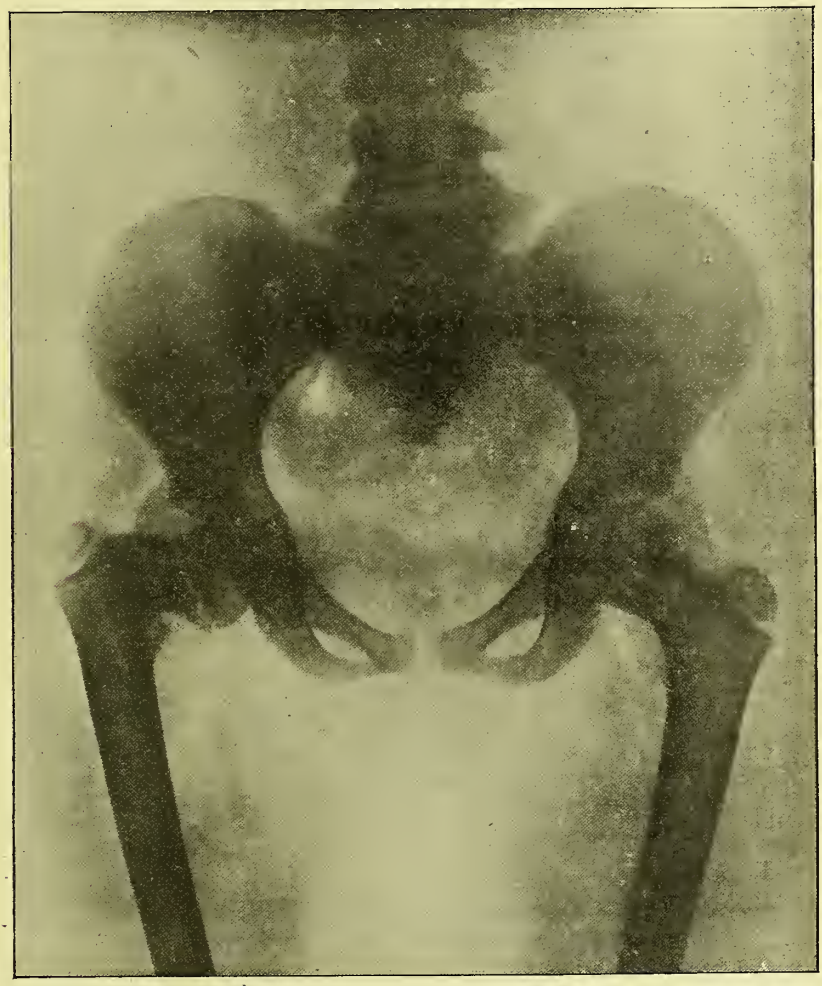

Fig. 268. — Coxa vara du côté gauche chez une fillette de 5 ans, liée à un décollement épyphysaire de l'extrémité supérieure du fémur passé inaperçu.

la question. On y voit en effet très manifestement un affaissement du col fémoral dont l'angle est devenu plus petit que l'angle droit, et qui contraste d'une manière frappante avec le col du fémur du côté opposé, formant avec la diaphyse de l'os l'angle obtus normal. En outre, on aperçoit nettement un trait de fracture reconnais-

sable à sa teinte plus claire que celle des parties voisines, trait de fracture siégeant à la base même de la tête fémorale, et se dirigeant obliquement de haut en bas et de dehors en dedans. Il s'agit là bien manifestement d'un décollement épiphysaire passé inaperçu. J'avais bien interrogé les parents à cet égard, mais l'enfant ayant été élevée en nourrice, ils n'avaient pu me donner aucun renseignement précis[1].

Dans son article déjà cité, M. de Quervain mentionne également un fait de coxa vara d'origine traumatique qu'il a eu l'occasion d'observer dans le service de Kocher. Il s'agit d'un jeune homme de dix-neuf ans, atteint, à la suite d'un traumatisme assez léger, d'une affection de la hanche caractérisée par des douleurs intenses. Deux ans après le traumatisme, on constatait une rotation du membre en dehors avec adduction et forte saillie de la région trochantérienne. La rotation en dedans et l'abduction étaient abolies. Au cours de l'opération, Kocher découvrit une ancienne fracture du col, guérie, avec un déplacement de la tête fémorale en bas et en arrière, c'est-à-dire dans la position que cette extrémité osseuse occupe dans les cas typiques de coxa vara[2].

Tous les faits que nous venons de citer (et nous aurions pu les multiplier beaucoup) prouvent d'une façon évidente qu'il y a une place importante à faire au traumatisme dans la pathogénie de la coxa vara.

Coxa vara congénitale. — Kredel a introduit dans la question un élément nouveau, en publiant deux cas qu'il considère comme des exemples de coxa vara d'origine congénitale[3]. Le premier de ces faits est relatif à une petite fille de trois ans, atteinte d'un double genu valgum très prononcé, en même temps que d'un double pied bot. Chez elle, les deux rotules étaient dirigées complètement en dehors, la diaphyse fémorale ne présentait pas de courbure anormale. Le grand trochanter était à droite à 3 centimètres et demi, à gauche à 4 centimètres 2, au-dessus de la ligne de Nélaton. Des deux côtés, la flexion était normale; il y avait une forte diminution des mouvements d'abduction et de rotation en dedans; au contraire, la rotation en dehors est augmentée, et, pendant ce mouvement, on sent la tête du fémur qui fait en avant

1. Kirmisson, Documents pour servir à l'étude de l'affaissement du col fémoral (coxa vara), *Revue d'Orthopédie*, 1898, p. 459.
2. De Quervain, De la coxa vara, *Revue générale*, in *Semaine médicale*, 29 janvier 1898.
3. Kredel, Coxa vara congenita, *Centralb. für Chirur.*, 17 octobre 1896, n° 42.

une saillie anormale, sans arriver cependant jusqu'à la luxation. Si l'on fait mettre l'enfant à genoux, les deux jambes s'entrecroisent. Kredel a observé cette enfant seulement dans sa troisième année, et il n'avait vu là qu'une coïncidence. Mais il a rencontré ultérieurement un second cas, chez un enfant de cinq mois, présentant la plus frappante analogie avec le premier. Chez lui, on trouve d'un côté une coxa vara, avec un léger degré de genu valgum, un pied bot grave et une malformation du genou. Du côté opposé, il y a absence de la rotule, genu valgum grave et pied bot. Cet enfant, âgé de huit mois, au moment où Kredel rapporte son observation, donne habituellement à ses membres une position qui semble prouver que les malformations ont été produites par le manque d'espace dans la cavité utérine. Les deux membres sont parallèles et dirigés vers la gauche, formant avec le tronc un angle de 135° ouvert à gauche. La hanche gauche, saine, est dans l'abduction; la hanche droite, déformée, est dans l'adduction. Dans cette attitude, la plante du pied droit vient appuyer sur la malléole interne du pied gauche, tandis que la plante du pied gauche, à son tour, embrasse la face dorsale du pied droit.

Kredel, on le voit, n'a pas apporté la preuve anatomique de la déformation congénitale dont il admet l'existence d'après les deux observations précédentes.

De mon côté, aux Enfants-Assistés, j'ai eu l'occasion de faire l'autopsie de deux enfants nouveau-nés, chez lesquels nous avions été frappé pendant la vie par l'attitude spéciale des membres inférieurs. Cette attitude est celle qui a été si heureusement résumée en quelques mots par Schede[1] au Congrès allemand de chirurgie, à la suite de la communication de Hofmeister, et que nous rencontrons très habituellement chez les petits enfants rachitiques. « Les enfants, dit Schede, sont couchés dans leur lit comme des grenouilles décapitées, avec les membres dans la rotation complète en dehors. Tous ces enfants, ou du moins le plus grand nombre, sont dans l'impossibilité d'imprimer aux membres la rotation en dedans, ou même de diriger la rotule directement en avant. Quand ils s'asseoient, c'est à la façon des Turcs, les jambes croisées. » C'était bien ce qui existait chez les petits malades auxquels nous faisons allusion, et qui, tous deux, présentaient une

1. Schede, *Congrès allemand de Chirurgie*, 1894.

rotation permanente des membres inférieurs en dehors, avec impossibilité du mouvement de rotation en dedans; or, chez ces deux enfants, âgés l'un de trois mois, l'autre d'un mois et demi, nous n'avons pas constaté d'affaissement du col fémoral, mais seulement une rétraction postérieure de la capsule. La question de la coxa vara d'origine congénitale reste donc fort obscure, et appelle de nouvelles recherches [1].

Ajoutons que, dans quelques cas de luxations congénitales, on aurait trouvé l'affaissement du col fémoral, qui caractérise la coxa vara. Mais, en pareil cas, on le comprend, l'importance de ce symptôme secondaire s'efface en présence d'une lésion aussi grave que la luxation.

Diagnostic. — Contrairement à ce que pensent certains auteurs, Hoffa en particulier, le diagnostic de la coxa vara me paraît présenter de très grandes difficultés. Je sais bien que l'on pourra me faire observer que l'ensemble symptomatique de l'affection est très caractéristique : adduction permanente du membre, avec rotation en dehors; diminution des mouvements d'abduction et de rotation en dedans; raccourcissement, ascension du grand trochanter au-dessus de la ligne de Nélaton. Mais, de tous ces symptômes, il n'en est pas un seul que l'on ne retrouve dans la luxation congénitale, par exemple; même position d'adduction, quand la tête est passée dans la fosse iliaque externe, même ascension du grand trochanter, même limitation des mouvements d'abduction. Le seul signe différentiel certain, c'est la position occupée par la tête fémorale. Si donc la tête peut être facilement reconnue, il ne saurait y avoir la moindre hésitation. Dans les conditions inverses, le diagnostic peut rester en suspens, et c'est à la radiographie qu'il appartient seule de lever les doutes. Aujourd'hui du reste l'emploi de la radiographie est indispensable dans l'étude d'une question comme celle de la coxa vara; c'est elle seulement qui peut entraîner d'une manière absolue notre conviction.

De même pour la coxalgie; sans doute, dans les cas où il y a des abcès, des fongosités évidentes, des masses ganglionnaires volumineuses, il ne saurait y avoir de doute. Mais, comme nous l'avons déjà dit, il est loin d'en être toujours ainsi. Les cas sont nombreux dans lesquels la coxalgie évolue lentement, sourdement, sans aboutir jamais à la suppuration. Parfois même, il s'agit d'une

1. Kirmisson, Nouveaux faits pour servir à l'étude de l'incurvation rachitique du col fémoral, coxa vara d'origine congénitale, *Revue d'Orthopédie*, juillet 1897, p. 302.

tuberculose juxta-articulaire, siégeant, par exemple, à la base du col, plutôt que d'une coxalgie véritable, et il paraît bien certain que, dans quelques cas, comme certains des faits rapportés par Zehnder, l'erreur n'a pas été évitée. Hofmeister lui-même avoue que, trois fois sur dix, l'examen radioscopique lui a permis de constater que le diagnostic clinique de coxa vara était erroné et qu'il s'agissait de lésions de nature inflammatoire. Cet auteur donne comme signe différentiel l'emploi de l'extension continue, qui, dans la coxa vara, calmerait les douleurs beaucoup plus rapidement que s'il s'agit d'une coxalgie tuberculeuse. Nous ne saurions, pour notre part, attacher grande importance à ce signe; car nous sommes frappés, à chaque instant, de voir avec quelle merveilleuse rapidité l'extension continue calme les douleurs, même dans les coxalgies les plus douloureuses.

En dehors de commémoratifs précis, le diagnostic avec une fracture du col du fémur vicieusement consolidée est bien difficile, d'autant, comme nous l'avons noté précédemment, que ce traumatisme est parfois bien léger. Maydl s'est efforcé de trouver des signes différentiels entre la coxa vara et l'arthrite déformante ; pour lui la largeur de la hanche, envisagée au niveau du grand trochanter, serait diminuée dans l'arthrite déformante, tandis que, dans la coxa vara, elle serait augmentée. Ce signe a-t-il une réelle valeur? Nous ne saurions le dire.

En résumé, nous concluons que si l'ensemble symptomatique attribué à la coxa vara a quelque chose de bien net, il ne lui appartient pas en propre. Il y a donc lieu de tenir compte des antécédents ; si toute lésion tuberculeuse peut être éliminée, si, au contraire, on constate des traces certaines de rachitisme, il y a lieu de penser à la coxa vara; le dernier mot doit rester toujours à la radiographie.

Pour bien montrer quelles sont les difficultés du diagnostic, qu'on nous permette de citer encore le fait suivant. Nous avons cru tenir un jour un exemple certain de coxa vara. Il s'agissait d'un petit garçon de neuf ans qui nous fut présenté le 8 mai 1897, à la policlinique des Enfants-Assistés. Très maigre et très petit pour son âge, cet enfant présentait des déformations rachitiques nombreuses et extrêmement prononcées. Il y avait notamment une courbure diaphysaire du fémur siégeant à peu de distance au-dessous du col, et empêchant la rotation en dedans de s'effectuer d'une manière normale. Ce qui frappe en outre, c'est la

situation réciproque des deux grands trochanters. Le grand trochanter droit est remonté de 2 centimètres et demi par rapport à la ligne de Nélaton. En même temps, il est beaucoup plus rapproché de l'épine iliaque antérieure et supérieure que le gauche.

La gêne des mouvements de rotation, l'ascension du grand trochanter, le raccourcissement du membre, tout cela joint à l'existence d'autres manifestations rachitiques évidentes, nous donnait à penser que nous avions affaire à une incurvation rachi-

Fig. 269. — Incurvation marquée de la diaphyse fémorale au-dessous du grand trochanter, ayant donné naissance à des symptômes qui avaient pu faire croire à l'existence de la coxa vara.

tique du col fémoral. Mais la radiographie est venue nous démontrer qu'il n'existe aucun affaissement du col fémoral. Il s'agit donc purement et simplement d'une courbure de la diaphyse fémorale au voisinage du col. Et c'est là un nouvel élément dont il y aura lieu de tenir compte désormais au point de vue du diagnostic [1].

Traitement. — Nous nous sentons plus embarrassé encore pour tracer le chapitre du traitement que celui de la symptomatologie ; n'ayant aucune expérience personnelle, nous devrons nous borner à enregistrer les différents moyens qui ont été conseillés.

Il est bien évident que, la maladie étant aggravée par la marche et la station debout, la première précaution à prendre, c'est de

1. Kirmisson. Nouveaux faits pour servir à l'étude de l'incurvation rachitique du col fémoral, *Revue d'Orthopédie*, 1897, p. 302.

soumettre le malade au repos au lit. On y joindra l'usage de l'extension continue qui, comme nous l'avons dit, calme rapidement les douleurs. Il faut avoir soin de placer le membre dans une position marquée d'abduction, et l'on comprend, si l'on intervient à une période où l'os est encore en voie de ramollissement, que, d'après la loi de transformation des os formulée par Julius Wolff, on puisse arriver à améliorer la direction vicieuse du col fémoral. Et de fait, Borchard (de Posen) dit avoir tiré de l'emploi de ce moyen les résultats les plus avantageux. Plus tard, le massage, la gymnastique orthopédique, en améliorant l'état des muscles, rendront plus favorable aussi le fonctionnement du membre.

Mais si, en dépit de l'application rationnelle de pareils moyens, la déformation persiste, si, surtout, il s'y joint des douleurs et des troubles fonctionnels très marqués, on comprend qu'on ait pu songer à une intervention chirurgicale. La première en date, c'est la résection de la hanche qui, comme on le sait, a été pratiquée tout d'abord par Müller, Hoffa, Kocher, à la suite d'erreurs de diagnostic. Ces auteurs se sont montrés satisfaits des résultats obtenus; cinq mois après son opération, le malade de Müller pouvait marcher sans douleurs, à l'aide d'une canne et d'un soulier surélevé. Le raccourcissement mesurait 7 centimètres. Le résultat est encore plus satisfaisant dans le fait de Hoffa, puisque la résection a ramené le raccourcissement de 7 à 3 centimètres.

Toutefois la résection de la hanche est une opération qui n'est pas exempte de gravité, et un raccourcissement de 7 centimètres, comme dans le cas de Müller, est loin de constituer un résultat idéal. On a donc cherché des interventions qui fussent plus parcimonieuses. Kraske a conseillé et pratiqué la résection cunéiforme du col fémoral. Voici comment il décrit son opération : « Une incision qui commençait un peu au-dessus et en dedans de la pointe du grand trochanter et s'étendait de 8 à 10 centimètres dans la direction longitudinale de l'os, divisait la peau, et s'avançait le long du bord externe du muscle fascia lata qui fut écarté en dedans. Alors le périoste, renforcé par les insertions de la capsule fibreuse atteignant une épaisseur de 2 à 3 millimètres, fut coupé perpendiculairement à l'axe du col fémoral dans l'étendue d'une demi-circonférence et relevé du côté de la tête à une distance de 2 centimètres et demi environ. Cela se fit avec la plus grande facilité, et sans que la cavité articulaire ait été ouverte. A l'aide

du ciseau, on put alors enlever, sans difficulté également, un coin de l'os mou et saignant, coin dont la base large de 2 centimètres était dirigée en avant et en haut. Après la division de l'os, le membre put être amené en bonne position. » On eut recours ensuite à l'extension continue, le résultat définitif fut satisfaisant, le malade recouvra une mobilité articulaire très étendue [1]. Mais il s'en faut de beaucoup que les résultats aient été toujours aussi satisfaisants. A la clinique de Bergmann, à Berlin, deux fois l'opération ne procura aucune amélioration, et, dans un troisième cas, il y eut mort par septicémie. Hofmeister a rapporté un cas dans lequel l'opération a été suivie de suppuration, et où l'on a dû réséquer plus tard la tête fémorale. Nasse dit aussi n'avoir eu que des résultats médiocres, ou même tout à fait mauvais. On a donc simplifié encore, et Büdinger, puis Bardenheuer, ont substitué à l'excision cunéiforme de Kraske la simple ostéotomie linéaire du col fémoral.

L'ostéotomie linéaire

Encore ici faut-il tenir compte des difficultés considérables que l'on peut rencontrer du fait de la déformation et de la brièveté du col fémoral. Aussi en est-on arrivé à conseiller avec Lauenstein [2] l'ostéotomie sous-trochantérienne. Hoffa dit également avoir été peu satisfait des opérations portant sur le col fémoral, et leur préférer l'ostéotomie sous-trochantérienne oblique.

Pour ma part, à moins d'indications spéciales, je me sens disposé à donner également la préférence à l'ostéotomie sous-trochantérienne qui me fournit tous les jours d'excellents résultats dans le traitement des ankyloses vicieuses de la hanche. Mais ici, comme dans les cas où l'ankylose se complique d'une adduction très marquée, et pour la même raison, je ferais une ostéotomie purement transversale ou du moins légèrement oblique. Le redressement ne peut en effet être obtenu en pareil cas qu'en déterminant un chevauchement des fragments, qui rend absolument illusoire l'allongement que l'on se promettait d'obtenir en donnant à l'incision une direction fortement oblique, se rapprochant de la direction verticale.

En résumé, il me semble que, dans l'état actuel de la science, le traitement de la coxa vara doit être avant tout un traitement orthopédique, dont le repos et l'extension continue formeront la

1. Kraske, Ueber die operative Behandlung der statischen Schenkelhalsverbiegung, *Centralb. für Chir.*, 8 février 1896.
2. Lauenstein, *Centralb. für Chir.*, 27 juin 1896.

base essentielle. Plus tard, quand les douleurs auront complètement disparu, on se contentera de compenser le raccourcissement par une bottine surélevée.

C'est seulement dans les cas où le traitement orthopédique n'aura pas réussi à calmer les douleurs, dans les cas où l'attitude vicieuse du membre sera très prononcée que l'on aura recours à l'ostéotomie.

II. — Coxa valga.

Dans une revue critique publiée en 1895, M. Mauclaire [1] propo-

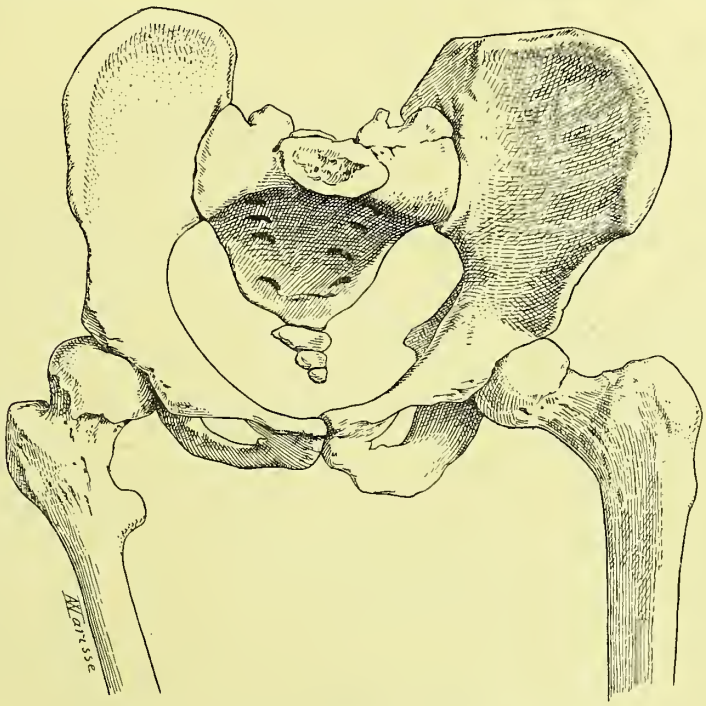

Fig. 270. — Exemple de coxa valga du côté droit; le col est plus court et plus ouvert qu'à l'état normal; le membre en totalité est atrophié, le pied était dévié en varus; il s'agit là d'un cas de paralysie infantile (Albert).

sait de désigner sous le nom de coxa valga la disposition anatomique opposée à celle de la coxa vara, c'est-à-dire celle dans laquelle l'angle formé normalement par la tête et par le col est plus ouvert qu'à l'état normal, au lieu d'être affaissé. Cette dénomination est parfaitement logique; mais jusqu'ici la disposition

1. Mauclaire, Coxa vara, coxa valga des scoliotiques, *Bullet. médical*, 11 avril 1895.

que nous venons d'indiquer n'a été envisagée qu'au point de vue anatomo-pathologique; elle n'a pas fait l'objet d'une description clinique. Elle a été surtout étudiée par Albert [1], qui en mentionne un grand nombre de variétés pathogéniques. Il a rencontré la coxa valga sur le squelette de membres atteints de paralysie infantile, et, en particulier, sur une pièce du professeur Paltauf, que nous reproduisons ici. La même disposition se voit sur des membres qui ne sont pas atteints de paralysie, mais dont l'activité est notablement diminuée, par exemple dans des cas d'ankylose du genou. Albert a trouvé également la coxa valga dans une ankylose de la hanche liée à une ostéomyélite du bassin. Il la mentionne aussi dans le rachitisme, dans l'ostéomalacie, sur un squelette présentant des exostoses multiples.

Le même auteur a rencontré l'exagération d'ouverture de l'angle du col fémoral, disposition à laquelle il donne le nom de collum valgum, associée à une luxation de la hanche du côté opposé. Enfin, le collum valgum se retrouve associé au genu valgum. Déjà cette combinaison de lésions a été signalée par Neüdorfer; le musée de Vienne, dit Albert, possède toute une collection de squelettes sur lesquels on peut l'étudier. La question pathogénique est difficile à résoudre; car, dans le genu valgum, on a pu rencontrer aussi la disposition inverse, c'est-à-dire la coxa vara. M. Mauclaire a rencontré deux fois la coxa valga liée à une scoliose volumineuse.

Faisons remarquer que, dans la luxation congénitale de la hanche, on rencontre fréquemment aussi l'exagération d'ouverture du col fémoral. Cette disposition nous a depuis longtemps frappé au cours des opérations de réduction par la méthode sanglante que nous avons entreprises. C'est une difficulté de plus à vaincre; car, on le comprend, cette disposition anatomique rend plus difficile encore l'abaissemement de la tête fémorale.

1. Albert, *Zur Lehre von der Sogenannten coxa vara und coxa valga*, Wien, 1899.

CHAPITRE VII

GENU VALGUM

Sous le nom de *genu valgum*, genou en dedans, genou cagneux, on décrit une déformation du membre inférieur caractérisée par la déviation du genou en dedans, de sorte que l'axe du membre passant par la tête du fémur, au lieu de tomber, comme à l'état normal, entre les condyles fémoraux, passe plus ou moins en dehors d'eux.

Bien que fréquente, cette déformation se voit moins souvent que les déviations du tibia attribuables au rachitisme. Bradford et Lovett, sur 2 650 cas de chirurgie infantile, à la consultation du Boston Children's Hospital, ont trouvé 100 cas de genu valgum pour 170 déviations du tibia. Au New-York Orthopædic Hospital, sur 6 400 cas de chirurgie infantile, on a compté 270 faits de genu valgum, et 400 déviations des tibias [1].

Étiologie et pathogénie. — Le genu valgum s'observe surtout à deux périodes de la vie, pendant la première enfance et dans l'adolescence. Pendant un séjour de huit années aux Enfants-Assistés, nous avons pu en observer à la policlinique 134 exemples, dont 125 de 0 à sept ans, et 9 de sept à vingt ans. A propos de ce dernier chiffre, nous devons faire remarquer qu'il ne donne pas une idée exacte de la fréquence du genu valgum dans l'adolescence; la raison en est que, au-dessus de quinze ans, les jeunes gens sont admis à Paris dans les hôpitaux d'adultes, et non plus dans les hôpitaux d'enfants.

Il est du reste, entre le genu valgum de la première enfance et celui de l'adolescence, un certain nombre de caractères différentiels qu'il importe de bien mettre en relief.

1. Bradford and Lovett, *A Treatise of orthopædic Surgery*, Knock-Knee, p. 639.

Le premier a trait au sexe des malades. Tandis que le genu valgum de la première enfance se voit aussi souvent chez les filles que chez les garçons, dans l'adolescence la difformité se rencontre le plus souvent dans le sexe masculin. La cause en est dans les influences professionnelles qui se font sentir beaucoup plus souvent chez les garçons. Toutes les professions qui exigent la station debout longtemps prolongée interviennent dans la production du genu valgum. La dénomination de *Bäckerbein*, qu'on donne en allemand à la difformité (jambe de boulanger), est caractéristique à cet égard. On comprend que ces influences professionnelles se fassent sentir plus souvent dans le sexe masculin. Même chez les très jeunes enfants, l'influence de la station debout est bien mise en évidence par les chiffres.

Notre statistique de la policlinique des Enfants-Assistés comprend 134 cas de genu valgum. De ce nombre, 125 sont compris entre 0 et sept ans, 9 seulement entre sept et vingt ans. Parmi les 125 cas de 0 à sept ans, nous comptons 66 filles et 58 garçons ; de sept à vingt ans, seulement 2 filles et 7 garçons.

Dans le genu valgum de la première enfance, l'influence de la station et de la marche se fait sentir par l'âge des malades. En effet jusqu'à un an, nous ne trouvons dans notre statistique qu'une seule malade, une petite fille de onze mois, chez laquelle le genu valgum se présentait comme l'une des manifestations du rachitisme généralisé; de un à deux ans, nous comptons 40 malades; de deux à trois ans, 43; de trois à quatre ans, 20; de quatre à cinq ans, 8; à partir de cinq ans, les cas deviennent extrêmement rares, sans doute parce que bon nombre de déformations rachitiques des genoux, comme les déviations rachitiques des tibias, se sont redressées à partir de ce moment. Très souvent le genu valgum de la première enfance se montre en même temps que d'autres manifestations du rachitisme, portant, soit sur l'articulation du genou elle-même, soit sur d'autres points du squelette. Dans le genu valgum de l'adolescence, au contraire, la déformation du genou existe le plus souvent à l'état de lésion isolée. Il existe encore cette différence entre les deux grandes formes étiologiques du genu valgum, que, dans la première enfance, la difformité est très souvent double, tandis que, dans l'adolescence, elle porte fréquemment sur un seul des membres inférieurs. Sur notre statistique, nous trouvons 44 cas de genu valgum double, et 87 de déformations simples ; parmi ces dernières, 32 occu-

paient le membre inférieur droit, et 55 le membre inférieur gauche.

Quant à la nature même du genu valgum, disons tout de suite qu'il nous paraît reconnaître une cause unique, le rachitisme. Pour le genu valgum de la première enfance, la chose est évidente, et il ne saurait y avoir de discussion. La coexistence si fréquente d'autres déformations rachitiques portant, soit sur les membres inférieurs, soit sur d'autres points du squelette, met en évidence la nature de l'affection. Les recherches de Mikulicz[1] sont venues démontrer que telle était aussi la véritable nature du genu valgum de l'adolescence. Cet auteur a montré en effet qu'au niveau du condyle interne du fémur, le cartilage épiphysaire présentait une hauteur exagérée, et que, dans la zone d'ossification on rencontrait les caractères histologiques du rachitisme. Ce que Mikulicz a démontré au point de vue histologique, Mac Ewen s'est proposé de l'établir sur des bases cliniques. Cet auteur fait remarquer que le genu valgum se rencontre avec une fréquence particulière dans toutes les régions qui sont le siège habituel du rachitisme, par exemple, Lyon en France, Glasgow en Écosse. Il s'attache aussi à démontrer par des exemples la réalité d'un rachitisme tardif, survenant à la suite des maladies aiguës. Il y a toutefois une différence essentielle entre ce rachitisme tardif et celui de la première enfance; c'est que, dans ce dernier, les déformations du squelette sont habituellement multiples, tandis que le genu valgum de l'adolescence se voit souvent à l'état de lésion isolée. Il en est de même pour la scoliose des adolescents et pour l'affaissement du col fémoral décrit sous le nom de coxa vara. En d'autres termes, le rachitisme de l'adolescence est le plus souvent un rachitisme local.

C'est du Rachitisme

Rachitisme adolescent est local

Anatomie pathologique. — Elle a été faite avec une rare exactitude par Mac Ewen[2]. Les altérations osseuses peuvent porter à la fois sur le fémur et sur le tibia. D'après Mac Ewen, on rencontre seulement dans un tiers des cas, comme cause du genu valgum, des déviations de la diaphyse tibiale. En même temps que ces déviations, on trouve très fréquemment, à la partie supérieure et sur le bord interne du tibia, de petites saillies osseuses, véritables petites exostoses auxquelles l'auteur donne le nom d'épines

1. Mikulicz, Die seitlichen Verkrümmungen am Knie und deren Heilungsmethoden, *Langenbeck's Archiv*, Band XXIII, Heft 3.
2. Mac Ewen, *Ostéotomie*, traduction Demons, 1882, p. 18.

tibiales. Sur les dessins que nous figurons ici et qui reproduisent des pièces provenant d'un enfant de quatre ans, mort à la suite de complications de la rougeole, on voit bien et ces épines tibiales et l'incurvation de la partie supérieure du tibia, ou mieux l'obliquité de l'épiphyse tibiale supérieure par rapport à la diaphyse, telle que ces deux parties forment entre elles un angle à sommet

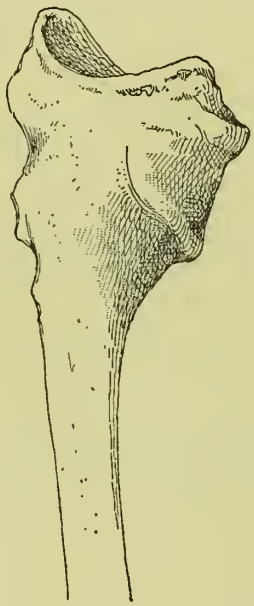

Fig. 271. — Tibia gauche d'un enfant de quatre ans rachitique, présentant une obliquité très marquée de l'épiphyse supérieure sur la diaphyse ; on y voit aussi les saillies osseuses dites épines de Mac Ewen.

Fig. 272. — Le même tibia vu dans le sens antéro-postérieur.

dirigé en dedans. Cet enfant présentait en même temps des signes manifestes de rachitisme sur d'autres points du corps. Les extrémités inférieures des os de l'avant-bras étaient volumineuses, la tête très développée dans le sens transversal, la poitrine en carène, le ventre très gros. Les fémurs présentent une courbure à convexité externe. Le tibia droit est le siège d'une forte courbure à concavité antérieure, ce qui donne au membre l'aspect du genu recurvatum. Le tibia gauche présente, à quelques centimètres au-dessous de son extrémité supérieure, une courbure brusque, angu-

laire, à sommet dirigé en dedans, courbure telle que la jambe forme avec la cuisse un angle presque droit. Cette disposition est surtout nette, lorsque le membre est placé dans l'extension. Dans la flexion, le mollet vient, par sa partie supérieure, se cacher sous la cuisse, et le talon porté directement en dehors se trouve au niveau de la partie moyenne du fémur. Le sommet interne de l'angle est pointu et forme une saillie très aiguë sous la peau. Du côté de la flexion, le tégument présente deux plis antéro-postérieurs, distants l'un de l'autre d'un centimètre, et dont le supérieur est le plus profond.

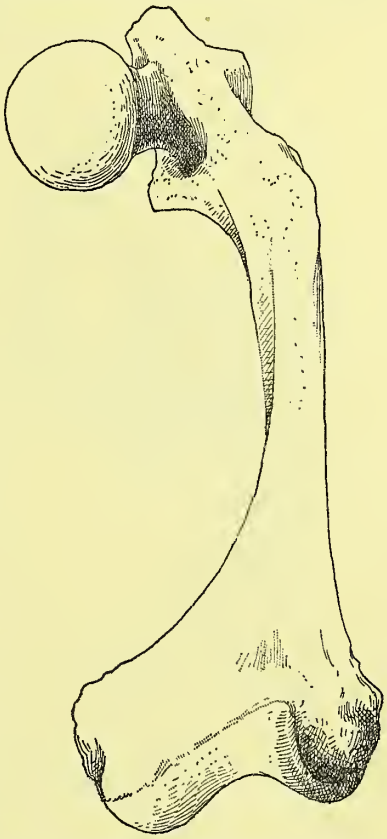

Fig. 273. — Fémur gauche du malade précédent sur lequel on voit l'hypertrophie énorme du condyle interne à la fois dans le sens transversal et dans le sens vertical.

La partie inférieure du tibia est le siège d'une légère courbure à concavité externe. Si l'on cherche à placer le pied dans sa position normale, c'est-à-dire de telle sorte que sa plante soit parallèle à celle du côté opposé, il faut mettre la cuisse dans l'adduction forcée, le genou gauche venant croiser le genou droit en passant au-devant de lui. Le bord interne du pied gauche arrive alors au niveau de la malléole interne du côté droit.

La seconde déformation caractéristique du genu valgum porte sur le condyle interne du fémur, qui est augmenté de volume suivant toutes ses dimensions, c'est-à-dire qu'il est à la fois le siège d'un allongement anormal et d'un élargissement qui porte sur sa partie interne.

On en peut bien juger sur les pièces provenant du petit malade dont nous venons de rapporter l'observation. On voit en effet que, chez lui, les lésions portaient à la fois sur l'extrémité supérieure du tibia et sur l'extrémité inférieure du fémur. La figure 273 montre que le condyle interne est à la fois anormalement déve-

loppé dans le sens transversal et descend beaucoup plus bas par rapport au condyle externe qu'à l'état normal.

Nous avons pu observer dans notre service des Enfants-Assistés un autre cas dans lequel cette hypertrophie du fémur à la fois dans le sens transversal et dans le sens vertical était encore plus

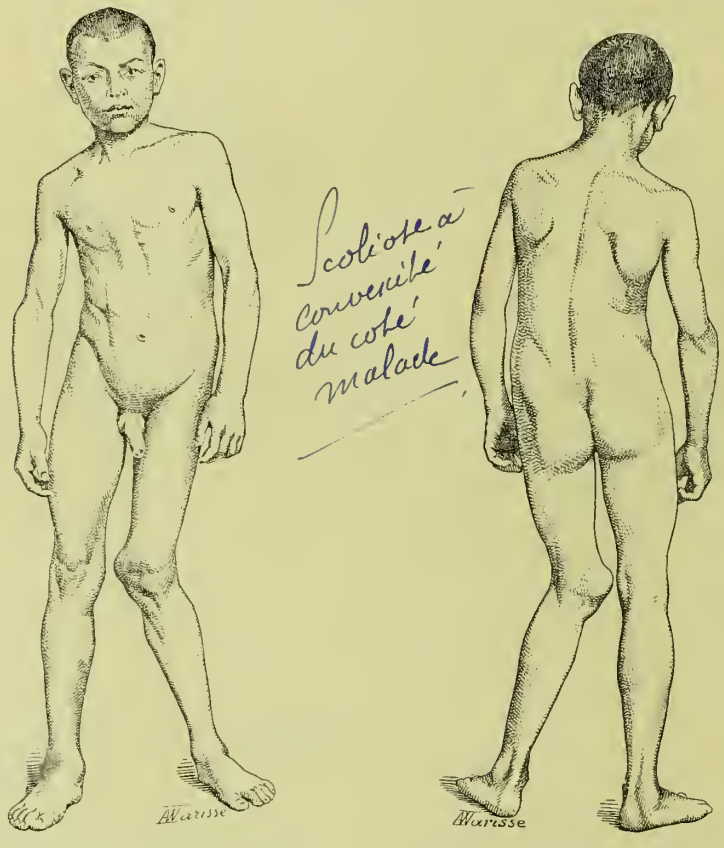

Fig. 274. — Genu valgum avec énorme hypertrophie du condyle interne du fémur.

Fig. 275. — Même malade que dans la fig. 274, malade vu de dos ; l'hypertrophie du condyle interne est très manifeste, scoliose secondaire.

marquée. C'est celui d'un enfant de onze ans qui, d'après les commémoratifs, se serait fait une fracture de la cuisse gauche à l'âge de neuf ans, le 14 juillet 1890. Il entre dans notre service le 12 octobre 1892. En l'examinant à ce moment nous constatons en effet un certain épaississement de la diaphyse un peu au-dessus de la partie moyenne. L'enfant s'était fracturé la cuisse le 14 juillet 1890 ; il est dit sur son livret qu'à la date du 17 août suivant, les deux

membres inférieurs présentaient la même longueur. Il n'est question de genu valgum que deux ans plus tard, en août 1892. A son entrée dans notre service, il présente un genu valgum très prononcé du côté gauche; la jambe forme avec la cuisse un angle de 150°. Ce qui frappe surtout, c'est la saillie énorme du condyle interne qui représente une véritable tumeur en dedans du genou. L'interligne articulaire est fortement oblique en bas et en dedans. Il

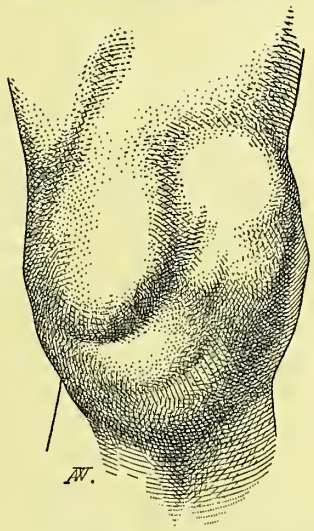

Fig. 276. — Extrémité inférieure du fémur du malade précédent dans la flexion.

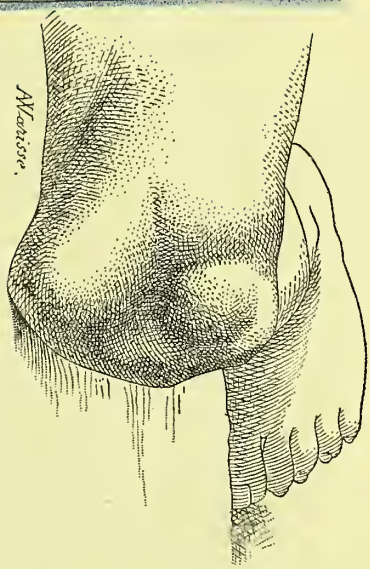

Fig. 277. — Extrémité inférieure du fémur; le genou dans la flexion forcée; on juge bien, sur ces deux figures, de l'abaissement énorme du condyle interne par rapport à l'externe.

existe des mouvements de latéralité exagérés dans l'articulation du genou. La cuisse, mesurée de l'épine iliaque antérieure et supérieure à la tubérosité antérieure du tibia, présente un raccourcissement de 2 centimètres; on trouve, en effet, 34 centimètres à gauche, 36 centimètres à droite. Les tibias possèdent une longueur sensiblement égale des deux côtés. Mesuré en ligne droite, de l'épine iliaque antérieure et supérieure à la pointe de la malléole externe, le membre inférieur gauche présente un raccourcissement de 5 centimètres par rapport à celui du côté opposé. Quand on prend l'épaisseur du condyle interne d'avant en arrière avec un compas d'épaisseur, on trouve les mesures suivantes : 46 millimètres à droite et 58 millimètres à gauche. Le diamètre transversal du genou au niveau des condyles donne 72 millimètres à droite

et 85 millimètres à gauche. Le condyle interne du fémur est donc hypertrophié suivant toutes les dimensions, aussi bien suivant la longueur que dans le sens transversal et dans le sens antéro-postérieur. Quand on prend comparativement la circonférence des deux genoux, on trouve également 2 centimètres de plus à gauche qu'à droite. L'enfant étant debout, on constate une scoliose lombaire à convexité gauche, simple scoliose d'attitude qui disparaît lorsqu'on surélève le membre gauche d'une quantité suffisante pour donner au bassin une direction horizontale. Il existe une atrophie musculaire très considérable de la cuisse gauche; l'enfant porte en outre un double pied plat valgus extrêmement prononcé, ainsi que le montre le tracé des contours du pied que nous reproduisons ici (fig. 278).

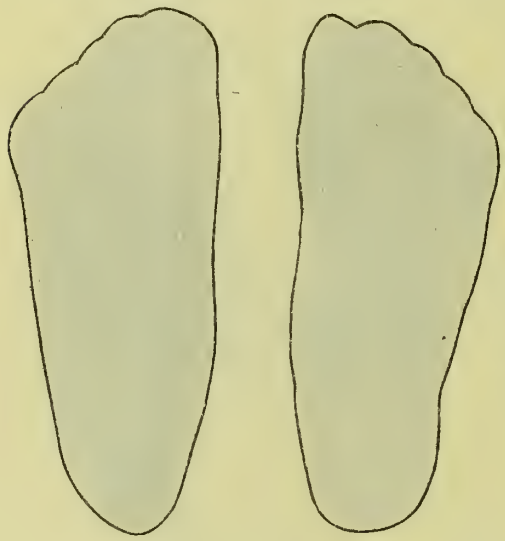

Fig. 278. — Empreintes plantaires dans un cas de double pied plat valgus, associé à un genu valgum excessivement prononcé.

Une autre déformation du fémur sur laquelle insiste avec juste raison Mac Ewen, c'est une incurvation de la diaphyse fémorale à convexité interne portant sur le tiers inférieur de l'os; 120 fois sur 166, Mac Ewen dit avoir rencontré cette courbure diaphysaire anormale. Il est des cas dans lesquels elle existe seule, dans d'autres, au contraire, elle est associée à l'hypertrophie du condyle interne dont nous venons de parler.

Dans une autopsie très intéressante, communiquée en 1884 à la Société anatomique par M. Bouygues [1], les deux lésions étaient associées. « Le fémur gauche, dit l'auteur, est rectiligne dans ses trois quarts supérieurs; mais au niveau de son quart inférieur, il subit un double mouvement de courbure : l'un dans le plan transversal, amenant le condyle externe en dehors de l'axe

1. Bouygues, Genu valgum, *Bullet. de la Soc. anat. de Paris*, 1884, p. 542.

de l'os, l'autre dans le sens antéro-postérieur repoussant le condyle interne en arrière et en bas. La partie inférieure du fémur paraît avoir subi un mouvement de torsion en bas, en dedans et en arrière. » En même temps, le condyle interne est allongé dans le sens vertical; et, plus loin, l'auteur ajoute : « Le bord inférieur du condyle interne descend ainsi à 3 cent. 5 au-dessous du bord correspondant du condyle externe. »

Au contraire, dans une autopsie que j'ai pu faire, et dont j'ai communiqué le résultat en 1887 à la Société de chirurgie, les surfaces articulaires étaient normales. Dans ce cas, disions-nous en présentant la pièce, « l'articulation du genou est saine. L'extrémité inférieure du fémur, à très peu de distance au-dessus de l'insertion du cul-de-sac supérieur de la synoviale, présente une double courbure dans le sens antéro-postérieur et dans le sens latéral. De la courbe antéro-postérieure résulte, sur la face antérieure du fémur, une dépression oblique en bas et en dedans. Quant à la courbure latérale, il semble que le fémur, à peu de distance au-dessus de l'articulation, ait subi un double mouvement d'abduction et de rotation, portant en avant et en dehors sa face antérieure ; il en résulte un angle ouvert en dehors et saillant en dedans. Les tubérosités interne et

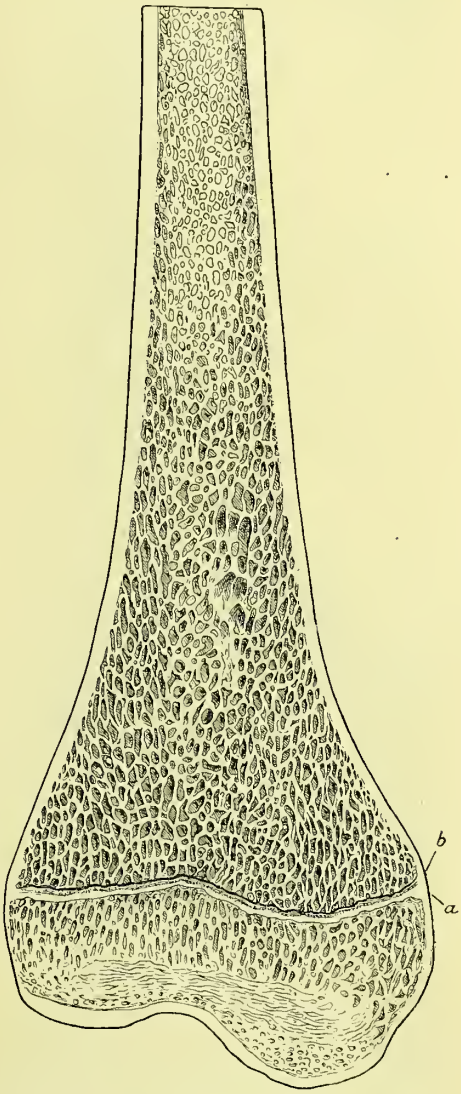

Fig. 279. — Extrémité inférieure du fémur normal dans la dernière période de croissance (Mikulicz).

externe du fémur sont normales comme volume et comme direction. En un mot, et c'est là ce qui caractérise cette pièce, la difformité qui constitue le genu valgum consiste en une courbure angulaire à sommet interne existant immédiatement au-dessus de l'articulation; les surfaces articulaires elles-mêmes ne participent en rien à la maladie[1]. »

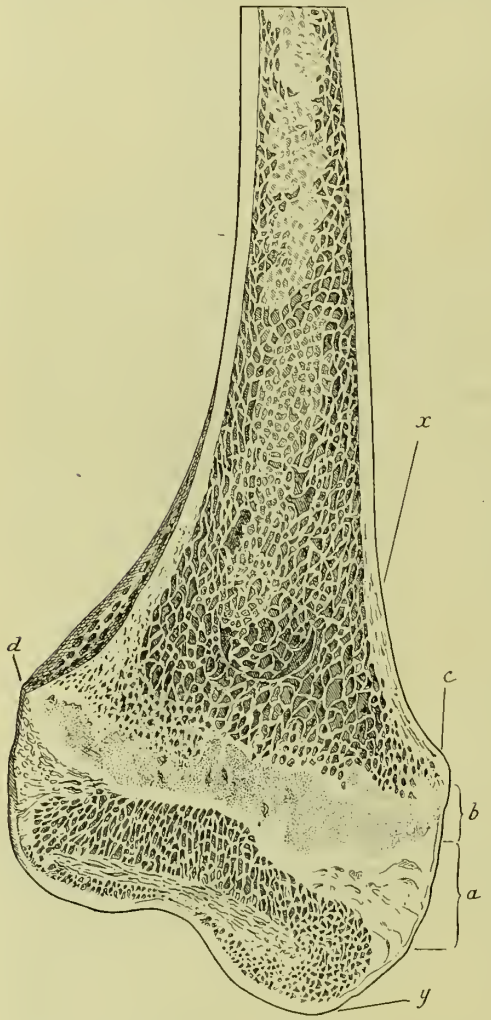

Fig. 280. — Extrémité inférieure du fémur dans un cas de genu valgum : — *a*, portion hyaline du cartilage de conjugaison; — *b*, zone de prolifération osseuse. En *c d*, déplacement de l'épiphyse par rapport à la diaphyse. (Mikulicz.)

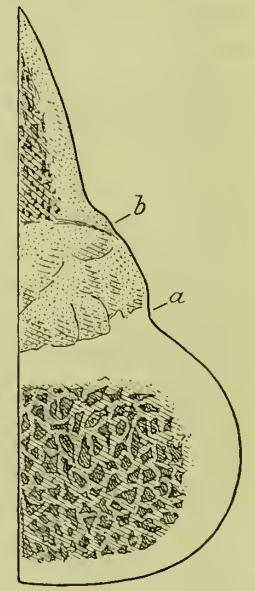

Fig. 281. — Coupe antéro-postérieure faite sur l'os précédent au niveau de la ligne *x y* : — *a*, limite entre le cartilage de conjugaison et la zone de prolifération; — *b*, limite entre la zone de prolifération et la diaphyse. (Mikulicz.)

Des deux éléments qui entrent dans la constitution anatomique du genu valgum, la difformité tibiale et la difformité fémorale, cette

1. Kirmisson, Autopsie d'un genu valgum traité, trois ans auparavant, par l'ostéoclasie promptement suivie de récidive, *Bul. et Mém. de la Soc. de Chir.*, 1887, p. 517.

dernière est, avons-nous dit, de beaucoup la plus fréquente. Mais les deux ne se rencontrent pas dans les mêmes conditions, l'expérience clinique, en effet, nous a appris que le genu valgum des adolescents est le plus souvent d'origine fémorale, tandis que les déformations tibiales se rencontrent beaucoup plus fréquemment dans le genu valgum des jeunes enfants.

Nous empruntons au mémoire de Mikulicz[1] les figures suivantes qui permettent de bien se rendre compte des altérations rachitiques de l'extrémité inférieure du fémur, dans le cas de genu valgum (fig. 279, 280 et 281). La figure 279 représente l'extrémité inférieure d'un fémur normal en voie d'accroissement. Le cartilage épiphysaire y forme un trait linéaire. Sur un fémur atteint de genu valgum, le cartilage épiphysaire et la zone d'ossification présentent au contraire une hauteur exagérée, surtout au côté interne (fig. 280). Enfin sur une coupe antéro-postérieure de ce dernier os (fig. 281), on juge bien du renflement extérieur, véritable nouure de la zone d'ossification.

La radiographie peut encore nous aider à nous rendre compte des altérations rachitiques de l'extrémité inférieure du fémur dans les cas de genu valgum. Nous en donnons comme exemple la radiographie ci-jointe provenant d'une fillette atteinte d'un double genu valgum excessivement prononcé. On y voit très nettement, outre l'abaissement énorme du condyle interne par rapport à l'externe, l'élargissement de la zone épiphysaire au niveau du condyle interne, et aussi des teintes différentes qui dénotent l'irrégularité du processus d'ossification (fig. 282).

Symptômes. — Ce qui caractérise le genu valgum, c'est l'angle à sommet interne que forment entre eux le fémur et le tibia; cet angle est plus ou moins prononcé suivant les cas. Nous avons plusieurs manières de le mesurer, et par là même, de nous rendre compte de l'étendue de la difformité. La déviation de l'extrémité inférieure du tibia en dehors empêche les deux malléoles internes d'arriver au contact. Nous pouvons mesurer l'écartement qui existe entre ces deux malléoles, et qui atteint, suivant les cas, 10, 15 et 18 centimètres. Nous pouvons également, traçant une ligne droite qui unit le grand trochanter à la malléole externe, mesurer l'espace qui sépare cette ligne de la face externe du genou; en d'autres termes, nous nous proposons, par ce moyen, de mesurer

1. Mikulicz, Die seitlichen Verkrümmungen am Knie und deren Heilungsmethoden, *Archiv. für klin. Chirur.*, Band XXIII, 1879.

la flèche de la difformité que forment entre eux le fémur et le tibia. Plus simplement encore, nous pouvons mesurer directement l'angle de la déviation. Pour cela, j'ai depuis longtemps déjà fait construire, par M. Mathieu, un goniomètre, c'est-à-dire un compas por-

Fig. 282. — Radiographie dans un cas de genu valgum double excessivement prononcé, chez une fillette de huit ans. On y voit l'abaissement énorme du condyle interne du fémur par rapport à l'externe, la largeur très marquée de la zone épiphysaire au niveau de ce même condyle interne, et aussi, çà et là, des taches noires qui décèlent l'irrégularité du processus d'ossification.

tant une double graduation en degrés et en centimètres qui me permet de mesurer à volonté, soit la valeur de l'angle formé par l'écartement de ses branches, soit la distance comprise entre le sommet des deux pointes. Un nombre considérable de mensurations m'a permis de constater que l'immense majorité des cas de genu valgum étaient compris entre 150° et 160°. Déjà les cas sont rares dans lesquels l'angle mesure 145°; au-dessous de ce chiffre,

ils sont tout à fait exceptionnels. Le genu valgum le plus fort que j'aie rencontré était mesuré par un angle de 118°.

Quel que soit le degré de la difformité, elle disparaît entièrement dans la flexion complète. Elle est à son maximum dans l'extension; au fur et à mesure qu'on fléchit la jambe sur la cuisse, la déviation s'atténue. Pendant la flexion complète, l'axe de la jambe et celui de la cuisse se fusionnent entièrement. On a beaucoup discuté sur la cause de ce phénomène. Hueter et Gérard ont mis le fait sur le compte d'une modification de forme des condyles, mais on ne peut pas dire qu'il y ait modification de forme; ce qui existe seulement dans le genu valgum, c'est une hypertrophie du condyle interne dans tous ses diamètres. Mikulicz pense que la disparition du genu valgum pendant la flexion du genou provient de la rotation de la hanche en dehors qui vient compenser la difformité. Cette manière de

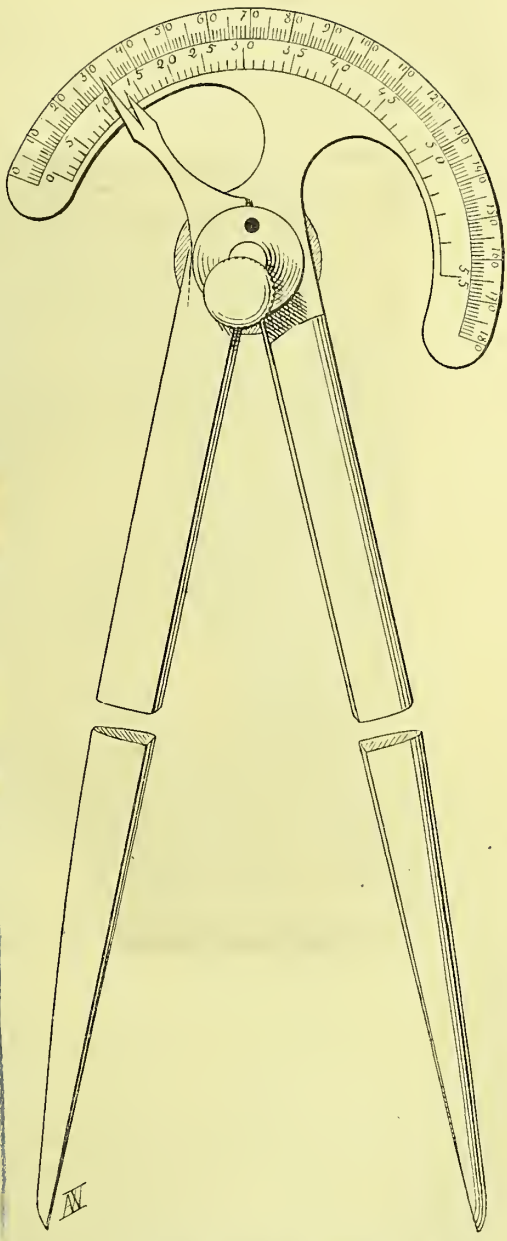

Fig. 283. — Goniomètre du modèle employé par M. Kirmisson; grâce à sa double graduation, l'instrument permet de mesurer à la fois l'angle formé par l'inclinaison de ses deux branches l'une sur l'autre, et l'écartement, en centimètres, de ses deux pointes.

voir a été également défendue par M. Gérard (de Lille)[1]. D'après cet auteur, il faut chercher la cause de la disparition du genu valgum pendant la flexion à la fois dans les mouvements du genou et dans ceux de la hanche. Au genou, dit-il, il y a relâchement des ligaments et exagération des mouvements de latéralité, « à la hanche, il faut surtout faire intervenir les mouvements de rotation externe et d'abduction qu'on fait exécuter inconsciemment ».

Il ne me semble pas nécessaire, pour expliquer le phénomène, de faire intervenir des mouvements se passant dans l'articulation coxo-fémorale. C'est un fait purement mécanique. Si, en effet, on taille une languette de papier *abc*, dont les deux moitiés *ab* et *bc* représentent

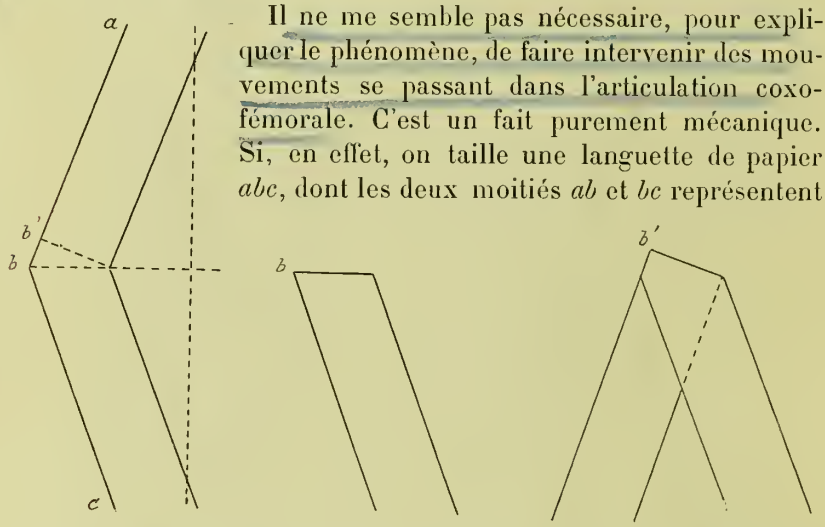

Fig. 284. — Schéma destiné à faire comprendre la disparition de la difformité caractérisant le genu valgum pendant la flexion : — *a b c*, languette de papier dans laquelle *a b* représente la cuisse, *b c*, la jambe, inclinées l'une sur l'autre dans l'attitude du genu valgum. — Si on plie les deux languettes autour du point *b* formant charnière, on voit disparaître toute disposition angulaire; au contraire, si on plie les deux languettes suivant *b'*, il reste un angle plus ou moins marqué.

la cuisse et la jambe, formant entre elles un angle ouvert en dehors comme dans le genu valgum, on peut, en faisant pivoter ses deux moitiés autour du point *b* comme autour d'une charnière, arriver à les superposer l'une à l'autre. La ligne *b* représente la bissectrice de l'angle *abc*; si on redresse la ligne *ab* de façon à lui donner une direction verticale, on voit alors la ligne *b* prendre une direction oblique en bas et en dedans, comme l'interligne articulaire du genou dans le genu valgum. En un mot, c'est cette direction de l'interligne articulaire, représentant la bissectrice de l'angle formé par la jambe et la cuisse dans le genu valgum, qui rend superposables les deux côtés de l'angle. Que l'on suppose

1. Gérard, De la disparition de la difformité par la flexion dans le genu valgum, *Revue d'Orthopédie*, 1897, p. 115.

l'axe de rotation modifié, qu'on le porte, par exemple, de *b* en *b'*, et l'on verra que les deux côtés de l'angle cesseront immédiatement de se superposer.

Ainsi que nous l'avons noté déjà à propos de l'anatomie pathologique, il y a toujours, dans le genu valgum, un relâchement des ligaments, et, par suite, une exagération des mouvements de latéralité, dont on juge bien pendant

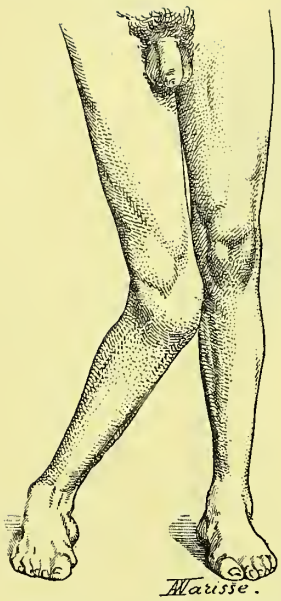

Fig. 285. — Genu valgum très marqué du côté droit, avec déviation compensatrice du pied en varus.

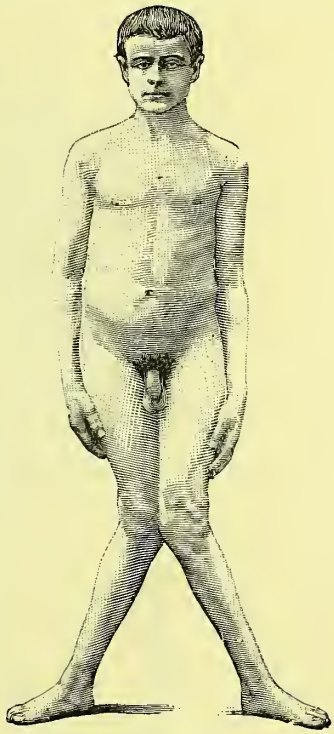

Fig. 286. — Genu valgum double excessivement prononcé. Pour atténuer l'écartement entre les deux membres, le malade tient habituellement la jambe gauche en avant de la droite.

l'extension complète du membre. Si, fixant solidement d'une main l'extrémité inférieure du fémur, on imprime avec l'autre main des mouvements de latéralité à la jambe, on reconnaît que ces mouvements sont possibles, parfois même on détermine un choc des surfaces articulaires l'une contre l'autre avec un bruit caractéristique. Parfois la déviation de la jambe en dehors est associée à une rotation du tibia dans le même sens qui aurait pour conséquence de porter fortement la pointe du pied en dehors, dans une position de valgus extrêmement prononcée. Pour rétablir l'équilibre du

membre, il se produit alors, au niveau de l'articulation médio-tarsienne, une déviation compensatrice en varus, qui a pour effet de ramener en dedans la pointe du pied. Cette disposition est extrêmement prononcée sur le dessin que nous donnons ici et qui pro-

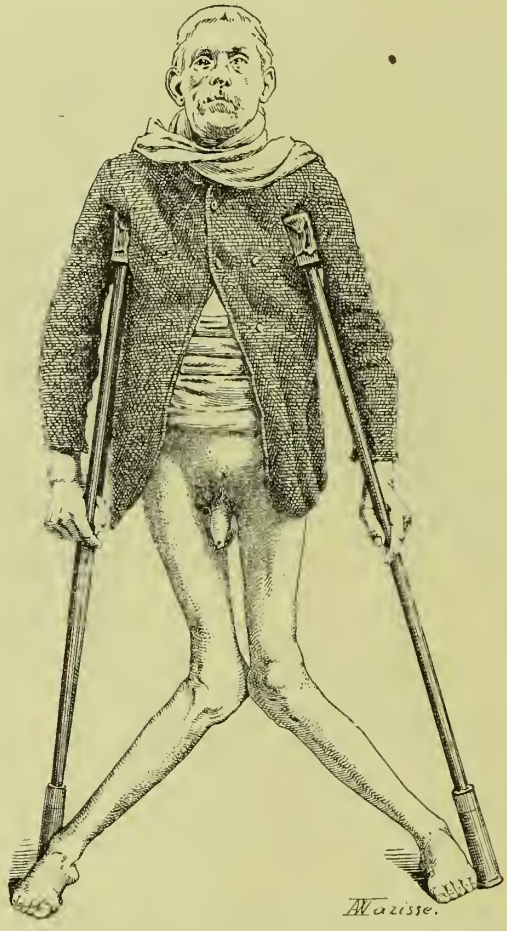

Fig. 287. — Double genu valgum chez un homme de cinquante-six ans; écartement énorme des membres inférieurs, quand les genoux sont au contact.

vient d'un jeune homme de dix-neuf ans, atteint de genu valgum droit, que nous avons eu l'occasion d'observer dans notre service des Enfants-Assistés. Il se passe là un fait très intéressant de déviation compensatrice, analogue à ce que nous observons dans le pied bot varus équin congénital. Dans ce dernier cas, le malade, cherchant à rétablir l'équilibre du membre, imprime à l'articulation du genou une déviation latérale à sommet interne, d'où le genu

valgum qui complique si souvent le pied bot varus équin congénital. Dans le genu valgum, les choses se passent en sens inverse; c'est la déviation du genou qui est primitive, la déformation du pied en varus est secondaire (fig. 285).

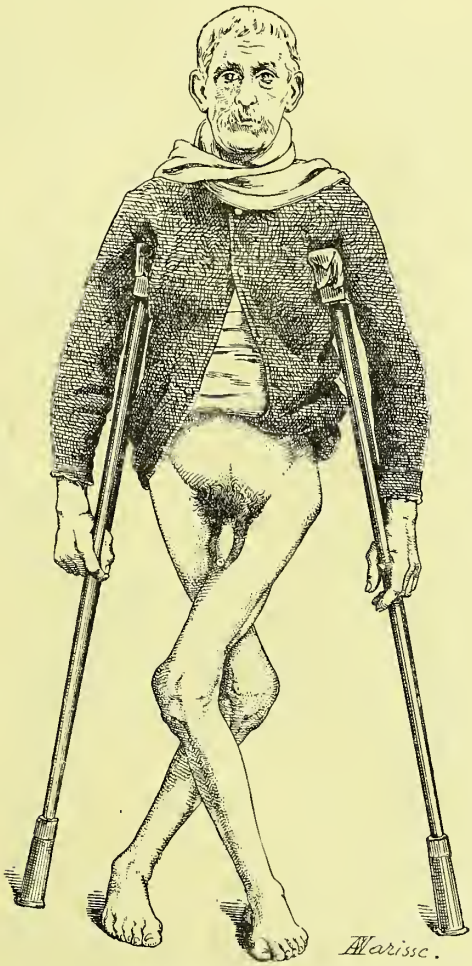

Fig. 288. — Même malade que dans la figure précédente. Attitude habituelle des membres inférieurs qui s'entrecroisent pour corriger l'écartement énorme résultant du double genu valgum.

Scolio

Ce qui domine dans le genu valgum unilatéral, c'est le raccourcissement du membre. Il en résulte un abaissement du bassin du côté correspondant, et, par suite, une inclinaison latérale de la colonne lombaire et une scoliose secondaire, dont la convexité est tournée du côté du membre malade. Comme nous l'avons déjà dit,

il s'agit là le plus souvent d'une simple scoliose d'attitude, qui disparaît quand on rend au bassin la direction horizontale. Mais parfois il survient des déformations osseuses du côté du rachis qui la transforment en scoliose permanente. A la scoliose lombaire primitive se surajoute une courbure secondaire en sens inverse à la région dorsale, qui la transforme en scoliose à double courbure. Pour atténuer la difformité, et diminuer l'écartement existant entre les deux malléoles, les malades ont l'habitude de placer le genou malade au devant de l'autre; c'est ce que montre très manifestement la figure que nous reproduisons ici (fig. 286).

Lorsque le genu valgum est double, le malade est obligé de marcher en plaçant alternativement chacun des genoux au devant de l'autre, de sorte qu'il entre-croise les membres inférieurs en forme d'X. Nulle part, cette déformation n'était aussi marquée que chez le malade dont nous reproduisons ici les figures, vieillard de cinquante-six ans. On voit, quand les genoux sont juxtaposés, quel écartement énorme existe entre les deux malléoles internes; quand les deux genoux sont entre-croisés, il reste entre eux un vide, de sorte que la déformation n'affecte plus la forme d'un X; elle représente en réalité un parallélogramme (fig. 287 et 288).

Une autre conséquence du genu valgum double, lorsqu'il est très prononcé, c'est la flexion des articulations du genou, qui se produit pendant la marche et la station. Elle a pour conséquence de masquer en grande partie la difformité et de favoriser la stabilité de l'équilibre en diminuant l'étendue de l'écartement entre les deux membres inférieurs. Nous savons en effet que, dans le genu valgum, la difformité, si marquée qu'elle soit pendant l'extension, disparaît en totalité pendant le mouvement de flexion. Nous en donnons ici un exemple très frappant, recueilli sur une fillette de notre service des Enfants-Assistés. Chez elle, la difformité mesurée, l'enfant étant couchée sur le dos, les deux membres inférieurs dans l'extension complète, était énorme; l'écartement entre les deux malléoles atteignait 32 centimètres. Et cependant, quand on voyait cette enfant debout, l'écartement inter-malléolaire était réduit à peu de chose. Cela tenait à la position de demi-flexion qu'elle gardait habituellement et dont on aura une bonne idée en examinant la figure qui la représente vue de profil (fig. 289 et 290).

La flexion des membres inférieurs est encore plus prononcée chez ce vieillard que j'ai observé à la consultation orthopédique du Bureau Central. Chez lui, la difformité aurait commencé à l'âge

de treize ans; jusque-là il marchait, nous dit-il, parfaitement droit et sans dificulté. Comme on le voit sur la figure ci-jointe, il y a chez lui une double luxation de la rotule en dehors (fig. 291).

Il est assez fréquent de rencontrer, en même temps que le genu

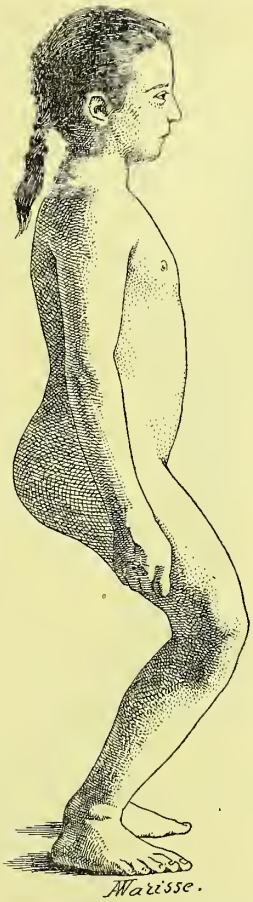

Fig. 289. — Position de flexion habituelle prise par la malade pour corriger la difformité produite par un double genu valgum excessivement prononcé.

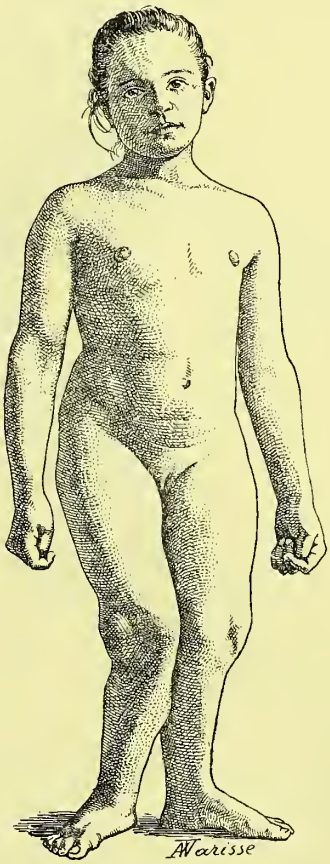

Fig. 290. — Grâce à la demi flexion et à l'entrecroisement des membres inférieurs, la difformité est presque entièrement corrigée.

valgum, un certain nombre d'autres difformités, qui peuvent être rapportées à la même origine, le rachitisme. Déjà nous avons noté la différence qui existe sous ce rapport entre le genu valgum des jeunes enfants et celui des adolescents. Chez ces derniers, le genu valgum existe le plus souvent à l'état de difformité isolée. Toutefois nous avons reproduit précédemment la figure d'un jeune homme

de seize ans qui portait à la fois un genu valgum et une scoliose (page 217). Chez les jeunes enfants, cette coïncidence entre le genu valgum et les autres manifestations habituelles du rachitisme est la règle. C'est ainsi qu'on rencontre le plus souvent, en même temps que la difformité du genou, des nouures des extrémités osseuses, des incurvations des tibias en divers sens. Dans le fait

Fig. 291. — Énorme genu valgum double; flexion habituelle des membres, luxation des rotules en dehors; déviation du pied droit en équin varus.

dont nous avons parlé plus haut, M. Bouygues note, chez sa malade, la coïncidence entre le genu valgum et l'affaissement du col fémoral auquel, dans ces dernières années, on a donné le nom de coxa vara. La mensuration a démontré dans ce cas particulier un affaissement considérable du col fémoral; puisque l'angle formé par le col et la diaphyse fémorale ne mesurait que 94°, c'est à-dire se rapprochait beaucoup de l'angle droit. C'est à tort, suivant nous, que Mac Ewen regarde comme rare la coïncidence entre le genu valgum et le pied plat; l'association des deux difformités nous semble au contraire extrêmement fréquente. Il ne faut pas voir là une contradiction avec ce que nous avons dit précédemment de

l'existence du pied bot varus dans le genu valgum. Le pied plat et le genu valgum sont deux manifestations de même ordre, attribuables toutes deux au rachitisme. Le pied bot varus représente, au contraire, dans la déviation du genou en dedans, une déformation compensatrice, qui se produit seulement dans certains cas de genu valgum extrêmement prononcé. Il n'est pas rare, dans le rachitisme des jeune enfants, de voir le genu valgum faire partie d'une déformation extrêmement complexe du genou, qui présente en même temps un relâchement énorme des ligaments, permettant au tibia et au fémur de former entre eux un angle obtus ouvert antérieurement; il y a en un mot association du genu valgum et du genu recurvatum.

Fig. 292. — Genu valgum double chez une petite fille de 6 ans; la déformation étant plus marquée à droite, le tronc en masse s'incline vers la droite; au genu valgum est associé un degré marqué de genu recurvatum. Les deux pieds sont déviés en varus.

Habituellement le genu valgum est une déformation indolente; c'est seulement quand il est assez accusé qu'il détermine la fatigue et la difficulté de la marche, soit qu'il y ait claudication comme dans le genu valgum unilatéral, soit qu'on observe l'entrecroisement des membres inférieurs, comme dans le genu valgum double. Cependant il est des cas dans lesquels on observe un peu de douleurs au niveau du cartilage épiphysaire, soit de l'extrémité inférieure du fémur, soit de l'extrémité supérieure du tibia. M. Verneuil a rapporté un cas de cette nature dans lequel il a calmé les douleurs par l'application réitérée de petits vésicatoires. Il n'est pas très rare de constater la présence de liquide dans les articulations atteintes de genu valgum. L'irritation de la synoviale

et des ligaments, peut-être même un certain degré d'ostéite juxta-épiphysaire peuvent rendre compte de ce symptôme.

A la longue, le genu valgum, chez les personnes âgées, peut se compliquer de l'existence d'arthrite sèche; c'est ce qui s'observait chez les deux vieillards dont nous avons donné précédemment les figures; chez eux, l'on constatait du liquide et des craquements abondants dans les jointures, ce qui déterminait des douleurs violentes, et rendait encore plus pénible la situation de ces malheureux infirmes.

Diagnostic. — Il consiste à distinguer le véritable genu valgum, c'est-à-dire la difformité d'origine osseuse, attribuable au rachitisme, des difformités semblables, qui ne sont que l'expression symptomatique d'une autre affection. Le genu valgum se rencontre fréquemment dans la paralysie infantile; mais ici les commémoratifs, l'état du système musculaire permettront de rattacher la difformité à sa véritable origine. Une autre circonstance qui permettra de faire le diagnostic, c'est que, dans les cas où il n'y a pas rétraction permanente du biceps, mais seulement affaiblissement des muscles adducteurs, le malade peut, dans l'extension complète du membre, rapprocher les deux pieds l'un de l'autre et effacer complètement la difformité, chose qui n'est jamais possible dans le véritable genu valgum. C'est là justement ce qui existait chez un jeune homme de quatorze ans présenté en 1883, par M. Desprès, à la Société de Chirurgie[1], et que nous avons pu nous-même observer. Ce jeune homme, en s'adossant à la tribune de la Société, parvenait aisément à mettre les deux pieds au contact et à corriger entièrement la difformité de son membre inférieur gauche. Or, tous les membres de la Société qui prirent la parole à cette occasion, firent justement remarquer à M. Desprès que son malade n'était pas atteint de genu valgum au sens propre du mot, c'est-à-dire de genu valgum d'origine osseuse attribuable au rachitisme, mais bien de genu valgum paralytique, tenant à l'insuffisance des muscles adducteurs. Des traces de suppuration permettront de rattacher à leur véritable origine les déformations tenant à une ostéomyélite de l'extrémité inférieure du fémur ou de l'extrémité supérieure du tibia; les douleurs, les craquements articulaires permettront de reconnaître le genu valgum dû à l'arthrite sèche; les commémoratifs, l'étude des déformations osseuses serviront à distinguer le genu valgum d'origine traumatique.

1. Voir *Bull. et Mém. de la Soc. de Chir.*, 19 décembre 1883, Discussion sur le genu valgum, p. 943.

Pronostic. — Il est essentiellement différent pour le genu valgum de la première enfance et celui de l'adolescence. Chez les jeunes enfants, en effet, c'est-à-dire au-dessous de cinq ans, le genu valgum, pour peu qu'il ne soit pas trop prononcé, a la plus grande tendance à la guérison spontanée ; un traitement hygiénique convenable, aidé de moyens mécaniques, suffira la plupart du temps à procurer la guérison. Au contraire, le genu valgum des adolescents a la plus fâcheuse disposition à persister, et même à s'aggraver incessamment, si les causes mécaniques qui lui ont donné naissance continuent à exercer leur action. Aussi les interventions chirurgicales sont-elles ici beaucoup plus souvent indiquées.

Traitement. — Les conditions de traitement du genu valgum sont bien différentes, suivant qu'on a affaire à de jeunes enfants ou à des adolescents. Dans la première enfance, en effet, le redressement du genu valgum, comme celui de toutes les autres déformations rachitiques des membres, peut être obtenu à l'aide d'appareils des plus simples, ou même, en l'absence de tout appareil, par le seul traitement général. Chez les tout petits enfants, qui commencent à peine à marcher, chez ceux qui n'ont pas encore atteint la deuxième année, on peut se contenter d'interdire la marche, et sans l'emploi d'aucun appareil, avec le traitement général antirachitique, et surtout avec un séjour prolongé au bord de la mer, obtenir un bon résultat. Mais pour peu que l'enfant soit un peu plus âgé, pour peu que la difformité soit un peu plus prononcée, il devient indispensable de joindre au traitement général l'application d'appareils de redressement. J'ai fait construire depuis de longues années un appareil qui me rend tous les jours les meilleurs services dans la pratique hospitalière. Il se compose de deux pelotes légèrement concaves pour se mouler sur la forme du membre, dont l'une doit être appliquée sur la cuisse, l'autre sur la jambe. Ces deux pelotes portent sur leur face convexe une petite gaine en cuir destinée à loger l'extrémité de l'attelle en bois qui doit servir à opérer le redressement. Cette attelle munie des deux pelotes qui lui sont annexées est placée au côté externe du membre. Pendant qu'un aide la maintient en place, le chirurgien la fixe à l'aide de tours de bandes circulaires, embrassant le genou. Grâce à l'épaisseur des pelotes, l'attelle est écartée du côté externe du genou ; la bande rapprochant le sommet de l'angle du genu valgum, représenté par le condyle interne du fémur, de sa base, opère peu à peu le redressement. Le grand reproche que l'on puisse faire à cet

appareil, c'est de se déplacer avec facilité, aussi n'est-il applicable que chez les malades que l'on condamne au lit, ou bien, pendant la nuit seulement, chez ceux à qui l'on permet la marche.

Les Chaussures orthopédiques

Un point très important sur lequel Hoffa attire l'attention avec juste raison, c'est celui qui a trait à l'usage des chaussures orthopédiques. Déjà, en effet, nous avons insisté sur ce fait que, si les malades atteints de pied bot varus équin congénital présentent secondairement du genu valgum, inversement les malades atteints d'un degré de genu valgum considérable ont tendance à dévier le pied en varus; il y a là un exemple fort instructif de déviations secondaires, tendant à corriger, au point de vue fonctionnel, la déformation primitive. Or, cette tendance à la déviation compensatrice, nous pouvons l'utiliser dans un but thérapeutique, en faisant porter aux malades des bottines à semelle surélevée à la partie interne, portant la pointe du pied dans l'adduction, comme celles dont nous nous servons dans le traitement du pied plat. Par cette déviation du pied en dedans, nous corrigeons le genu valgum; dans les cas très légers, ces chaussures orthopédiques peuvent se montrer suffisantes; dans les déformations plus prononcées, il faut toujours en joindre l'emploi à celui des appareils portatifs.

Fig. 293. — Attelle externe munie de deux pelotes, et destinée à être appliquée à l'aide d'une bande, pour procurer le redressement.

Redressement plâtré

Ces appareils peuvent être de deux ordres : les uns sont des appareils orthopédiques construits par les fabricants, les autres sont de simples appareils plâtrés qu'applique le chirurgien lui-même. Tous les appareils orthopédiques sont construits sur le même type; ils se composent de tuteurs latéraux externes articulés au niveau du genou, auxquels se fixent des bandes en cuir ou en tissu élastique, embrassant le condyle interne du fémur, et l'entraînant en dehors, de façon à le rapprocher du tuteur latéral externe et à procurer ainsi le redressement. Dans un autre modèle d'appareil, il existe, non plus un seul tuteur latéral externe, mais bien deux tuteurs latéraux articulés au niveau du genou, dont l'interne possède une pelote concave qui embrasse exactement le condyle interne du fémur et le porte en dehors. On peut, à l'aide du plâtre, construire des appareils qui soient faits sur le même modèle. Pour cela, il suffit

de faire l'appareil plâtré en deux parties, une partie fémorale et une partie jambière, qui soient reliées entre elles par des pièces métalliques articulées au niveau du genou.

Mais, il faut bien le dire, tous ces appareils articulés permettant la flexion et l'extension du genou se déplacent avec une grande

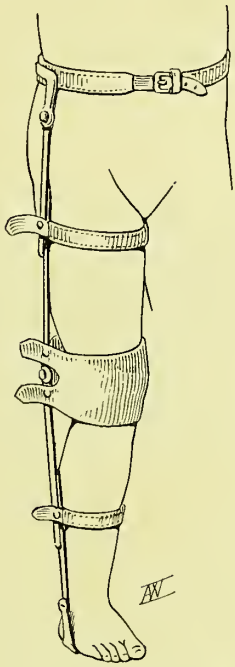

Fig. 291. — Appareil à tuteur latéral externe avec genouillère embrassant le condyle interne et le refoulant en dehors (d'après Redard).

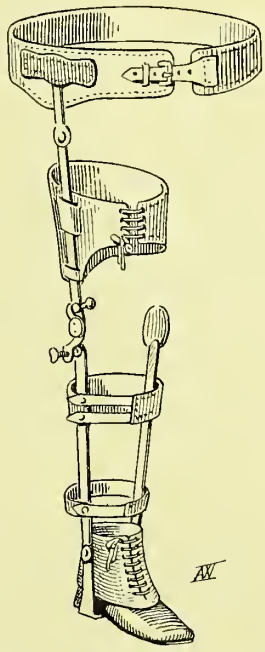

Fig. 292. — Appareils à doubles tuteurs latéraux, l'interne est terminé en haut par une pelote concave embrassant le condyle interne du fémur et le refoulant en dehors (d'après Redard).

facilité et sont bien peu actifs au point de vue du redressement. D'autre part, les appareils orthopédiques ont l'inconvénient d'être coûteux, vu la nécessité de les renouveler de temps en temps. Aussi, pour peu que la difformité soit très prononcée, et chez les malades pauvres de l'hôpital, est-il beaucoup plus sage d'avoir recours aux simples appareils plâtrés immobilisant complètement le genou, absolument comme s'il s'agissait d'une arthrite chronique. Pour l'application de ces appareils, le malade est endormi; on pratique le redressement forcé. Pour cela, une attelle suffisamment résistante est appliquée au côté externe du membre; celle-ci

sert de point d'appui pour attirer en dehors le genou enveloppé des bandes plâtrées circulaires. Il est évident qu'il faut pour cela appliquer sur le membre une couche de ouate suffisante pour que l'attelle ne détermine pas d'eschares dans les points de pression.

Ostéoclasie manuelle

Chez les jeunes enfants dont le squelette ne présente pas encore une résistance trop considérable, et pour peu que la difformité soit très prononcée, on peut même faire davantage, c'est-à-dire avoir recours à l'ostéoclasie manuelle. Pour cela, il convient d'embrasser solidement, avec l'une des mains, l'extrémité inférieure de la diaphyse fémorale, tandis que l'autre main embrasse transversalement l'épiphyse. Les deux mains agissent en sens inverse l'une de l'autre, de façon à imprimer à l'épiphyse un mouvement de glissement sur la diaphyse et à procurer le redressement au prix d'un décollement épiphysaire ou d'une fracture. Sans doute, en opérant ainsi, on a beaucoup moins de force que si l'on applique une des mains sur l'extrémité inférieure du fémur, tandis que l'autre main embrasse l'extrémité inférieure de la jambe et s'en sert comme d'un long levier pour opérer le redressement. Mais, en opérant de cette dernière manière, on agit par l'intermédiaire des ligaments du genou, que l'on déchire, que l'on arrache à leur point d'insertion; de là, une véritable dislocation de l'articulation, et l'on peut dire sans la moindre exagération que le remède est pire que le mal. Si donc on ne peut arriver par l'ostéoclasie manuelle, pratiquée comme nous l'avons indiqué, c'est-à-dire dans laquelle la force est exactement limitée à l'extrémité inférieure du fémur, à obtenir le redressement, mieux vaut en venir à l'ostéotomie. Certes je n'ignore pas ce qu'on peut obtenir de l'ostéoclasie instrumentale, et moi-même j'y ai eu recours avec succès dans quelques cas, lorsque cette méthode a fait son apparition. Mais, quelle que soit la perfection de l'appareil instrumental, l'ostéoclasie reste nécessairement une méthode aveugle et un peu brutale dont le chirurgien ne peut pas exactement limiter l'action, comme celle du ciseau qu'il tient entre les mains. Je crois donc que, dans tous les cas, l'ostéotomie doit mériter la préférence sur l'ostéoclasie instrumentale, et qu'il faut y avoir recours, dès que l'ostéoclasie manuelle a été jugée impossible.

Ce serait du reste une erreur de croire que, dans ce parallèle entre le redressement par les appareils et l'ostéoclasie manuelle, d'une part, l'ostéotomie d'autre part, il n'y ait à tenir compte que de l'âge.

Sans doute, d'une manière générale, on peut dire que c'est sur-

tout jusqu'à l'âge de cinq ans que le redressement par les appareils et l'ostéoclasie manuelle ont des chances de succès. Mais, même à cette période de la vie, il faut tenir compte de la résistance du tissu osseux, dont l'éburnation peut opposer un obstacle invincible au redressement par les appareils et par l'ostéoclasie manuelle, et nécessiter absolument l'ostéotomie.

Un autre facteur qu'il ne faut pas perdre de vue, c'est l'existence des mouvements de latéralité. Déjà nous avons dit que ces mouvements anormaux de latéralité faisaient partie de la symptomatologie habituelle du genu valgum. Mais ils ont, suivant les cas, une amplitude plus ou moins prononcée. Lorsqu'ils sont très marqués, c'est là une circonstance défavorable au point de vue du pronostic; car, même après un redressement complet procuré par l'ostéotomie, la dislocation du genou tendra à reproduire la difformité, dès que le malade commencera à marcher, à moins que l'articulation ne soit soutenue par un appareil convenable. C'est là une raison pour donner la préférence au redressement lent par les appareils dans les cas où la mobilité anormale du genou prend la part principale à la déformation. Comme exemple à l'appui de ce principe, je citerai le fait suivant : Il y a sept ou huit ans, on me présentait un garçon de seize ans atteint d'un genu valgum très prononcé du côté gauche. Chez lui, les mouvements anormaux de latéralité du genou étaient si marqués que, le malade étant soumis au repos dans la position horizontale, on arrivait à rétablir presque complètement les rapports normaux de la jambe et de la cuisse. Dans ces conditions, toute tentative d'ostéotomie me parut complètement inutile, et je me bornai à l'application d'appareils. J'eus d'abord recours aux simples appareils plâtrés immobilisant complètement le genou; plus tard, je les remplaçai par des appareils en cuir moulé lacés. Mais le point sur lequel je tiens à insister ici, c'est que, pendant trois ans, le genou de ce malade fut ainsi immobilisé dans des appareils. Non seulement il n'y eut pas d'ankylose, mais le résultat obtenu fut absolument parfait. Le redressement était complet, la mobilité anormale avait disparu; les mouvements du genou avaient conservé toute leur amplitude normale. J'ai revu souvent ce jeune homme depuis lors, et je puis affirmer, chez lui, la persistance de la guérison. Certes je ne veux pas donner ce cas comme un exemple, et prétendre que, chez tous les malades, il faille prolonger pendant un temps aussi long l'immobilisation. Il prouve, tout au moins, que l'immobilisation d'une join-

ture peut être continuée pendant un temps très long, sans compromettre ses mouvements, pourvu d'ailleurs qu'il n'y ait pas d'arthrite.

Étant donné que l'âge du malade, le degré de la difformité, les considérations anatomiques du fait particulier, conduisent à la nécessité de l'ostéotomie, nous avons à formuler les règles de cette intervention. Il n'entre pas dans notre pensée de faire ici l'historique des nombreux procédés d'ostéotomie, qui ont été tour à tour conseillés dans la cure du genu valgum, et encore moins d'établir entre eux un parallèle. L'ostéotomie supra-condylienne de Mac Ewen, telle qu'elle a été si bien réglée par son auteur, nous a semblé dès l'abord le procédé de choix, et nous lui sommes toujours resté fidèle. Jamais elle ne nous a causé le moindre accident, elle nous a toujours fourni des résultats satisfaisants, le plus souvent même excellents, et nous la considérons comme l'une des plus belles conquêtes de la chirurgie moderne. Ce sont les règles de cette opération que nous voulons ici formuler.

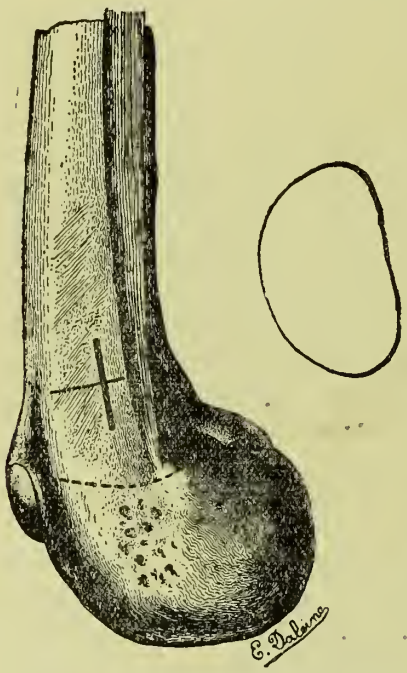

Fig. 296. — Figure indiquant les points de repère pour l'ostéotomie supra-condylienne et la largeur de l'os à sectionner à ce niveau (d'après Mac Ewen).

Le membre à opérer repose sur un coussin de sable très peu tendu, de sorte qu'il puisse facilement se modeler sur la forme des parties qu'il est destiné à soutenir. Le chirurgien trace les points de repère qui ont été indiqués par Mac Ewen. Ce sont d'abord une ligne horizontale passant à un travers de doigt au-dessus du condyle externe du fémur, puis, une seconde ligne, celle-là verticale, passant à un travers de doigt au devant du tendon du grand adducteur. C'est au point où ces deux lignes perpendiculaires l'une à l'autre s'entrecroisent que devra porter la section osseuse. Ce point étant soigneusement déterminé à l'avance, on plonge à ce niveau la pointe du bistouri à travers la peau, et l'on fait une incision

juste suffisante pour le passage de l'ostéotome, c'est-à-dire mesurant deux centimètres et demi de longueur environ. Le bistouri est conduit profondément jusque sur l'os, sectionnant le périoste dans toute la hauteur de la plaie. Le bistouri est alors laissé en place, et sa lame, parallèle à la direction extérieure de la plaie, sert de conducteur à l'ostéotome qui est glissé sur elle jusqu'à ce qu'il arrive au contact de l'os. Les ostéotomes sont au nombre de trois, le n° 1 présentant la section la plus épaisse, le n° 3 étant au contraire le plus mince. Suivant l'âge du malade à opérer et la dureté présumée de l'os, on emploie d'abord l'ostéotome n° 1 ou n° 2. Il est glissé, comme nous l'avons dit, sur la lame du bistouri jusqu'à ce qu'il arrive en contact avec l'os. On lui imprime alors une rotation d'un quart de cercle, de façon que sa lame devienne perpendiculaire à la direction de l'os qu'il s'agit de sectionner. Il faut avoir soin, en imprimant cette rotation d'un quart de cercle à l'ostéotome, que celui des bords de l'instrument sur lequel est gravée une graduation en centimètres soit tourné vers la face antérieure du membre. De cette façon, le chirurgien peut à chaque instant consulter cette graduation, et savoir à quelle profondeur l'instrument a pénétré. L'ostéotome étant solidement maintenu en contact avec l'os par la main gauche du chirurgien, la main droite, armée d'un maillet de bois, frappe sur l'extrémité du manche de façon à faire pénétrer l'instrument dans la profondeur du tissu osseux. Toutefois la section osseuse ne doit pas s'effectuer trop rapidement et en poussant l'instrument tout droit devant soi. Si l'on agissait ainsi, on créerait dans l'épaisseur de l'os un véritable canal au fond duquel l'ostéotome ne tarderait pas à être coincé. On s'exposerait ainsi, en voulant dégager la lame de l'instrument, à la fracturer et à laisser dans la profondeur de l'os un fragment d'acier, accident qui s'est produit déjà. Il faut au contraire procéder avec lenteur : de même que, dans la lithotritie, le chirurgien, après avoir chargé un fragment calculeux, n'en effectue pas le broiement, avant d'avoir imprimé au manche de l'instrument un petit mouvement de rotation, destiné à s'assurer qu'il est bien libre et que la muqueuse vésicale n'a pas été pincée; de même, dans l'ostéotomie, après chaque coup de maillet qui a fait progresser l'instrument, il faut imprimer au manche de l'ostéotome de petits mouvements de latéralité qui dégagent sa surface tranchante. On peut ainsi à chaque instant modifier la direction de l'instrument, de façon à tracer, non point un simple canal osseux de la largeur de l'ostéo-

tome, mais une large section en éventail, au fond de laquelle la lame de l'instrument est toujours libre.

La seule précaution à prendre, c'est de ne jamais diriger le tranchant perpendiculairement à la surface poplitée. Une échappée de ce côté serait en effet très dangereuse, puisqu'elle exposerait à la blessure de l'artère poplitée. La lame de l'instrument doit au contraire être maintenue sensiblement parallèle à la surface poplitée. Grâce à la graduation que porte la lame, le chirurgien peut, à chaque instant, se rendre compte de la profondeur à laquelle elle a pénétré. Suivant l'âge des malades, cette profondeur varie généralement de quatre centimètres et demi à six centimètres. Avant que la section ne soit complète, il y a avantage à substituer à l'ostéotome dont on s'est servi d'abord une lame plus mince; on arrive ainsi plus rapidement à compléter la section osseuse. En règle générale, il y a intérêt à faire la section de l'os aussi complète que possible; vouloir ménager une lame osseuse que l'on fracture en opérant le redressement, c'est ajouter inutilement une surface irrégulière de fracture à la section nette de l'os et perdre ainsi le bénéfice de l'ostéotomie. Quand la section osseuse est complète, ce dont on s'aperçoit, et à la profondeur à laquelle l'instrument a pénétré, et au son rendu par les derniers coups de maillet, et aussi à la liberté absolue de l'extrémité profonde de l'instrument, l'ostéotome est retiré, et l'on procède immédiatement au redressement, qui s'exécute avec la plus grande facilité.

Les figures que nous donnons ici, figures empruntées à Mac Ewen, permettent de se rendre très exactement compte de la manière dont est obtenu le redressement à la suite de l'opération portant sur le condyle interne. On y voit qu'après le redressement il ne reste, au côté externe du membre, qu'une fente osseuse très étroite. Au contraire, vient-on à faire porter l'opération sur le condyle externe, comme l'ont conseillé quelques auteurs, on n'obtient le redressement qu'en créant au côté externe du membre une large brèche osseuse.

Quant à la petite plaie, je la laisse toujours ouverte; en cela, ma conduite est guidée par le raisonnement suivant : supposons qu'une faute d'asepsie opératoire ait été commise; on s'expose, en pratiquant la suture de la plaie, à enfermer dans sa profondeur des germes septiques qui détermineront les accidents les plus graves de suppuration osseuse. Comme, d'autre part, la consolida-

tion osseuse exige au moins deux mois pour être complète et que ce n'est pas avant cette époque que le malade pourra commencer

Fig. 297. — Premier temps de l'ostéotomie pratiquée au côté interne.

Fig. 298. — Redressement après l'opération faite au côté interne.

Fig. 299. — Résultat après le redressement dans l'opération pratiquée au côté externe du membre.

à se servir de son membre, quel avantage y a-t-il à vouloir réaliser en quelques jours la cicatrisation de l'incision cutanée?

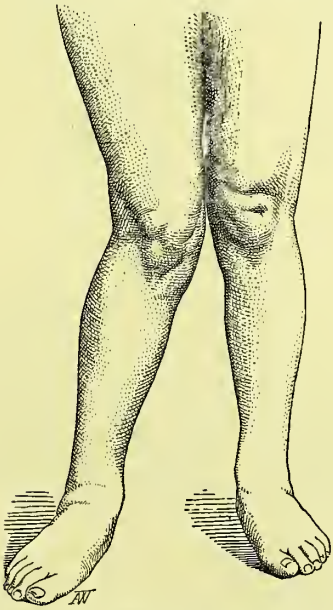

Fig. 300. — Genu valgum du côté droit chez une jeune fille de 16 ans.

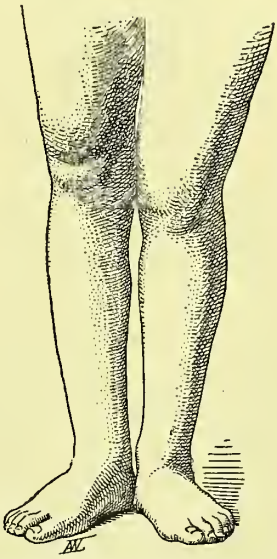

Fig. 301. — Genu valgum du côté droit; ostéotomie supra-condylienne; résultat opératoire.

La petite plaie est donc laissée ouverte et pansée aseptiquement,

puis le membre redressé est immobilisé au moyen d'une gouttière plâtrée, l'embrassant en totalité, c'est-à-dire remontant d'une part jusque dans le pli génito-crural, enveloppant d'autre part la jambe et le pied. A cet appareil plâtré est annexée une attelle externe en bois qui maintient la réduction jusqu'à la dessiccation complète. En surveillant

Fig. 302. — Double genu valgum extrêmement marqué.

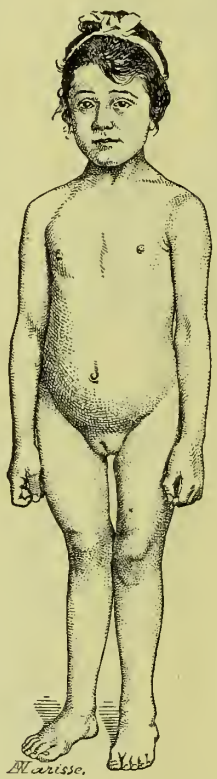

Fig. 303. — Résultat fourni par l'ostéotomie supra-condylienne au bout de 2 ans.

attentivement la température, tout pansement est inutile. J'ai l'habitude de laisser l'appareil en place pendant deux mois; et lorsqu'on l'enlève, au bout de ce temps, on constate à la fois, et la consolidation de la fracture, et la cicatrisation complète de la plaie.

Alors même que la consolidation paraît assurée, je ne permets pas encore la marche à mes malades. Il ne faut pas oublier, en effet, que la cause initiale du genu valgum, c'est le rachitisme. Dans de tels os, la consolidation complète est longue à se faire, et j'ai vu déjà nombre de récidives qui ne reconnaissaient pas d'autre

cause que la reprise trop hâtive de la marche et de la station debout. Souvent, au moment de la levée de l'appareil, on constate une petite quantité de liquide dans l'articulation; parfois même, il existe un peu de raideur articulaire. Le membre est laissé libre,

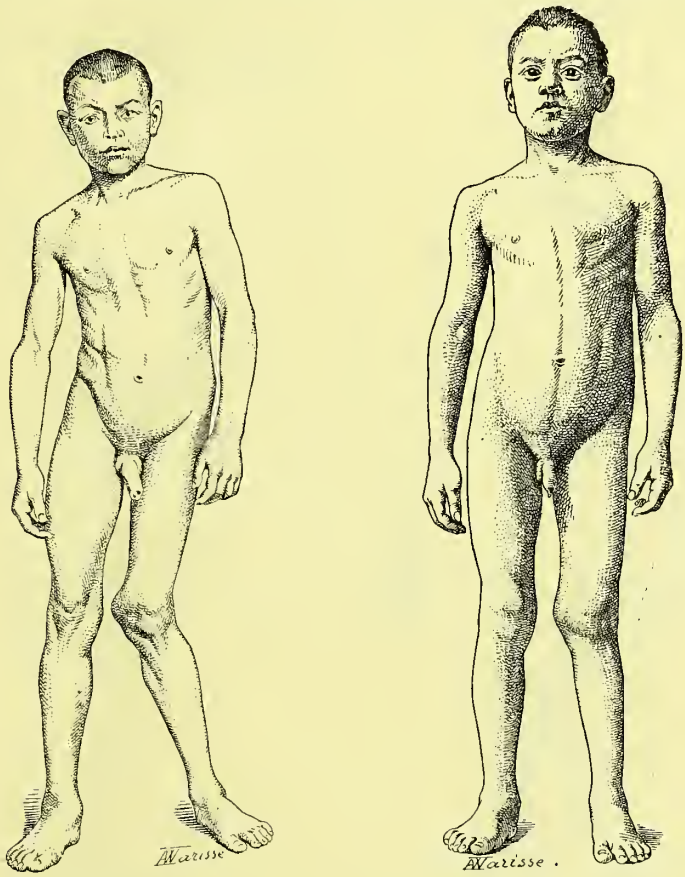

Fig. 304. Fig. 305.
Énorme genu valgum du côté gauche traité par l'ostéotomie de Mac Lwen; malade avant et après l'opération.

et c'est alors que le massage des muscles, l'électrisation, la mobilisation douce de la jointure produisent les meilleurs effets. Grâce à ces divers moyens, dès que je permets la marche, c'est-à-dire au bout de trois mois, la fonction s'exécute complètement, et l'on est à l'abri de la récidive.

Exécutée comme je viens de le dire, l'ostéotomie supra-condylienne de Mac Ewen m'a toujours fourni des résultats satisfaisants.

La seule question qui se pose, c'est celle de savoir si elle sera toujours suffisante. Il est en effet des cas dans lesquels il existe une telle hypertrophie du condyle interne du fémur, aussi bien dans le sens vertical que dans le sens transversal, une telle obliquité de l'interligne articulaire que la simple section transversale ne peut suffire à procurer le redressement. Cette réflexion m'a été suggérée surtout par le cas du malade des Enfants-Assistés que j'ai rapporté et figuré plus haut. Chez lui, il y a eu récidive après une première ostéotomie de Mac Ewen, et

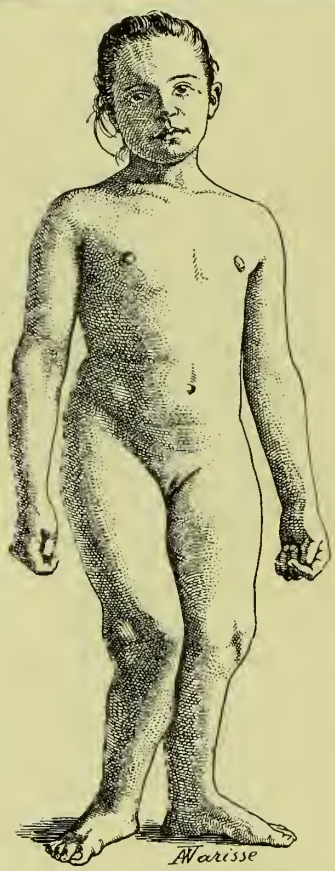

Fig. 306.

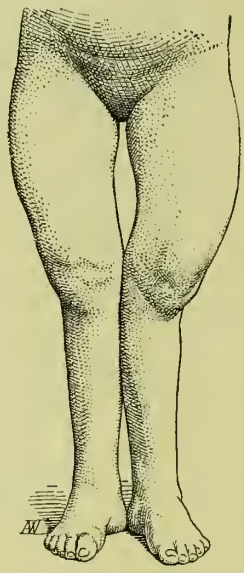

Fig. 307.

Genu valgum double excessivement prononcé, redressement par l ostéotomie de Mac Ewen; malade avant et après l'opération.

même la seconde opération n'a donné qu'un résultat incomplet. Il y aurait sans doute avantage, dans des cas de cette nature, à recourir à l'opération d'Ogston, c'est-à-dire à la section oblique du condyle interne, ou même à la résection d'un V de substance osseuse au niveau du condyle interne, comme l'ont conseillée Mac Ewen et Chiene. Le seul reproche que l'on puisse faire à ces

opérations, c'est d'être intra-articulaires. Toutefois, aujourd'hui où la doctrine aseptique est mieux établie, et où nous savons mieux en remplir les indications, cette objection perd beaucoup de sa valeur.

Il est, avons-nous dit, des cas, et c'est surtout dans le genu valgum des jeunes enfants qu'on les rencontre, où la déformation porte principalement sur le tibia. C'est donc sur l'extrémité supérieure du tibia qu'il devient nécessaire de faire porter l'opération. Mais, je le répète, ces cas sont tout à fait exceptionnels. L'ostéotomie de l'extrémité supérieure du tibia se fera d'après les mêmes principes que l'ostéotomie de l'extrémité inférieure du fémur; nous n'avons pas à y insister ici. Dans l'immense majorité des cas, elle se montrera suffisante; mais il pourra devenir parfois nécessaire d'y joindre l'ostéotomie de l'extrémité supérieure du péroné. Cette dernière opération est beaucoup plus délicate, vu les rapports intimes de l'os avec le nerf sciatique poplité externe qui contourne l'extrémité supérieure du péroné de haut en bas et d'arrière en avant. Aussi la section devra-t-elle porter à un travers de doigt au-dessous du col de l'os et être faite de préférence à ciel ouvert, de façon à éviter sûrement la blessure du tronc nerveux. Enfin, dans certains cas complexes, il peut devenir nécessaire de pratiquer à la fois sur un même membre l'ostéotomie supra-condylienne de Mac Ewen et l'ostéotomie de l'extrémité supérieure du tibia.

CHAPITRE VIII

GENU VARUM

L'expression de genu varum désigne la difformité opposée au genu valgum. Ici, en effet, la cuisse et la jambe, au lieu de former un angle dont le sommet est dirigé en dedans, représentent entre elles, au contraire, une courbe dont la convexité est tournée en dehors. Si l'étiologie et la pathogénie des deux déformations est la même, tout, au contraire, dans la symptomatologie et la marche clinique, les sépare. Tout d'abord le genu varum est loin d'avoir la même importance que le genu valgum; on l'observe beaucoup plus rarement; il est loin d'entraver au même degré les fonctions du membre. On peut dire aussi qu'il n'a pas la même individualité que le genu valgum. Cette dernière déformation s'observe souvent, en effet, à l'état isolé. Habituellement, au contraire, le genu varum est lié aux déformations rachitiques des tibias. Il y a du reste, entre les deux difformités, cette différence essentielle que le genu valgum porte le plus souvent sur l'extrémité inférieure du fémur et se lie le plus habituellement à des malformations de l'articulation du genou. Dans le genu varum, au contraire, l'articulation elle-même est intacte; la déformation porte sur l'extrémité supérieure du tibia qui présente une courbe à convexité externe.

Le plus habituellement la déformation est double, et symétriquement développée sur les deux membres inférieurs. Parfois cependant la courbure est plus marquée d'un côté que de l'autre. En général, la forme imprimée aux membres inférieurs par le genu varum double est comparable à une parenthèse ( ); dans certains cas exceptionnels, où la difformité est à son comble, les deux membres réunis appartiennent à une même circonférence.

Outre l'incurvation de son extrémité supérieure qui caractérise, avons-nous dit, le genu varum, la diaphyse tibiale présente le plus

ordinairement dans toute sa hauteur d'autres incurvations rachitiques. Elles affectent le plus souvent la forme de courbes à convexité externe; parfois cependant la courbure est en sens inverse, c'est-à-dire qu'elle a sa convexité tournée en dedans. A ces courbures dans le sens latéral sont souvent surajoutées des courbures dans le sens antéro-postérieur, et parfois aussi cet aplatissement du tibia dans le sens latéral qui lui donne l'aspect décrit sous le nom de tibia en lame de sabre (Säbelbein). A ces déformations des tibias se joint habituellement la déviation des pieds en valgus. Il s'agit ici d'une déviation compensatrice dont le but est de rétablir l'équilibre des membres inférieurs. C'est l'analogue de ce qui se passe pour le genu valgum. Dans cette dernière déformation, avons-nous dit, les jambes sont fortement projetées en dehors; et, pour rétablir l'équilibre, le malade dévie la pointe du pied en dedans. Il se développe, en d'autres termes, un pied bot varus compensateur. Dans le genu varum, les membres inférieurs sont, au contraire, projetés en dedans, et la déviation compensatrice du pied se produit en sens inverse, c'est-à-dire en valgus.

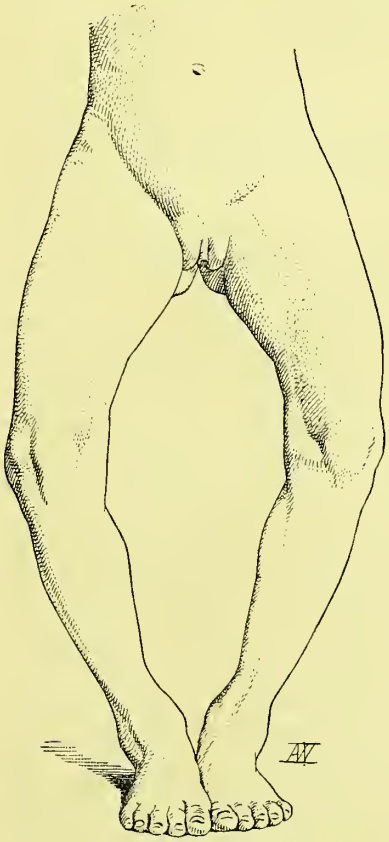

Fig. 308. — Double genu varum chez une fillette de 12 ans.

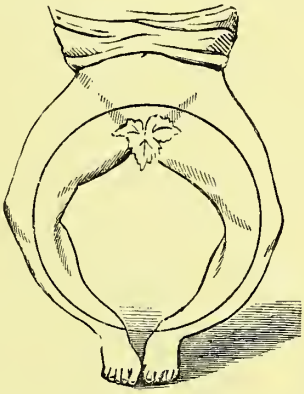

Fig. 309. — Double genu varum dans lequel la difformité est tellement prononcée que les deux membres appartiennent à une même circonférence. (Mac Ewen.)

A côté des faits que nous venons de décrire, et qui représentent le type le plus habituel, il en est d'autres dans lesquels le genu varum est unilatéral, et lié à un genu valgum du côté opposé, de sorte que les deux genoux sont exactement emboîtés l'un dans l'autre. On a interprété ce type particulier de déformation de la façon suivante : on a admis qu'il se produisait chez de jeunes enfants rachitiques qui n'ont pas encore commencé à marcher, par suite de l'habitude qu'ont les mères de porter toujours leurs enfants sur le même bras. Si, par exemple, l'enfant est constamment porté sur le bras gauche, le bras de la mère représente une sorte de levier qui s'applique au niveau du genou, et qui dévie la jambe droite dans le sens du genu varum, la gauche, au contraire, dans le sens du genu valgum. Toutefois il ne faut pas abuser de cette explication mécanique facile, car j'ai vu des malades chez lesquels cette association du genu valgum et du genu varum existait, et ne s'était produite que longtemps après que les enfants avaient commencé à marcher.

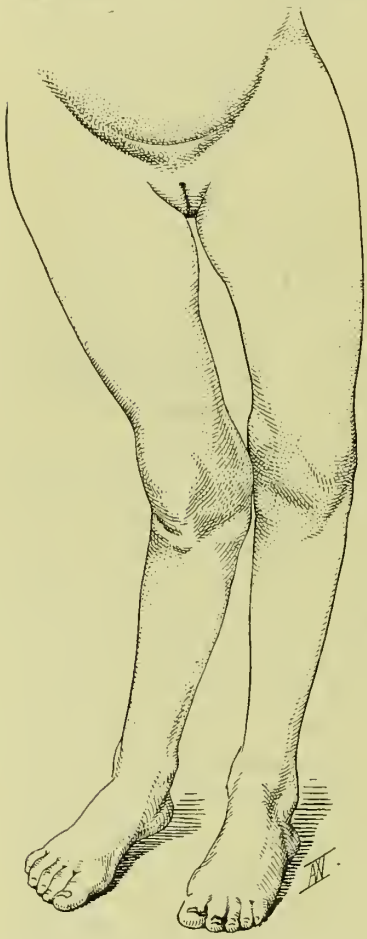

Fig. 310. — Genu varum associé à un genu valgum chez une fillette de 13 ans.

En général, le genu varum est une déformation qui remonte à la première enfance ; elle peut s'aggraver avec les années, mais il est tout à fait exceptionnel de la voir apparaître au moment de l'adolescence, ainsi qu'il arrive fréquemment pour le genu valgum. Les conséquences de la déformation, en ce qui concerne la marche et la station, sont d'ordinaire assez peu prononcées. Cependant, dans les cas de genu varum double très marqué, les membres inférieurs ont tendance à s'entrecroiser. Aussi les malades jettent-ils la jambe en avant, en impri-

mant à chacune des moitiés du bassin un mouvement alternatif d'oscillation qui donne à leur démarche quelque ressemblance avec celle des malades atteints de double luxation congénitale de la hanche. Ils posent en général sur la pointe des pieds.

Les considérations que nous avons précédemment exposées sur le traitement du genu valgum et des incurvations rachitiques des tibias nous permettent d'être bref en ce qui concerne la thérapeutique du genu varum. Ici encore, chez les très jeunes enfants et dans les cas où la déformation est peu prononcée, on peut attendre beaucoup du traitement général joint au repos et à l'emploi de petites attelles soutenant les membres inférieurs. S'agit-il d'enfants plus âgés qu'on ne saurait songer à condamner au repos, on aura recours à des appareils à tuteurs latéraux remontant jusqu'au-dessus du genou et tendant à procurer le redressement. On y joindra naturellement l'usage de bottines orthopédiques qui auront pour but d'imprimer au pied une déviation compensatrice en sens inverse de celle des membres inférieurs, c'est-à-dire, dans le cas particulier, une déviation en dehors. On se servira donc de bottines à semelle surélevée à la partie externe comme celles que nous employons dans le traitement du pied bot varus équin congénital.

A-t-on affaire à des enfants plus âgés, dont les déformations ne sont plus justiciables du redressement par les appareils, il faut, avant de recourir au traitement opératoire, tenir compte du degré de la déformation elle-même, et de la gêne fonctionnelle plus ou moins grande qu'elle détermine. On ne doit pas en effet se dissimuler que le traitement opératoire du genu varum est en général beaucoup plus compliqué que celui du genu valgum. Ici l'ostéotomie doit porter sur le tibia; rarement une simple ostéotomie linéaire se montrera suffisante. Dans la plupart des cas, il devient nécessaire de pratiquer une ostéotomie cunéiforme. Combiner la forme et l'étendue à donner à l'excision osseuse sont toujours chose délicate. On court toujours beaucoup plus de risques, au cours de ces interventions complexes, de produire des infections de la plaie. Dans certains cas même, il devient nécessaire, pour obtenir un redressement complet, de pratiquer plusieurs opérations successives. Mac Ewen raconte qu'il a été ainsi conduit à faire sur un même malade dix ostéotomies. Pour toutes ces raisons, il me semble sage de ne recourir à de semblables interventions que quand elles sont formellement indiquées.

CHAPITRE IX

GENU RECURVATUM

Sous le nom de genu recurvatum on désigne la difformité caractérisée par l'hyperextension du genou qui imprime à la région une déformation caractérisée par une courbe dont la convexité est tournée en arrière, la concavité en avant. Il existe un genu recurvatum d'origine congénitale auquel on peut opposer la difformité de même sens d'origine acquise. Cette dernière se rencontre très fréquemment chez les jeunes enfants, comme l'une des manifestations du rachitisme. Chez eux, elle est très souvent liée au genu valgum et aux incurvations rachitiques des tibias. On voit alors le membre inférieur prendre une forme inverse de celle qu'il possède à l'état normal. Le relief que doit former la rotule

Fig. 311. — Double genu valgum avec pieds plats et genu recurvatum, chez un enfant de 4 ans. Malade vu de face.

est effacé; cependant, dans bon nombre de cas, l'extrémité inférieure du fémur forme en dedans une saillie anormale, au-dessous de laquelle se dessine une excavation répondant à l'extrémité supérieure du tibia. Le creux poplité a disparu; il est remplacé au contraire par un relief à convexité postérieure. On constate en même temps des mouvements anormaux de latéralité.

Ce serait une erreur de croire que le genu recurvatum se trouve uniquement chez les jeunes enfants rachitiques. On peut le rencontrer également comme expression du rachitisme de l'adolescence. Le premier cas de cette nature qui ait attiré mon attention, c'est celui d'un jeune homme de seize ans, qui me fut présenté par ses parents au cours de l'année 1889, et dont j'ai parlé dans mes *Leçons cliniques* [1]. Grand, fort et vigoureux, ce jeune homme présentait à un degré très prononcé, sur le genou droit, une flexion dans l'épiphyse supérieure du tibia, donnant naissance à l'apparence d'une luxation de l'os en arrière. Or, à aucun moment de sa vie il n'a fait de maladie grave; jamais il n'a eu d'affection inflammatoire du genou; il n'a jamais souffert de cette articulation. Ses assertions sont confirmées par le dire de ses parents. Chez lui, le genou du côté opposé est parfaitement bien conformé. Une pareille déformation ne peut s'expliquer que par une maladie du cartilage épiphysaire, un véritable rachitisme local. Il est rare sans doute de rencontrer un pareil degré de déformation. Mais nous voyons fréquemment la variété qui consiste dans l'hyperextension de l'arti-



Fig. 312. — Double genu valgum avec pieds plats et genu recurvatum chez un enfant de 4 ans.

1. Kirmisson, *Leçons cliniques sur les maladies de l'appareil locomoteur*, p. 190.

culation du genou et qui se traduit par une dépression à la partie antérieure du membre, avec une saillie anormale de la région poplitée. Elle est l'expression symptomatique de la faiblesse des muscles, du triceps surtout, et de la laxité des ligaments. Du reste, comme nous l'avons déjà dit, le genu recurvatum s'accompagne habituellement de mouvements anormaux de latéralité. C'est surtout chez les malades que nous avons l'occasion d'examiner pour quelque autre déformation, telle que le pied plat, la scoliose, le genu valgum, que nous constatons le genu recurvatum. Cela montre bien la part que prend la faiblesse musculaire et ligamenteuse dans le développement de ces diverses affections, et c'est encore une raison qui nous fait considérer le rachitisme comme une maladie de l'appareil locomoteur, frappant à la fois le tissu osseux, les muscles et les ligaments. Aussi lui rattachons-nous les déformations qui, comme le pied plat et le genu recurvatum, ont leur cause dans la faiblesse et la laxité de l'appareil ligamenteux, bien plutôt que dans une affection osseuse.

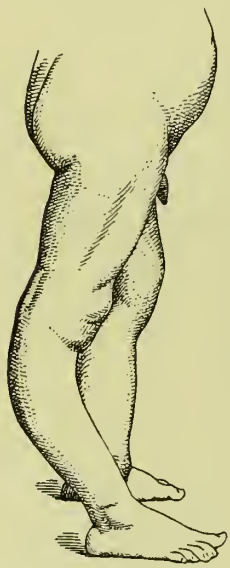

Fig. 313. — Énorme degré de genu recurvatum associé à du genu valgum.

Dans l'immense majorité des cas, le genu recurvatum se présente comme un épiphénomène bien plutôt que comme une affection isolée, nécessitant par elle-même un traitement. Si cependant la laxité du genou est telle qu'on craigne de voir la déformation faire des progrès incessants, on sera conduit à conseiller le port d'un appareil, qui pourra être, suivant les cas, soit un simple appareil plâtré immobilisant le genou, soit un appareil articulé permettant au mouvement de flexion de s'exécuter en totalité, tout en limitant le mouvement d'extension. On comprend, d'après tout ce que nous avons dit au sujet de la pathogénie, quelle part importante revient, dans le traitement de semblables affections, à la gymnastique orthopédique, au massage, et à l'électrisation des muscles extenseurs.

CHAPITRE X

INCURVATIONS RACHITIQUES DES TIBIAS

Les incurvations rachitiques de la jambe sont les plus fréquentes et les plus importantes parmi celles qu'occasionne le rachitisme, du moins si l'on envisage la diaphyse osseuse. Le fémur, en effet, présente des déformations fréquentes au niveau de ses épiphyses, donnant naissance, pour l'épiphyse supérieure, à la déformation qui, depuis quelques années, est décrite spécialement sous le nom de coxa vara; pour l'épiphyse inférieure, elle est la source de la plupart des cas de genu valgum. A la jambe, ce sont surtout les diaphyses osseuses qui sont atteintes et qui offrent des déformations parfois considérables. Les deux os de la jambe prennent part à la difformité, mais ils jouent un rôle inégal. Le tibia a une part prépondérante, ses déformations sont habituellement beaucoup plus marquées que celles du péroné; l'os présente une résistance beaucoup plus grande; c'est sur lui surtout que nous sommes conduits à agir; aussi désigne-t-on souvent les déformations rachitiques de la jambe sous le nom d'incurvations du tibia; dans la pratique, les deux expressions sont synonymes.

Les incurvations rachitiques de la jambe font le plus ordinairement partie du rachitisme de la première enfance. Pour s'en convaincre, il suffit de jeter les yeux sur les statistiques relatives à l'âge des malades.

Hoffa donne les chiffres suivants; sur 107 incurvations rachitiques de la jambe, il en a trouvé :

De 0 à 1 an	2
De 1 à 5 ans	94
De 6 à 10 ans	6
De 10 à 40 ans	5
TOTAL	107

Les chiffres de ma statistique personnelle concordent absolument avec les précédents :

Pendant les huit années écoulées de 1890 à 1898, la statistique de la policlinique des Enfants-Assistés comprend 290 cas d'incurvations rachitiques des tibias, qui, au point de vue de l'âge, se répartissent de la façon suivante :

De 0 à 1 an	13 cas.
De 1 à 2 ans	121 —
De 2 à 3 ans	103 —
De 3 à 4 ans	22 —
De 4 à 5 ans	17 —
De 5 à 10 ans	12 —
Au-dessus de 10 ans	2 —
TOTAL	290 cas.

L'incurvation rachitique des tibias se rencontre donc rarement dans le cours de la première année. C'est tout à fait exceptionnellement que nous l'avons vue chez des enfants de quelques mois, et même de quelques semaines, au point qu'en se fondant sur l'âge tendre des enfants et sur les renseignements donnés par les parents, nous avons pu quelquefois considérer la déformation comme étant d'origine congénitale.

Au contraire, elle devient extrêmement fréquente au cours de la seconde et de la troisième année, pour diminuer rapidement pendant les années suivantes, et n'être plus, après la dixième année, qu'une rare exception. La cause de cette fréquence particulière pendant la deuxième et la troisième année est facile à donner. Jusque-là, en effet, l'enfant, par là même qu'il est frêle et rachitique, n'avait pas encore commencé à marcher. Pendant la seconde et la troisième année, il commence à se tenir debout, et la pesanteur ajoute son effet mécanique à la mollesse du tissu osseux pour produire la déformation.

Dans l'immense majorité des cas, la difformité porte à la fois sur les deux membres inférieurs. Ainsi, dans notre statistique personnelle, nous trouvons 251 fois une déviation double ; 38 fois seulement elle était limitée à l'un des membres inférieurs. Nous pouvons une fois encore ici vérifier ce que nous avons dit de la prépondérance du membre inférieur gauche dans la station. Quand la difformité est simple, elle se rencontre en effet le plus souvent du côté gauche ; sur 38 cas, elle siégeait 27 fois à gauche, et 11 fois seulement à droite. Dans les cas où la difformité est

double, elle est habituellement aussi plus prononcée à gauche qu'à droite. Dans 64 cas, nous trouvons une prédominance marquée du côté gauche; 21 fois seulement il est dit que la difformité était plus prononcée à droite.

Pour ce qui est du sens affecté le plus souvent par la déformation, il ne saurait y avoir de doute. Dans l'immense majorité des cas, la convexité de la courbure est tournée

Fig. 314. — Double incurvation des tibias à convexité interne; la déformation est plus prononcée à gauche qu'à droite.

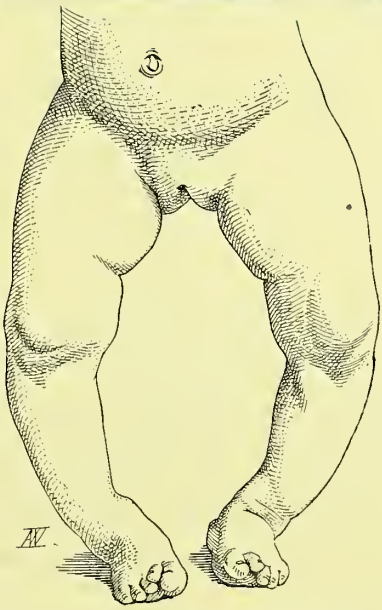

Fig. 315. — Incurvation rachitique des tibias à convexité externe chez une enfant de 20 mois, donnant naissance à un double genu varum.

du côté externe; 189 fois, sur nos 291 observations, nous trouvons notée l'existence d'une courbure à convexité externe; 30 fois il y avait association d'une difformité antéro-postérieure à la difformité latérale, de telle sorte que la courbure du tibia affectait une direction à convexité antéro-externe. Les autres modes de déformation ne sont plus que de rares exceptions. 9 fois seulement la convexité de la courbure était dirigée directement en avant; 8 fois il s'agissait d'une courbure à convexité interne; enfin, dans 4 cas, la difformité affectait la forme d'une courbe à convexité antéro-interne.

Quant au sommet de l'angle, il occupe, dans l'immense majorité des cas, l'union du tiers inférieur avec les deux tiers supérieurs de la jambe, de sorte que la difformité n'est que l'exagération de la courbure normale du tibia. Il est beaucoup plus rare de voir le sommet de la courbure répondant à la partie moyenne, ou même à la partie supérieure de la jambe; enfin, dans quelques cas excep-

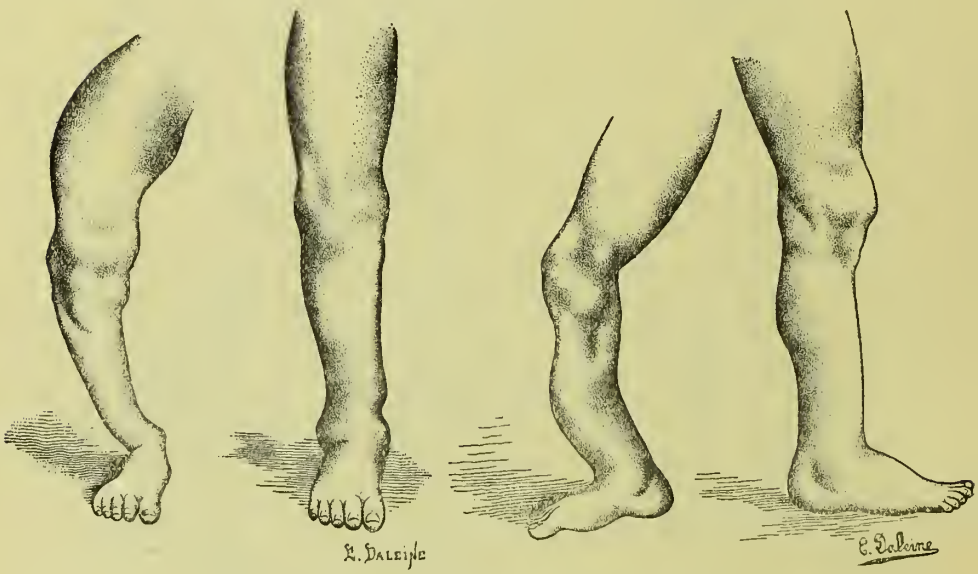

Fig. 316. Fig. 317.

Divers types d'incurvation rachitique des tibias (d'après Mac Ewen).

tionnels, le sommet de l'angle est situé au-dessous du tiers inférieur de la jambe, et se rapproche de l'articulation tibio-tarsienne.

Dans un très grand nombre de cas, le tibia, tout en présentant une incurvation plus ou moins complexe, conserve une forme qui se rapproche de l'état normal. Mais il est des faits dans lesquels l'os, en même temps qu'il s'incurve, perd en partie sa forme. De triangulaire qu'il était, il devient plus ou moins aplati, tibia platycnémien (Säbelbein des auteurs allemands). Cette disposition se rencontre surtout dans les cas de déviation antéro-postérieure, soit seule, soit associée à une déviation latérale.

Ce qu'ont de fâcheux les déviations du tibia, c'est qu'elles déterminent nécessairement, dans un très grand nombre de cas, des déviations secondaires du côté du pied, qui deviennent une gêne considérable pour la marche et pour la station. Grâce à la cour-

bure du tibia à convexité externe, la pointe du pied se dévie en dedans, en varus par conséquent; parfois aussi, grâce à la laxité anormale des ligaments et à la déformation des surfaces articulaires, la déviation se produit en valgus. Lorsque la déviation est très accentuée, le poids du corps tombe en dehors des points d'appui normaux; l'enfant vacille sur ses jambes, et fait des chutes fréquentes.

Les incurvations rachitiques du tibia appartiennent, avons-nous dit, au rachitisme de la première enfance. Nous devons donc nous attendre à les rencontrer en coïncidence avec les autres déformations du squelette dues à la même cause. C'est en effet ce que nous démontre la clinique; à chaque instant nous trouvons notée dans nos observations la coïncidence entre les déformations rachitiques du tibia et le genu valgum; parfois, c'est de la cyphose, de la scoliose, des déformations du sternum ou des membres supérieurs.

Pour ce qui est du pronostic, il peut être considéré comme favorable, la déviation ayant la plus grande tendance à disparaître avec les progrès de l'âge. Pour s'en convaincre, il suffit de se reporter aux statistiques que nous avons données en commençant. Elles démontrent qu'après la cinquième année, les incurvations rachitiques du tibia deviennent rares; après dix ans, elles ne constituent plus que des exceptions. Cette rareté, rapprochée de leur grande fréquence pendant la seconde et la troisième année, démontre bien qu'elles ont la plus grande tendance à la guérison spontanée.

A l'inverse du genu valgum, les déviations du tibia ne se montrent que très exceptionnellement comme signe du rachitisme de l'adolescence. Nous citerons comme exceptionnel le fait d'un garçon de onze ans qui nous était présenté par sa mère, parce qu'en dépit de son âge, sa déviation faisait depuis quelques mois de rapides progrès.

Du moment où la déformation a une tendance manifeste à la guérison spontanée, il nous suffira, dans l'immense majorité des cas, de favoriser cette heureuse évolution. Le traitement général et, par-dessus tout, la cure marine suffiront donc, dans un très grand nombre de cas, à opérer le redressement. Si l'enfant est très jeune, le mieux qu'on puisse faire est de ne pas permettre la marche. La déformation est-elle assez prononcée pour qu'il y ait nécessité de faire l'application d'un appareil, l'appareil plâtré

embrassant le membre en totalité, y compris le pied, est celui qui convient le mieux en pareil cas. Pendant le temps nécessaire à la dessiccation de l'appareil, on y joint une attelle en bois, appliquée soit au côté externe, soit au côté interne, suivant le sens de la déformation, de manière à procurer le redressement. Plus tard, quand les enfants ont atteint l'âge de trois ou quatre ans, par exemple, pour peu que la difformité soit assez prononcée, il y a intérêt à leur faire porter de petits appareils à tuteurs latéraux prenant point d'appui sur les bottines. Suivant le siège occupé par la déformation, ces appareils s'arrêteront à la partie supérieure de la jambe, ou remonteront jusqu'au-dessus du genou.

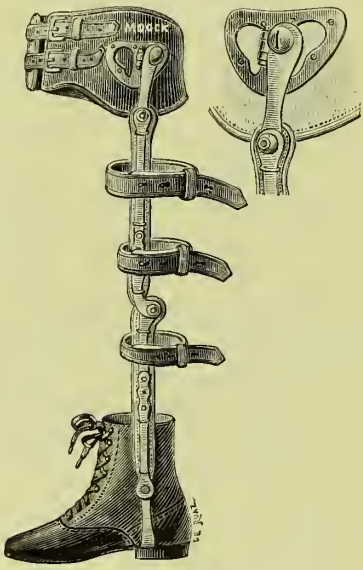

Fig. 318. — Appareil à tuteurs latéraux avec ceinture pelvienne.

Si, malgré l'emploi de ces moyens très simples, le redressement n'a pas été obtenu vers l'âge de quatre à cinq ans, il peut y avoir intérêt à agir chirurgicalement.

Mais quelles seront alors les considérations qui guideront le chirurgien dans la détermination qu'il doit prendre? Est-ce l'âge des malades? Sans doute l'âge a une certaine importance, puisque la statistique nous apprend que les difformités deviennent rares après cinq ans. Toutefois l'âge n'a qu'une importance relative, puisque nous voyons des os encore mous ou flexibles chez des enfants relativement âgés, tandis que des enfants beaucoup plus jeunes ont déjà un tibia éburné. Ce qu'il faut envisager beaucoup plutôt, c'est le degré même de la déformation. En effet, tant que l'axe du membre suivant lequel se transmet le poids du corps vient passer par l'articulation tibio-tarsienne, on peut encore espérer le redressement. Mais lorsque la déformation est telle que l'axe du membre prolongé vient tomber complètement en dedans ou en dehors du pied, il est évident que chaque pas fait par le malade contribue encore à exagérer la déformation, et que l'espoir d'une guérison spontanée ne peut plus guère être envisagé. Dans ces conditions, le redressement par une opération chirurgicale devient

indiqué. L'enfant est-il assez jeune, les os assez souples pour qu'on puisse espérer triompher de leur résistance, l'ostéoclasie manuelle est applicable. Parfois même l'os est assez mou pour se laisser infléchir progressivement sans rupture; dans d'autres cas, on fait une véritable ostéoclasie avec fracture. L'os est-il trop

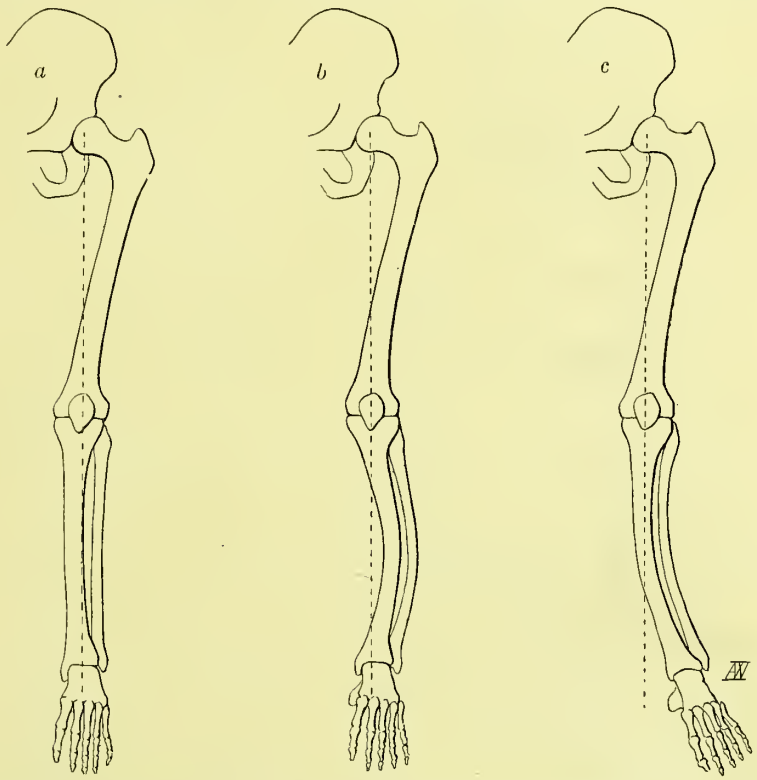

Fig. 319. — Schéma destiné à faire comprendre l'indication des appareils dans les incurvations rachitiques des tibias.

a. Squelette normal dans lequel le poids du corps passe par la tête fémorale, puis se transmet à la partie moyenne du genou et de l'articulation tibio-tarsienne. — *b*. Incurvation rachitique du tibia dans laquelle le poids du corps vient encore passer par l'articulation tibio-tarsienne. — *c*. Incurvation rachitique du tibia telle que le poids du corps vient passer en dedans du pied.

résistant pour qu'on puisse espérer le redresser avec les mains, je préfère beaucoup, ici comme dans le traitement du genu valgum, à l'ostéoclasie instrumentale, l'ostéotomie, qui donne des résultats d'une précision beaucoup plus grande, et sans aucun danger.

Quand je parle d'ostéotomie, il faut toutefois bien s'entendre sur le sens à donner à ce mot : je n'envisage ici que l'ostéotomie

linéaire, opération d'une simplicité et d'une bénignité absolues. Dans tous les cas où je le puis, je m'en contente; dussé-je même par cette opération ne pas arriver à une rectitude parfaite, et cela à cause de sa grande simplicité. Une incision verticale de 2 centimètres de longueur, juste suffisante pour permettre de passer l'ostéotome, et faite suivant les cas, soit sur la crête du tibia, soit sur la face interne de l'os, permet de sectionner méthodiquement le tibia. Quant au péroné, ou bien il est assez souple et assez peu dévié pour que sa section ne soit pas nécessaire, ou bien on le fracture aisément avec les mains. Je laisse la petite plaie ouverte, et lorsqu'au bout de deux mois j'enlève l'appareil plâtré, on trouve l'os consolidé et la peau cicatrisée. Il est bon toutefois de ne pas permettre trop tôt la marche, par exemple, pas avant trois mois, afin d'être sûr de ne pas voir se reproduire la difformité.

Il en va tout autrement, quand il devient nécessaire de réséquer un fragment osseux plus ou moins considérable. Tout d'abord la déformation est souvent assez complexe, pour qu'il soit difficile de calculer à l'avance la forme et la dimension du fragment osseux à supprimer. On fera suivant les cas une ostéotomie cunéiforme ou trapézoïde. On est alors hésitant entre deux inconvénients : si l'on ne supprime pas une quantité d'os suffisante, les fragments ne se touchent que par un point; ils sont écartés l'un de l'autre dans la plus grande partie de leur étendue. Enlève-t-on au contraire un fragment plus considérable, il en résulte un grand raccourcissement, entraînant nécessairement de la claudication. Enfin les ostéotomies avec résection osseuse sont des opérations beaucoup plus complexes. Tout d'abord elles doivent nécessairement porter à la fois sur les deux os de la jambe. D'autre part, il est bien difficile de calculer exactement *a priori* la forme et l'étendue à donner au fragment osseux. Souvent on est obligé de faire des coupes successives; parfois il se produit des esquilles; et pendant ces opérations beaucoup plus longues et beaucoup plus compliquées, les chances d'infection se multiplient. Aussi a-t-on vu parfois en pareil cas survenir de la suppuration.

Il n'y a donc aucun parallèle à établir entre l'ostéotomie linéaire et l'ostéotomie cunéiforme. Pour faire bien comprendre ma pensée, j'ai l'habitude de dire aux élèves, dans mon enseignement, que ces deux opérations n'ont de commun que le nom. Elles diffèrent totalement l'une de l'autre au point de vue du manuel opératoire et du pronostic. L'ostéotomie cunéiforme ne

constitue donc, à mon avis, qu'une opération d'exception. Il est même des cas particulièrement graves dans lesquels une section unique ne suffit pas; il faut pratiquer sur un même os des sections successives à des hauteurs différentes. Même dans ces cas exceptionnels, on peut obtenir des résultats avantageux.

Comme exemple de déformation rachitique énorme du tibia, et en même temps comme preuve à l'appui des bons résultats que peut fournir en pareil cas l'ostéotomie, nous citerons le fait suivant. Il est relatif à un jeune garçon de onze ans, que nous avons eu en traitement dans notre service aux Enfants-Assistés en 1891. Comme le montrent les figures ci-jointes, les deux jambes sont chez lui le siège d'incurvations rachitiques. Mais il n'y a aucune comparaison à établir sous ce rapport entre le membre inférieur gauche et le droit. A gauche, en effet, il existe uniquement une courbure du tibia à convexité antérieure; mais il n'existe pas, de ce côté, de déviation appréciable du membre dans le sens latéral, de sorte que le malade peut appuyer sur la

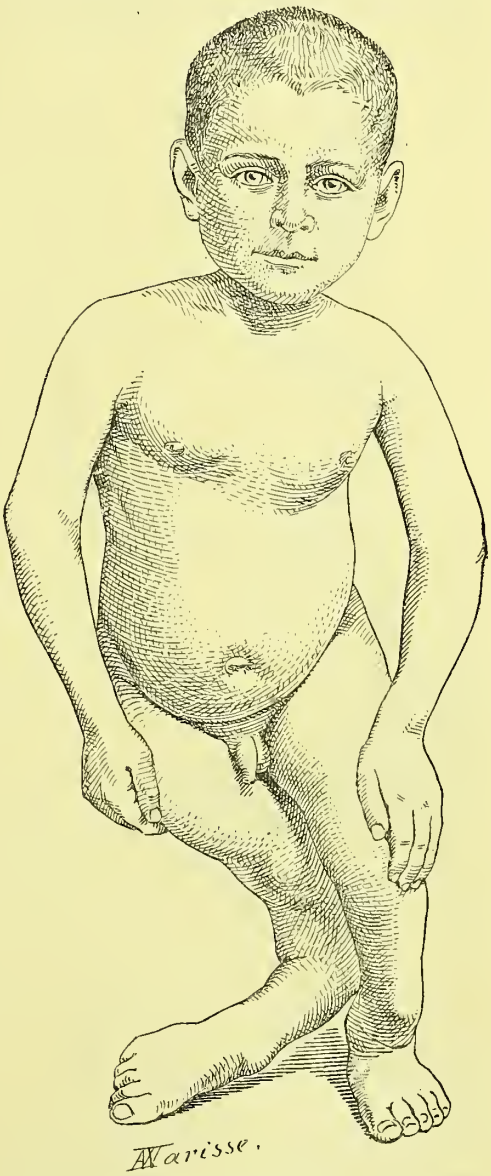

Fig. 320. — Rachitisme généralisé; énorme incurvation rachitique du tibia droit à concavité externe.

plante du pied. A droite, au contraire, la déviation du membre est considérable. Elle est caractérisée par une incurvation brusque à sommet interne siégeant vers la partie moyenne de la jambe. Peut-être y a-t-il eu autrefois en ce point une fracture, bien que le fait n'ait pu être établi par les commémoratifs? Quoi qu'il en soit, l'incurvation du membre inférieur droit est tellement prononcée que, de ce côté, la jambe et la cuisse semblent toutes deux appartenir à une circonférence d'un même rayon. Le malade étant debout repose largement sur la malléole tibiale, la plante du pied déviée en dehors. Le raccourcissement résultant de cette énorme incurvation du membre inférieur droit est si considérable que, pour se tenir en équilibre, le malade est obligé de maintenir constamment fléchi le membre inférieur gauche. Malgré cela, il n'arrive pas à compenser l'énorme raccourcissement du membre inférieur droit; le bassin reste incliné vers la droite, et il existe une énorme scoliose dorso-lombaire dont la convexité est tournée dans le même sens (fig. 321).

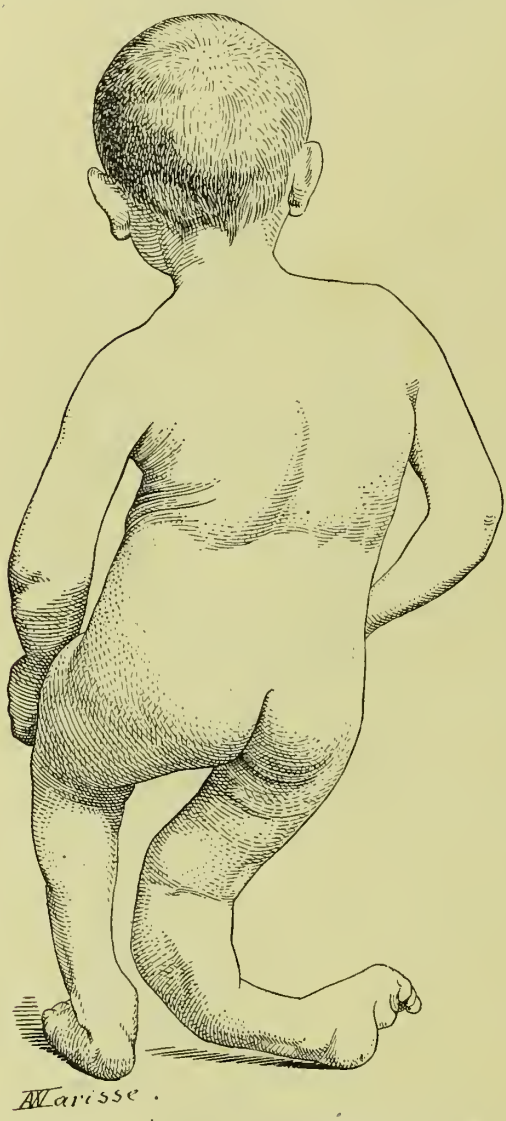

Fig. 321. — Énorme incurvation rachitique du tibia à convexité interne avec scoliose.

Chez cet enfant, j'ai pratiqué, le 3 juin 1891, l'opération suivante : incision verticale au devant du sommet de l'angle anormal du tibia droit; à l'aide de l'ostéotome, on enlève d'abord un coin osseux du tibia dont la base mesure un centimètre environ. On complète avec les mains la fracture du tibia, en même temps qu'on fracture le péroné. Mais il est impossible d'arriver au redressement. Il est nécessaire d'élargir beaucoup la base du coin osseux sectionné; on arrive ainsi à lui donner une hauteur de 2 centimètres et demi. Le redressement s'obtient alors assez facilement, mais un des fragments du péroné menace de perforer la peau. On fait une seconde incision au niveau du péroné; on enlève de cet os un fragment de 2 centimètres de hauteur; on constate que l'os a perdu sa forme normale; il est aplati. Le redressement complet est obtenu; mais pour s'opposer au chevauchement des fragments, il est nécessaire, pendant l'application et la dessiccation de l'appareil plâtré, d'exercer sur le membre des tractions soutenues.

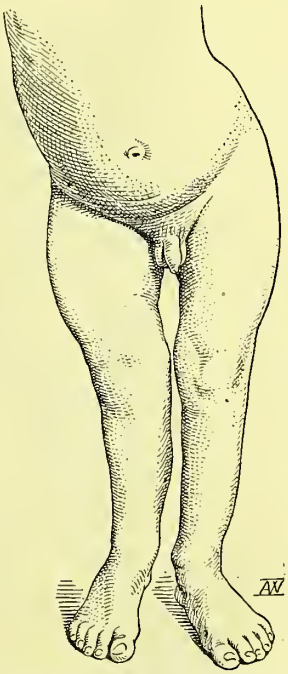

Fig. 322. — Même malade que dans les figures précédentes; résultat opératoire fourni par l'ostéotomie.

Ainsi qu'on pourra en juger, en jetant les yeux sur la figure ci-jointe (fig. 322), le résultat fourni, dans ce cas complexe, par une seule ostéotomie cunéiforme, a été des plus satisfaisants. La courbure pathologique du tibia gauche a de même été redressée à l'aide d'une ostéotomie cunéiforme le 1er août de la même année par M. Broca, alors chargé de mon remplacement.

. . . . . .

Aux incurvations rachitiques du tibia, nous rattacherons encore une difformité portant sur l'extrémité supérieure des os de la jambe, difformité dont nous avons eu l'occasion d'observer deux exemples : l'un, en 1892, sur un malade des Enfants-Assistés; l'autre, en 1900, dans notre service de l'hôpital Trousseau. Dans les deux cas, la difformité portait sur le membre inférieur gauche.

Le premier de ces enfants, âgé de quatre ans, au moment où j'ai eu l'occasion de l'observer, présentait des signes manifestes de

rachitisme généralisé : nouures de l'extrémité inférieure des os de l'avant-bras, tête volumineuse, poitrine en carène, ventre très développé. Chez lui, les fémurs présentent une courbure à convexité antéro-externe; le tibia droit porte une courbure très marquée à concavité antérieure qui donne au membre l'aspect du genu

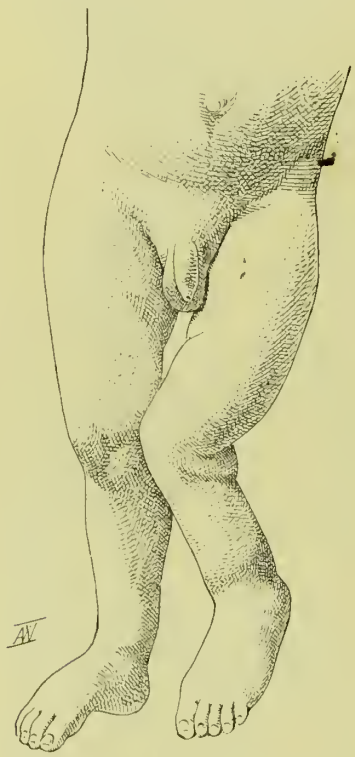

Fig. 323. — Énorme inflexion de l'extrémité supérieure du tibia gauche; il y a à la fois genu valgum et genu recurvatum.

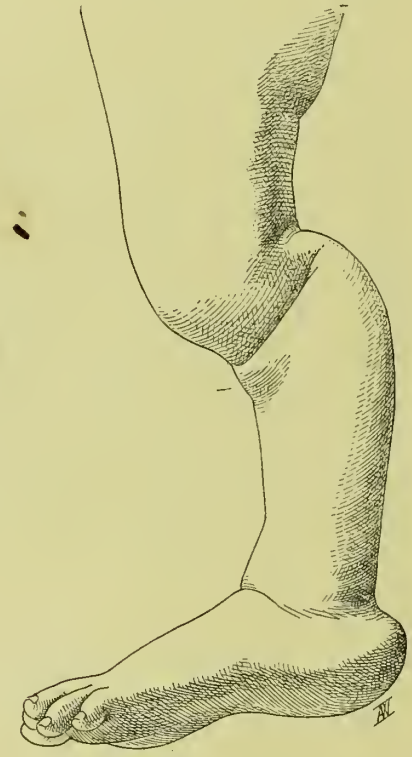

Fig. 324. — Déformation de même sens que la précédente, mais ici, la photographie ayant été faite de profil, on aperçoit seulement le genu recurvatum.

recurvatum. Mais la lésion principale porte sur la jambe gauche. De ce côté, le tibia présente, à peu de distance au-dessous de son extrémité supérieure, une courbure brusque, angulaire, à sommet tourné en dedans, courbure telle que la jambe forme avec la cuisse un angle presque droit. Le sommet interne de l'angle est pointu et forme sous la peau une saillie très aiguë. Au côté externe du membre, à peu de distance au-dessous du genou, se voient deux plis de la peau, à direction antéro-postérieure, distants l'un de l'autre d'un centimètre, et dont le supérieur est le plus profond.

La partie inférieure du tibia du même côté présente elle-même une légère courbure à concavité externe (fig. 323).

J'ai pratiqué chez cet enfant l'ostéotomie linéaire de l'extrémité supérieure du tibia en faisant porter la section au niveau du sommet de l'angle; le redressement a pu être obtenu sans fracture du péroné. La consolidation a été longue à s'effectuer; toutefois elle était complète, et le résultat obtenu assez satisfaisant, lorsque l'enfant a contracté la rougeole à laquelle il a succombé le 6 novembre 1892. Cette circonstance nous a permis de faire l'étude anatomo-pathologique des os; nous les avons reproduits déjà dans le chapitre qui traite du genu valgum (fig. 271).

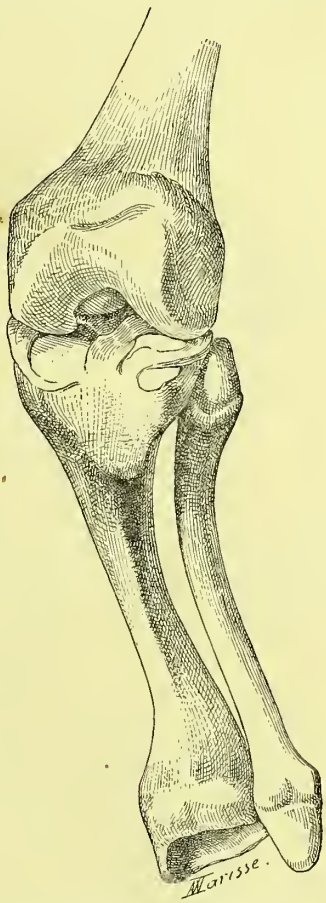

Fig. 325. — État du squelette dans le cas de la figure 324.

On y voit l'énorme développement du condyle interne du fémur par rapport au condyle externe. On y juge bien également de l'inflexion de l'extrémité supérieure du tibia dans le sens antéro-postérieur, c'est-à-dire dans le sens du genu recurvatum; quant à la déviation en dehors dans le sens du genu valgum, elle a presque complètement disparu du fait de l'ostéotomie. On remarque, au côté interne et supérieur du tibia, les épines de Mac Ewen.

Il y a deux ans, j'ai été très frappé de rencontrer, dans mon service de l'hôpital Trousseau, un fait qui présente avec celui des Enfants-Assistés la plus grande analogie, bien qu'il y ait entre les deux certaines différences, ainsi qu'on le verra par la lecture des détails dans lesquels nous allons entrer.

L'enfant était plus jeune; il avait quatorze mois; mais chez lui également la déformation portait sur le membre inférieur gauche. A première vue, on était frappé de la similitude de la déformation dans ces deux cas. Ici, en effet, il y avait, comme chez notre petit

malade des Enfants-Assistés, à peu de distance au-dessous du genou gauche, une énorme incurvation du tibia dirigée à la fois dans le sens antéro-postérieur et dans le sens transversal. Il en résultait à la fois l'apparence du genu varum et celle du genu recurvatum. Comme dans le premier cas, on notait, à la partie supérieure et externe de la jambe, un sillon profond à direction antéro-postérieure. La figure ci-jointe permettra de se rendre un compte exact de la déformation; on y voit et la plicature au côté externe de la jambe et l'inflexion dans le sens du genu recurvatum; quant au genu valgum, il n'est pas apparent sur la figure, la photographie ayant été prise de profil. On en juge bien toutefois par le déjettement de la plante du pied en dehors (fig. 324).

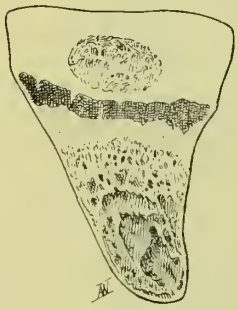

Fig. 326. — Section transversale du tibia dans le cas précédent, on y voit la hauteur beaucoup plus grande du cartilage épiphysaire au côté externe.

Cet enfant a été placé en nourrice à l'âge d'un mois; au moment de la naissance, on n'avait remarqué chez lui aucune déformation. C'est il y a deux mois seulement, au dire de la nourrice, que le médecin a constaté l'inflexion de la jambe gauche, attribuée à une chute, la personne qui portait l'enfant sur les bras l'ayant laissé tomber.

Quoi qu'il en soit, cet enfant, très chétif, n'a pas tardé à succomber à des accidents diarrhéiques, et ici encore nous avons pu examiner l'état du squelette. S'il présente de grandes analogies avec l'état des os dans notre première observation, il offre aussi à noter de sérieuses différences. Tout d'abord, contrairement à ce qui existait dans notre premier cas, l'extrémité inférieure du fémur est normale. La déformation porte tout entière sur l'extrémité supérieure des os de la jambe. Ces deux os, tibia et péroné, présentent au même niveau, c'est-à-dire à très peu de distance au-dessous de l'épiphyse, une double inflexion, à la fois dans le sens transversal et dans le sens antéro-postérieur, c'est-à-dire dans le sens du genu valgum et du genu recurvatum, sans que, du reste, on note de trace de cal à ce niveau.

Une section transversale de l'extrémité supérieure du tibia nous a permis de constater des particularités fort intéressantes; on y voit que l'épiphyse tibiale est beaucoup plus développée en hau-

teur du côté externe, c'est-à-dire du côté répondant à la concavité de la courbure; elle est très notablement plus étroite au côté interne, c'est-à-dire du côté de la convexité. De ce côté, la zone d'ossification remonte beaucoup plus haut vers la surface articulaire du tibia. Il semble donc bien qu'ici encore la pression, s'exerçant davantage au sommet de la courbure, ait eu pour effet d'activer en ce point le processus d'ossification.

CHAPITRE XI

PIED PLAT; PIED PLAT VALGUS; TARSALGIE (PIED PLAT VALGUS DOULOUREUX)

Les expressions *pied plat, pied plat valgus, pied plat valgus douloureux* marquent les trois termes d'une même série. Ce n'est pas à dire que tout malade atteint de pied plat doive les parcourir fatalement, de sorte qu'à un moment donné, au pied plat se surajoute la déviation du pied en dehors, qui caractérise le valgus, et, plus tard, les douleurs et les contractures, caractéristiques du pied plat valgus douloureux, ou tarsalgie de Gosselin. Il n'en est rien; il est tel malade présentant un double pied plat, et qui, durant toute sa vie, n'en est nullement incommodé; chez d'autres, au contraire, l'axe du pied se dévie, le pied est déjeté en dehors, en valgus, en même temps l'on voit apparaître les douleurs et les contractures. On doit donc voir là les trois termes d'une même série qui se complétera, ou non, suivant les cas.

Il en est de la voûte plantaire comme des courbures normales du rachis. Au moment de la naissance, elle n'existe pas encore; c'est plus tard seulement, quand l'enfant commence à marcher, que la contraction musculaire entrant en jeu façonne la voûte plantaire et lui imprime les caractères qu'elle possède à l'état normal chez l'adulte. C'est là encore une des applications de cette loi, qui veut que le squelette, malgré sa solidité, ne détermine pas par lui-même la forme extérieure du corps; bien au contraire, il est pour ainsi dire modelé par les muscles.

D'après cela, il y a donc des pieds congénitalement plats, c'est-à-dire chez lesquels la voûte plantaire ne s'est jamais normalement développée; pour d'autres, la voûte plantaire nor-

male a bien existé à un moment donné, mais elle se laisse plus tard affaisser sous l'une des influences que nous devrons énumérer.

Un point qui mériterait d'être établi, c'est celui des rapports entre les pieds plats des adultes et le pied bot talus valgus d'origine congénitale. L'étude du pied bot congénital nous a démontré que le talus valgus, c'est-à-dire la variété dans laquelle le pied est à la fois déjeté en dehors et dans une flexion forcée sur les os de la jambe, vient immédiatement par ordre de fréquence après le pied bot varus équin congénital. Or, il serait intéressant de se demander quels rapports existent entre ce pied bot talus valgus congénital et le pied plat des adultes. Sans doute, les faits nous montrent que, dans le talus valgus congénital, la déformation n'a pas grande tendance à persister; le plus souvent au contraire, nous en triomphons facilement et avec les appareils les plus simples. Toutefois n'y a-t-il pas des cas dans lesquels la déformation persiste et conduit plus tard à la formation d'un pied plat? Dans un cas, au moins, nous avons vu persister cette déformation. Il s'agit d'un enfant qui nous avait été présenté peu de temps après la naissance, atteint d'un pied bot talus valgus; nous le perdîmes de vue, et, quand il nous fut présenté de nouveau quelques années plus tard, la déformation persistait.

Pour résoudre d'une façon certaine la question, il faudrait pouvoir suivre pendant de longues années les enfants qui présentent au moment de la naissance un pied valgus, ce qui est évidemment très difficile.

Quoi qu'il en soit des relations existant entre le pied plat et le talus valgus congénital, le pied plat se voit dans deux circonstances, à savoir chez les jeunes enfants présentant en même temps d'autres traces évidentes de rachitisme, et chez les jeunes gens. Ces deux grandes variétés du pied plat ont reçu des noms différents : le pied plat des jeunes enfants a été dénommé pied plat rachitique; celui des adolescents, pied plat d'origine statique. Nous retrouvons là la grande division établie entre la scoliose des jeunes enfants et celle des adolescents.

Il s'en faut de beaucoup que le pied plat valgus soit une affection rare dans la première enfance. Si nous consultons à cet égard notre statistique de la policlinique des Enfants-Assistés comprenant huit années, de 1890 à 1898, nous comptons, sur 79 cas de pieds plats, 35 cas qui se rapportent à des enfants de sept ans et

Le pied plat de la première enfance

au-dessous[1]. Nous retrouvons ici la même particularité que pour les malades atteints de genu valgum, c'est-à-dire que, dans les premières années, le pied plat valgus est le plus souvent associé à d'autres manifestations du rachitisme, tandis que, chez l'adolescent, il se montre à l'état de lésion isolée. Plusieurs fois, j'ai noté la coexistence, chez de jeunes enfants, de quatre à cinq ans, entre le pied plat valgus et le genu valgum. Chez d'autres, il existait des incurvations des tibias, des voussures des extrémités osseuses, des déformations du sternum, de la scoliose. Chez un petit garçon de trois ans, nous avons pu noter, en même temps qu'un double pied plat, une ectopie inguinale à droite, une scoliose dorsale gauche avec voussure des côtes du côté correspondant, une déformation du sternum, une longueur exagérée des orteils et des doigts.

La déviation du pied en dehors fait que l'enfant a peu de solidité, et occasionne des chutes fréquentes; c'est pour cela que les parents viennent consulter le chirurgien. Mais le plus souvent le petit malade ne ressent aucune douleur; le pied plat valgus des jeunes enfants n'est point une affection douloureuse. C'est là du reste un point sur lequel nous reviendrons longuement plus tard, en parlant du diagnostic.

Le pied plat de l'adolescence

L'autre époque de la vie à laquelle le pied plat se montre avec une fréquence toute particulière, c'est l'adolescence; mais ce serait une erreur de croire que, dans l'âge intermédiaire, c'est-à-dire entre sept et treize ans, on n'en rencontre pas d'exemples. Dans notre statistique, nous comptons 13 malades appartenant à cette dernière catégorie; mais ce qu'il est vrai de dire, c'est qu'à cette période de la vie, comme chez les très jeunes enfants, le pied plat valgus ne devient qu'exceptionnellement douloureux. La douleur, le pied plat valgus douloureux, comme l'avait parfaitement vu Gosselin, qui lui donne aussi le nom de tarsalgie, est le propre de l'adolescence. C'est le plus souvent chez des jeunes gens, entre treize et dix-huit ans, qu'on le rencontre. Notre statistique portant sur 79 cas compte 30 malades appartenant à cette catégorie. Le nombre des garçons est beaucoup plus considérable que celui des filles, ce qui tient aux influences professionnelles;

1. Peut-être s'étonnera-t-on de voir dans notre statistique un si petit nombre de cas de pieds plats; cela tient à ce que les jeunes gens qui souffrent de cette affection se présentent dans les hôpitaux d'adultes, et non dans les hôpitaux d'enfants, où les malades ne sont reçus que jusqu'à quinze ans.

cependant le pied plat valgus est loin d'être rare chez la femme. Si beaucoup de jeunes gens commencent à souffrir entre treize et quatorze ans, cela tient à ce qu'à ce moment ils cessent de fréquenter l'école pour entrer en apprentissage. Il y a du reste sous ce rapport une grande différence entre les diverses professions. Généralement les personnes atteintes de pied plat passent pour peu propres à la marche; mais ce serait une grande erreur de croire que les professions qui obligent à des marches prolongées sont celles qui exposent le plus à cette difformité. Ce sont au contraire les professions qui exigent des stations debout longtemps prolongées, pendant de longues heures, qui sont les plus désavantageuses au point de vue du développement du pied plat. En consultant les statistiques, on trouvera souvent mentionnées les professions de garçons de café, garçons marchands de vins, blanchisseuses, celles d'imprimeurs, d'apprentis bouchers, apprentis charcutiers. Ces dernières professions ont cela de désavantageux que, non seulement les jeunes gens sont condamnés à la station debout, mais qu'ils doivent encore porter souvent de lourds fardeaux.

Souvent les jeunes gens qui souffrent de pieds plats, comme ceux qui sont atteints de genu valgum, présentent pour leur âge une taille exagérée; ainsi nous trouvons mentionné dans nos notes le cas d'un jeune homme de dix-huit ans et demi souffrant d'un pied plat valgus très prononcé du côté gauche. Ce jeune homme exerce la profession de garçon charcutier; il est, en outre, très grand pour son âge. Je rapporterai encore les deux observations suivantes, qui mettent bien en relief l'importance de la profession. J'ai été consulté par un homme de trente ans, présentant un double pied plat valgus douloureux, plus prononcé à gauche qu'à droite. Vigneron de son état, cet homme n'avait jamais souffert des pieds avant de venir à Paris. Depuis vingt mois, il est employé comme gardien de la paix, et, comme tel, obligé de stationner debout toute la journée; or, au bout de quinze mois de l'exercice de sa nouvelle profession, il a commencé à souffrir; aujourd'hui, on perçoit des craquements articulaires nombreux pendant les tentatives de redressement.

Voici encore un jeune homme de vingt-cinq ans, atteint d'un double pied plat valgus très prononcé; cependant il a pu, durant trois années, faire sans trop de fatigue son service militaire; depuis deux ans qu'il est libéré de son service, il est garçon de

café. Or, c'est depuis ce moment seulement qu'il a commencé à souffrir.

Clientèle et hôpital.

Du moment où l'influence de la profession présente une si haute importance, on comprend la différence qui doit exister, sous le rapport du pied plat, entre les malades de la ville appartenant aux classes aisées, et ceux de l'hôpital qui se recrutent parmi les pauvres, ou, du moins, les jeunes gens obligés à de durs labeurs. Ce n'est pas que nous ne soyons souvent consultés en ville pour des jeunes gens atteints de pied plat; mais ces jeunes gens n'en souffrent pas. Tout au plus quelques-uns d'entre eux sont-ils mauvais marcheurs. Si les parents nous les présentent, c'est qu'ils se préoccupent d'une difformité disgracieuse, et, chez les garçons, ils se préoccupent de savoir s'il n'y a pas là une disposition de nature à entraver leur carrière, la carrière militaire principalement. Mais, je le répète, le pied plat valgus douloureux est tout à fait exceptionnel dans la clientèle privée, alors qu'il est si fréquent chez les malades de l'hôpital, pour les raisons que nous avons précédemment mentionnées.

Les Causes de surcharge

A côté des raisons d'âge et d'attitudes professionnelles, il faut mentionner encore toutes les causes qui sont de nature à surcharger et à affaisser la voûte plantaire. C'est ainsi que, depuis fort longtemps déjà, mon attention a été attirée sur ce fait que beaucoup de malades qui sont atteints de pied bot varus équin congénital d'un côté, présentent un pied plat du côté opposé. L'infirmité dont ils sont atteints les empêchant de prendre sur le pied malade un point d'appui solide, le poids du corps se fait lourdement sentir sur le pied du côté opposé, et détermine à la longue un affaissement de la voûte plantaire. Toute autre difformité d'un membre inférieur peut avoir les mêmes conséquences; à chaque instant, à la consultation orthopédique de l'Hôtel-Dieu où se fait la délivrance des appareils, je suis conduit à prescrire des chaussures orthopédiques pour pied plat à des malades dont l'un des membres inférieurs présente quelque infirmité. Je trouve consigné dans ma statistique des Enfants-Assistés le cas d'un jeune garçon de onze ans qui m'était présenté pour un pied plat valgus du côté gauche, et qui, depuis plusieurs années déjà, souffrait d'une arthrite tibio-tarsienne du côté droit. De même aussi l'on constate souvent l'affaiblissement de la voûte plantaire chez des malades qui ont subi l'amputation d'un des membres inférieurs.

Le plus souvent le pied plat occupe à la fois les deux membres

inférieurs; ainsi, par exemple, dans ma statistique des Enfants-Assistés comprenant 79 cas, il en est 52 qui sont doubles, c'est-à-dire plus des deux tiers. Mais rarement la déformation porte au même degré des deux côtés; le plus souvent, au contraire, un des deux pieds est plus fortement atteint, et c'est habituellement le gauche, le membre gauche étant par excellence le membre de la station, celui sur lequel nous avons coutume de reposer le poids du corps dans la position hanchée. De même aussi, dans les cas où la déformation est double, souvent elle reste tout à fait indolente d'un côté, tandis que, du côté opposé, se montrent tous les caractères du pied plat valgus douloureux.

Pathogénie. — Le fait fondamental dans la production du pied plat et des accidents qui en dérivent, c'est l'affaissement de la voûte plantaire. A l'état normal, cette voûte prend point d'appui sur le sol, en arrière par les tubérosités du calcanéum, en avant par la tête des métatarsiens revêtus d'un coussinet adipeux constituant ce qu'on désigne parfois sous le nom de talon antérieur. Le point le plus élevé de cette voûte, ou son sommet, répond à la tête de l'astragale et à l'articulation médio-tarsienne; il est surtout appréciable sur le bord interne du pied, tandis que le bord externe de l'organe est plat et appuie sur le sol; c'est donc surtout l'affaissement de la voûte interne du tarse qui constitue le pied plat. Toutefois cette manière de voir adoptée depuis longtemps a été combattue par Lorenz. Dans un travail sur le pied plat, cet auteur[1] s'efforce d'établir qu'on ne doit pas considérer le pied comme formé par une voûte unique, mais bien par deux voûtes, l'une interne, l'autre externe, superposées l'une à l'autre. La voûte externe comprend le calcanéum, le cuboïde et les deux derniers métatarsiens. Sur cette voûte ainsi constituée repose la voûte interne, elle-même formée par l'astragale, le scaphoïde et les trois premiers métatarsiens, de sorte qu'en définitive c'est la voûte externe qui supporte tout l'édifice, c'est elle qui, en s'affaissant, donne naissance au pied plat. Il y a dans cette conception de M. Lorenz un fait anatomique exact; il est parfaitement vrai que l'on peut décomposer la voûte plantaire en deux voûtes superposées; et depuis longtemps, les personnes qui s'occupent du montage de squelettes ont l'habitude de constituer d'abord le pied en deux parties composées, comme l'indique Lorenz, l'une externe

1. Lorenz, *Die Lehre von erworbenen Plattfusse*, Wien, 1883.

comprenant le calcanéum, le cuboïde et les deux derniers métatarsiens, l'autre interne formée par l'astragale, le scaphoïde, les 3 cunéiformes et les 3 premiers métatarsiens. Ils relient ensuite ces deux pièces osseuses en les superposant l'une à l'autre. Mais est-ce à dire que cette décomposition de la voûte plantaire en deux parties, possible au point de vue anatomique, ait une importance réelle au point de vue de la physiologie normale et pathologique? En aucune façon. Déjà nous avons fait observer qu'à l'état normal le pied repose sur le sol par son bord externe, il ne saurait donc être question à proprement parler de voûte plantaire externe. D'autre part, dans le pied plat, y a-t-il, comme le veut Lorenz, glissement de la voûte interne sur l'externe? Selon cette manière de voir, ce serait l'astragale uni aux trois cunéiformes et aux trois premiers métatarsiens qui devrait glisser sur le calcanéum et le cuboïde; mais dans chacune des deux voûtes, les pièces osseuses qui les composent resteraient dans leurs rapports normaux. En réalité, ce n'est point ainsi que les choses se passent, le glissement se produit, non point entre le calcanéum et le cuboïde d'une part, l'astragale et le scaphoïde d'autre part, mais bien dans l'articulation astragalo-scaphoïdienne. C'est la tête de l'astragale qui abandonne en partie le scaphoïde pour venir former une saillie anormale sur le bord interne du pied. Qu'on réfléchisse en effet à la manière dont est constituée la voûte plantaire. Sans doute, elle est formée en arrière par le calcanéum et l'astragale, lui-même articulé en avant avec le scaphoïde et les trois premiers cunéiformes; mais il y a encore, prenant part à la constitution de cette voûte, un ligament fort important. C'est le puissant ligament calcanéo-scaphoïdien, qui constitue le principal soutien de la voûte plantaire.

Pour s'en assurer, sur un pied détaché du reste du cadavre, que l'on désarticule isolément l'astragale; on voit que la voûte plantaire n'est pas par là effacée; elle persiste, soutenue par le solide ligament que nous venons de mentionner. C'est lui qui, tendu du calcanéum au scaphoïde et aux cunéiformes, constitue une véritable logette dans laquelle est contenu à l'état normal l'astragale. L'os n'est pas immobile dans cette logette; au contraire, grâce à son articulation avec la face inférieure du calcanéum, il peut y subir d'importants mouvements de glissement. Pendant la marche et la station debout, le poids du corps est transmis directement à l'astragale à travers l'articulation tibio-tarsienne. Cet os le

transmet à travers les ligaments aux différents éléments constituants de la voûte plantaire.

La charge exercée sur cette voûte tend naturellement à l'affaisser en faisant glisser les uns sur les autres les diverses éléments qui entrent dans sa constitution. Ce glissement s'opère surtout au niveau de l'astragale. Cet os subit en effet dans son articulation avec le calcanéum un mouvement de torsion par lequel son extrémité antérieure se porte en bas et en avant, tandis que son extrémité postérieure, unie au calcanéum, se porte en dehors. Par là, le pied est déjeté en dehors, tandis que la tête de l'astragale tend à faire saillie sur son bord interne; en un mot, la position d'abduction est celle que tend à prendre le pied sous l'influence de la pression exercée par le poids du corps sur la voûte plantaire. Y a-t-il surcharge; en d'autres termes, le poids est-il assez considérable pour triompher de la résistance de la voûte, ce mouvement complet de bascule de la tête astragalienne s'accomplit, la voûte en totalité s'affaisse, le pied se dévie en dehors, en valgus, et la tête de l'astragale vient dessiner une saillie anormale sur le bord interne du pied; le pied plat valgus est constitué. D'après cela, le mécanisme qui donne naissance au pied plat valgus n'est autre que celui qui entre en jeu dans la transmission du poids du corps à la voûte plantaire à l'état normal. Il y a seulement disproportion entre le poids transmis et la résistance de la voûte; en d'autres termes, le pied plat rentre dans le groupe des difformités attribuées par Volkmaun à la surcharge (*Belastungstheorie*). Nous comprenons dès lors l'influence des différentes causes que nous avons énumérées à propos de l'étiologie, savoir l'influence de la marche et de la station longtemps prolongée, celle de la surcharge imposée par la nécessité de porter de lourds fardeaux. Cette influence se comprend d'autant mieux qu'elle s'exerce sur des jeunes gens, faibles, trop grands pour leur âge, qui viennent de quitter l'école pour entrer en apprentissage, et qui ne sont pas encore habitués aux durs travaux que l'on exige d'eux. Il est encore une cause que l'on peut invoquer, c'est l'attitude qu'ont l'habitude de prendre ces jeunes gens pendant les longues heures de station debout. C'est là un point sur lequel insiste avec juste raison Annandale. Pour relâcher autant que possible leurs muscles, ces jeunes gens tiennent les deux membres inférieurs écartés l'un de l'autre; ils impriment au membre inférieur en totalité un mouvement de rotation en dehors, en même

temps qu'ils fléchissent légèrement l'articulation du genou; le pied est porté en abduction, sa pointe tournée en dehors. Dans cette attitude, le poids du corps, au lieu de tomber, comme à l'état normal, sur le milieu de la voûte plantaire, vient tomber en dedans; de cette manière, le glissement de l'astragale, dont nous avons précédemment indiqué le mécanisme, est facilité, et peu à peu le pied plat valgus est constitué. Mais si telles étaient les véritables causes de l'affection, on ne comprendrait pas comment, parmi les très nombreux jeunes gens qui sont soumis à ces causes, un petit nombre seulement sont atteints. Il faut bien qu'au-dessus de toutes les causes occasionnelles que nous venons de mentionner, il y ait une cause pathogénique plus importante qui exerce son action. Cette cause, c'est le défaut de résistance des ligaments chez les sujets qui sont atteints de pied plat. C'est là, il faut bien le dire, la cause première et principale. C'est la seule dont on puisse invoquer l'existence dans le pied plat des petits rachitiques qui, nous l'avons dit en commençant, est loin d'être rare; chez eux, pas de travail exagéré, pas de fardeaux à porter, pas de longues heures de station debout, et cependant le pied plat valgus se constitue sous la seule influence du rachitisme dont ces enfants sont atteints. Nous l'avons dit, en effet, le rachitisme ne doit pas être considéré comme une maladie isolée du système osseux, mais bien comme une affection générale du système locomoteur, faisant porter à la fois son action sur les os, sur les ligaments et sur l'appareil musculaire lui-même.

Les détails dans lesquels nous venons d'entrer montrent que la faiblesse de l'appareil ligamenteux est la principale cause qui doive être incriminée. Mais est-ce à dire pour cela que le système musculaire n'ait aucun rôle à jouer dans cette affection? Ceci nous amène à parler de certaines théories qui mettent le pied plat valgus et ses accidents sur le compte de l'insuffisance primitive des muscles. Henke incrimine l'affaiblissement des muscles du mollet, de la plante du pied, du tibial antérieur et surtout du tibial postérieur.

Duchenne (de Boulogne), on le sait, a fait jouer un rôle prépondérant au long péronier latéral; pour lui, ce muscle, après sa réflexion sur la poulie du cuboïde, traversant en diagonale la plante du pied pour aller s'insérer à l'extrémité postérieure et externe du premier métatarsien, représente la corde de l'arc formé par la voûte plantaire. C'est lui qui en est le soutien actif; ce muscle

vient-il à être fatigué, insuffisant, la voûte se laisse affaisser. En d'autres termes, la véritable cause du pied plat, d'après Duchenne (de Boulogne), c'est l'impotence du long péronier latéral.

La théorie formulée par Duchenne (de Boulogne) a joui en France d'une très grande faveur, et elle y compte encore à l'heure actuelle des défenseurs. Toutefois, malgré mon admiration très grande pour les travaux de Duchenne, je crois que, sur ce point du moins, il s'est trompé. Tout d'abord, si la faiblesse du long péronier latéral est la véritable cause du pied plat valgus, il est singulier de voir que le pied se laisse dévier précisément en dehors, c'est-à-dire dans le sens de l'action de ce muscle. D'autre part, aussi, il est facile de s'assurer, par l'emploi de l'électricité, que le long péronier latéral a conservé son action ; plus tard même, la contracture musculaire entrant en jeu dans le pied plat valgus douloureux, on voit se dessiner, au côté externe du pied, les cordes formées par les tendons des muscles long et court péronier latéral rétractés. Il est encore un argument invoqué par Duchenne pour étayer sa théorie de l'impotence du long péronier latéral et que nous devons examiner. Appliquez vigoureusement, dit-il, les pouces au niveau de la face plantaire de l'articulation métatarso-phalangienne du gros orteil, en tendant à redresser ce métatarsien, et engagez le malade à résister de toutes ses forces à ce mouvement. Vous verrez que les malades atteints de pied plat, vu l'impotence du long péronier latéral, sont incapables de résister à cet effort. Pour ma part, chaque fois qu'un malade se présente à moi porteur d'un pied plat, je ne manque jamais de mettre en œuvre chez lui l'expérience de Duchenne (de Boulogne), et je montre à mes élèves que ces malades sont parfaitement en état de résister à l'effort que l'on fait pour affaisser chez eux la voûte plantaire. S'il y avait des muscles que l'on dût regarder comme insuffisants, ce serait bien plutôt selon moi les muscles adducteurs, c'est-à-dire les jambiers antérieur et postérieur.

Mais, je le répète, le système musculaire ne me paraît pas entrer primitivement en cause ; pour moi, la cause première, c'est la faiblesse de l'appareil ligamenteux qui entre dans la constitution de la voûte plantaire. C'est elle qui nous explique l'affaissement de cette voûte qui caractérise le pied plat, et, plus tard, par suite du glissement de l'astragale en dedans, la déviation du pied en valgus qui marque le second degré de l'affection. Reste à expliquer le troisième élément de la difformité, celui qui lui imprime son cachet

La Douleur

définitif, dans les cas où elle arrive à son développement complet; je veux parler de la douleur, qui lui a valu le nom de pied plat valgus douloureux, ou encore la dénomination de tarsalgie employée par Gosselin. On sait quel fut le point de départ de l'opinion formulée par ce chirurgien; ce fut l'autopsie d'une jeune fille morte accidentellement dans son service pendant une épidémie de choléra, et dont la relation fut publiée dans la thèse de son élève Cabot[1]. Ayant trouvé chez cette jeune fille des lésions congestives du côté des cartilages articulaires et des ligaments, Gosselin pensa que le point de départ de l'affection était de nature articulaire, en un mot, qu'il s'agissait là d'une véritable arthropathie à laquelle il donna le nom de tarsalgie. Plus tard, Leroux (de Versailles) publia une nouvelle autopsie à l'appui de l'opinion de Gosselin. Sans doute, si l'on veut dire par là que le point de départ des accidents dont l'ensemble est désigné sous le nom de pied plat valgus douloureux est dans une arthrite primitive de l'articulation médio-tarsienne, la théorie de Gosselin ne saurait être admise. Mais, si on lui donne son interprétation exacte, elle nous paraît contenir une part importante de vérité.

En effet, quand l'affection est arrivée au second degré, c'est-à-dire quand s'est produit le glissement de l'astragale en dedans qui déjette le pied en dehors, en valgus, les ligaments sont distendus, tiraillés sur le bord interne du pied. Celui-ci n'étant plus dans ses rapports normaux avec la jambe, le poids du corps vient tomber sur la partie interne de la voûte plantaire; il en résulte une distension continuelle des ligaments, une sorte d'entorse incessamment répétée qui détermine de la douleur; nous savons en effet que l'appareil ligamenteux est abondamment pourvu de filets nerveux. Sous l'influence de cette douleur entre en jeu la contracture réflexe des muscles portant principalement sur les péroniers latéraux, mais qui peut aussi atteindre les différents muscles du cou-de-pied. La contracture immobilise le pied dans son attitude vicieuse, et dès lors l'affection est définitivement constituée à l'état de développement complet. Le point de départ des accidents est donc bien articulaire, comme le voulait Gosselin.

Il est même des cas dans lesquels l'origine articulaire des douleurs peut être encore plus directement démontrée. Ce sont ceux dans lesquels les accidents du pied plat valgus douloureux sont à

1. Cabot, *De la tarsalgie douloureuse des adolescents*, thèse de doct., Paris, 1866.

mettre sur le compte du rhumatisme. J'ai rencontré plusieurs fois des malades chez lesquels les symptômes du pied plat valgus douloureux s'étaient montrés à la suite d'une attaque rhumatismale. Dans les leçons cliniques que j'ai faites à l'Hôtel-Dieu en 1889, je rapportais 4 cas de cette nature[1]. Je puis citer encore ici le fait d'une jeune fille de seize ans, exerçant la profession de blanchisseuse, qui s'est présentée à nous à la consultation orthopédique des Enfants-Assistés. Elle était atteinte d'un double pied plat valgus douloureux, un peu plus prononcé à droite. Chez elle la déformation s'est montrée à la suite d'une attaque de rhumatisme articulaire aigu généralisé qui a duré deux mois ; depuis lors cette jeune fille est incapable de travailler. Dernièrement encore, j'opérais dans mon service de l'hôpital Trousseau, par le procédé d'Ogston, un jeune homme de quatorze ans et demi présentant un double pied plat valgus douloureux extrêmement prononcé. Chez lui, le quatrième jour après l'opération, la température s'éleva subitement à 40°, en même temps que se montraient de la douleur et du gonflement au niveau du poignet droit, de l'angoisse dans la région précordiale et un dédoublement du second bruit à la base du cœur. La température resta élevée pendant huit jours, et la preuve que cette élévation thermométrique était bien à mettre sur le compte du rhumatisme, et non d'une complication du côté de la plaie, c'est que celle-ci a guéri par première intention, sans le moindre incident local. Du reste, l'observation de ce jeune homme sera pour nous une transition naturelle entre la pathogénie du pied plat valgus douloureux et l'anatomie pathologique de cette même affection. En effet, grâce à l'opération que nous avons pratiquée chez lui, nous avons pu faire d'une manière directe l'étude des lésions.

Anatomie pathologique — Le pied plat ne causant jamais par lui-même d'accidents mortels, c'est tout à fait exceptionnellement qu'on a pu faire l'anatomie pathologique de cette difformité ; de là l'importance attachée par Gosselin à l'autopsie qu'il avait eu l'occasion de pratiquer. Mais ici, comme sur beaucoup d'autres points, les progrès de la chirurgie opératoire moderne nous ont permis de compléter les notions par trop imparfaites que nous fournit l'anatomie pathologique. En opérant le pied plat valgus, nous avons pu en effet nous faire une idée exacte des lésions. C'est

1. Kirmisson, *Leçons cliniques sur les maladies de l'appareil locomoteur*, Du pied plat valgus douloureux, p. 512.

d'après les notions que nous avons pu acquérir au cours de ces opérations que nous ferons notre description. Lorsqu'au cours d'une opération d'Ogston, nous faisons une incision longitudinale sur le bord interne du pied, au devant de la tubérosité osseuse représentée par la tête de l'astragale, à peine avons-nous fait l'incision de la capsule articulaire que nous tombons sur la tête astragalienne à nu dans une étendue considérable, du fait de la subluxation survenue dans l'articulation astragalo-scaphoïdienne. Plusieurs fois, au moment où nous faisions cette incision, il nous est arrivé de voir s'écouler une quantité plus ou moins considérable de liquide synovial; parfois aussi, nous avons pu noter la rougeur congestive des ligaments. Cette vascularisation anormale, cette quantité exagérée de liquide témoignent bien de l'état irritatif de l'articulation qui rend compte des douleurs et de la contracture musculaire par le mécanisme que nous avons précédemment invoqué. La tête astragalienne, avons-nous dit, a en partie abandonné la fossette scaphoïdienne. Il en résulte, à la surface de la tête de l'astragale, la production d'une crête qui sépare les deux parties articulaire et non articulaire de la tête de l'os. Tandis que la partie non articulaire a conservé sa forme arrondie et son poli normal, la partie restée articulaire présente parfois, au contraire, de l'usure du cartilage et une vascularisation anormale qui témoignent suffisamment de l'état irritatif de l'articulation. Plusieurs fois, au cours de nos opérations, il nous est arrivé de rencontrer cette disposition. Mais, nulle part, elle n'était plus marquée que chez le jeune homme auquel nous venons de faire allusion à propos des relations existant entre le pied plat valgus douloureux et le rhumatisme. Je reproduis ici les pièces enlevées chez lui au cours de l'opération, et l'on peut voir, comme je le disais plus haut, sur la tête de l'astragale deux parties très distinctes, une qui a conservé son poli et sa forme normalement arrondie, c'est celle qui ne

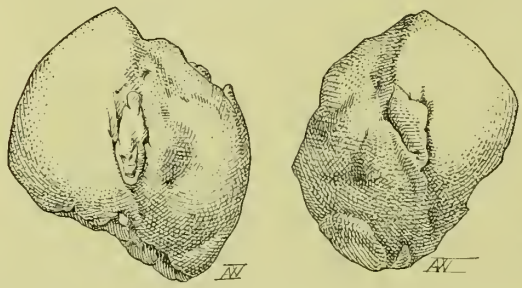

Fig. 327. — Astragales enlevés dans une opération d'Ogston pour double pied plat valgus. On y voit que la tête de l'astragale est divisée en deux parties distinctes : l'une, lisse et polie comme à l'état normal, c'est celle qui était subluxée sur le scaphoïde ; l'autre, rugueuse, irrégulière, demeurée en contact avec la surface articulaire du scaphoïde.

répondait plus au scaphoïde; au contraire, la partie restée articulaire est vallonnée, irrégulière, privée par places de cartilage et anormalement vasculaire. Sur le scaphoïde lui-même, il ne m'est jamais arrivé de trouver rien d'anormal.

Cette anatomie pathologique faite sur le vivant est autrement intéressante et bien autrement instructive, au point de vue pathogénique, que celle qu'on peut faire sur des vieillards qui succombent à toute autre lésion, et chez lesquels on constate des altérations qui sont, non l'origine, mais l'aboutissant ultime de la déformation. C'est cette anatomie pathologique faite au cours des opérations qui m'a conduit à attacher une réelle importance à la théorie de la tarsalgie de Gosselin, non comme point de départ de l'affection, mais, du moins, pour interpréter les phénomènes douloureux et les contractures qui viennent à un moment donné compliquer la difformité.

On comprend qu'à la longue, dans les cas invétérés, des modifications plus profondes se produisent du côté des os et des parties molles. De ce nombre sont celles que nous trouvons décrites par Hoffa : la malléole péronière est émoussée. Du côté du calcanéum et de l'astragale se montrent des déformations considérables aboutissant à la production de surfaces articulaires anormales. C'est ainsi que, sur les pièces figurées par Hoffa, se voient de véritables ecchondroses qui rappellent ce que l'on observe dans l'arthrite sèche. Les ligaments sont distendus et hypertrophiés du côté de la face plantaire, ils ont été trouvés amincis, au contraire, vers la face dorsale. Dittel a pu constater la dégénérescence graisseuse des muscles jambier antérieur et extenseur commun des orteils. Mais, je le répète, ce sont là des lésions extrêmes, qui ne se rencontrent que dans les cas invétérés, et qui ne sauraient nullement s'appliquer aux cas usuels de pied plat valgus que la clinique offre à notre examen.

Lesions ultimes.

Symptômes. — L'affaissement de la voûte plantaire qui est le point de départ de l'affection que nous étudions en ce moment est loin de constituer par lui-même toute la symptomatologie. En effet, nous l'avons déjà dit, le pied plat peut être congénitalement plat; dans certains pays, dans certaines races, chez les nègres, par exemple, le pied est normalement plat. En France même, les opérations des conseils de revision démontrent que le pied plat ne se présente pas avec une même fréquence dans toutes les régions. Il est beaucoup plus fréquent dans le nord et dans l'est de la

France que dans le midi. Enfin, on le trouve héréditairement dans certaines familles. Or, il s'en faut de beaucoup que toutes les personnes qui possèdent un pied plat congénital en éprouvent de la gêne. Il en est parmi elles un certain nombre qui sont très propres à la marche, et qui peuvent fournir de longues courses, sans en éprouver la moindre incommodité. D'autres, au contraire, accusent facilement de la fatigue, et même quelques légères douleurs. Mais, en règle générale, c'est seulement quand les ligaments qui soutiennent la voûte plantaire se laissent affaisser, quand le pied lui-même se laisse dévier en dehors que surviennent les douleurs. Rien ne saurait mieux nous faire comprendre le rôle de l'abduction que l'étude de ces nombreux malades qui se présentent chaque jour à notre examen, et qui sont porteurs d'un double pied plat congénital. Or, chez eux, un seul des deux pieds est douloureux; c'est celui dont les ligaments plantaires se sont laissé distendre, dont la tête de l'astragale a basculé en dedans, tandis que le pied lui-même s'est dévié en dehors; en d'autres termes, chez ces malades, au pied plat congénital s'est surajoutée la déviation en valgus, et c'est le pied qui a subi cette déviation surajoutée qui seul est le siège de douleurs. A chaque instant l'examen clinique nous fournit des cas de cette nature. Nous avons suffisamment insisté sur le mécanisme de cette déviation du pied en valgus, nous n'avons pas à y revenir; mais nous devons en énumérer les conséquences, en d'autres termes, nous devons exposer les symptômes du pied plat valgus.

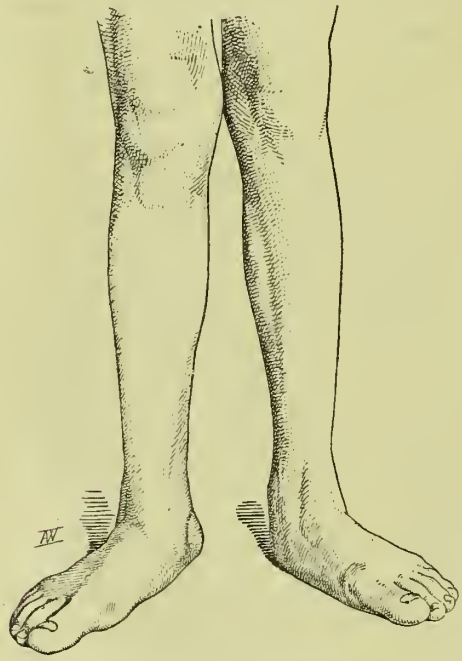

Fig. 328. — Double pied plat valgus extrêmement prononcé, avec déjettement de la pointe du pied en dehors.

Le premier qui nous frappe, c'est la déviation du pied en dehors. Si nous traçons l'axe du membre inférieur, il passe à l'état

normal par la crête du tibia et se prolonge sur la face dorsale du pied suivant une ligne qui passe par le deuxième orteil. Dans le pied plat valgus, au contraire, l'axe de la jambe prolongé vient tomber beaucoup plus en dedans ; parfois il passe par le gros orteil lui-même, mais souvent en dedans même de ce gros orteil.

Il est des cas d'abduction extrêmement marquée dans lesquels l'axe de la jambe prolongé vient tomber à 5 ou 6 centimètres en dedans du gros orteil. Il est du reste une cause d'erreur bonne à signaler. Chez certains malades, en effet, bien que le pied en totalité soit fortement dévié en valgus, la pointe du pied est cependant tournée en dedans, ce qui masque en partie l'abduction.

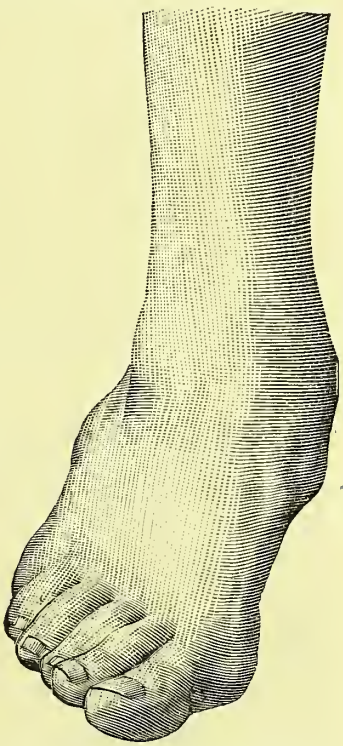

Fig. 329. — Pied plat valgus extrêmement prononcé, outre le déjettement de la pointe du pied en dehors, on y voit la saillie formée sur le bord interne du pied par la tête de l'astragale; le gros orteil est dévié en hallux valgus.

Pour peu que la difformité soit quelque peu prononcée, outre la déviation du pied en dehors par rapport à l'axe de la jambe, on note encore immédiatement la forme anormalement convexe du bord interne de l'organe. Sur ce bord interne du pied on aperçoit trois saillies osseuses superposées qui sont, en allant de haut en bas, la malléole interne, la saillie répondant à la tête de l'astragale subluxée en dedans et la tubérosité du scaphoïde. Le bord externe du pied est au contraire plus ou moins excavé au niveau de l'articulation médio-tarsienne. Dans les cas de déformation extrêmement prononcée, en même temps que le bord interne du pied s'étale et se déjette en dedans, son bord externe au contraire se relève au point d'arriver à ne plus toucher le sol.

Quand la difformité a atteint un pareil degré, généralement les douleurs ne tardent pas à se montrer. Elles affectent d'abord un caractère passager, revenant périodiquement le soir sous l'influence de la marche et de la fatigue; il est cependant quelques

malades qui disent souffrir davantage le matin en se levant et dont les douleurs diminuent quand les articulations ont été mises en mouvement. Plus tard, les douleurs deviennent continues, elles peuvent varier beaucoup dans leur siège et dans leur étendue, mais le siège qui m'a toujours semblé le plus fréquent, c'est le point répondant, sur le bord interne du pied, à la tête de l'astragale et à l'articulation médio-tarsienne. Parfois les douleurs s'irradient sur la face dorsale du pied à cette même articulation; plus rarement, elles occupent le bord externe du pied, soit au niveau de la pointe de la malléole externe, soit au niveau de l'articulation calcanéo-cuboïdienne. On comprend en effet que, dans les cas de déviations extrêmes en valgus, lorsque le bord externe du pied tend à s'excaver, la malléole péronière vienne par son sommet presser la face externe du calcanéum; les surfaces articulaires du cuboïde et du calcanéum sont elles-mêmes fortement pressées l'une contre l'autre par le même mécanisme, et il peut en résulter de la douleur.

Contractures musculaires

Les contractures musculaires sont, en général, contemporaines des douleurs. Les muscles sur lesquels elles portent principalement sont les péroniers latéraux. On aperçoit sur le bord externe du pied leurs tendons qui se dessinent sous la forme de véritables cordes tendues au-dessous des téguments. Il est des malades chez lesquels la contracture est telle que le tendon du court péronier latéral abandonne la gouttière rétro-malléolaire, où il est fixé à l'état normal, pour venir se luxer au devant de la malléole péronière. Mais la contracture n'est pas limitée aux seuls péroniers latéraux; dans bon nombre de cas, elle porte en même temps sur les extenseurs des orteils, et même sur les muscles jambiers antérieur et postérieur, et jusque sur les muscles du tendon d'Achille.

Les divers degrés de contracture

Quoiqu'il en soit, il est une distinction fort importante à établir entre les divers pieds plats valgus avec contracture, distinction sur laquelle a insisté avec juste raison Gosselin. Il est en effet des malades chez lesquels la contracture est assez peu marquée pour qu'après quelques jours de repos, ou même sans cette condition, le chirurgien puisse, à l'aide des mains, triompher de l'obstacle opposé par la contracture musculaire et remettre le pied dans son attitude normale. Chez d'autres malades, au contraire, la contracture musculaire est tellement prononcée qu'on ne saurait la vaincre à l'aide des mains seules. Il sera nécessaire d'avoir recours au

chloroforme pour donner au pied dans ce cas une bonne direction. Enfin, dans les cas invétérés, toute tentative de réduction, même sous le chloroforme, est rendue inutile par la rétraction des parties molles et la déformation des surfaces articulaires que nous avons précédemment mentionnées.

Lorsque l'affection est ainsi caractérisée par une déviation considérable du pied en valgus, des douleurs et de la contracture, la position du malade devient des plus pénibles. La station debout longtemps prolongée et la marche lui deviennent également impossibles. Il est des malades qui, dans ces conditions, après avoir essayé inutilement diverses professions, en sont réduits à une profonde misère.

La condition des malades est encore rendue plus pénible par les différents troubles trophiques qu'entraîne à sa suite cette difformité. L'un des plus constants est la sudation exagérée des pieds; dès qu'on commence l'examen, dès que surtout l'on pratique des tentatives de redressement, on voit immédiatement les pieds se couvrir de sueur. Si, comme nous en avons l'habitude, on place le malade pour l'examen sur la même planchette qui nous sert pour l'étude des scolioses, on voit l'empreinte des deux pieds se déposer sur la planche, sous la forme de deux larges taches humides répondant à toute l'étendue par laquelle la face plantaire a reposé sur le bois. Nul doute que cette sudation exagérée, comme la contracture musculaire, ne reconnaisse pour cause l'irritation des nerfs plantaires. Il y aurait à cet égard une étude fort intéressante à faire; ce serait l'examen histologique des nerfs plantaires dans les cas de pied plat valgus invétéré; nul doute qu'on y découvre des lésions. Cette macération de l'épiderme par la sueur détermine un ramollissement de la peau, et quelquefois même des ulcérations qui ajoutent aux souffrances du malade. Une autre cause de gêne est l'atrophie du coussinet adipeux qui protège à l'état normal les points sur lesquels s'exerce la pression pendant la marche; quelquefois cette atrophie est assez marquée au niveau du talon pour déterminer la douleur qui a été rapportée par certains chirurgiens à la contusion chronique du talon. Beaucoup plus souvent, cette atrophie est marquée au niveau du coussinet adipeux existant normalement sous la tête des métatarsiens, dans les points de pression qui ont été décrits sous le nom de talon antérieur. C'est là pour le malade une nouvelle cause de douleurs; en effet, dans les points où le coussinet adipeux est ainsi atrophié,

il se forme des durillons, des bourses séreuses anormales, qui peuvent s'enflammer.

Fréquemment aussi on note, en coïncidence avec le pied plat, des troubles divers du côté des orteils. La voûte plantaire, en s'affaissant, donne au pied une largeur plus grande et une longueur exagérée. Il en résulte que les orteils sont comprimés les uns contre les autres dans les chaussures et tendent à se déformer. De là la fréquence de l'hallux valgus, de l'ongle incarné, de l'orteil en marteau venant compliquer le pied plat valgus. Dans une récente discussion à la Société de Chirurgie, M. Berger a insisté avec juste raison sur cette cause de production de cette dernière difformité. La conséquence du pied plat la plus habituelle, c'est, avons-nous dit, l'augmentation du pied dans tous ses diamètres, aussi bien suivant le sens de la longueur que de la largeur, l'étalement de la voûte plantaire, en un mot. C'est seulement dans les cas extrêmes d'abduction, déterminant une inflexion très marquée au niveau de l'articulation médio-tarsienne, portant en dedans et en bas la tête de l'astragale, en dehors la partie antérieure du pied, qu'on voit cet organe prendre la forme globuleuse.

Discussion Soc Chir de Berger

Aux troubles trophiques ajoutons les troubles circulatoires; la peau est souvent lisse et violacée; le pied est habituellement froid; enfin, il n'est pas rare de remarquer au niveau du pied des varicosités, et même des varices plus ou moins étendues aux membres inférieurs, qui déterminent des crampes et peuvent devenir une nouvelle source de douleurs.

On voit par là combien la position des malades atteints de pied plat valgus peut devenir misérable.

Diagnostic. — Il semble, d'après l'énumération des symptômes que nous venons de faire, que le diagnostic ne doive présenter aucune difficulté. En effet il en est ainsi dans l'immense majorité des cas. Toutefois cette étude du diagnostic prête à certaines remarques qui ne sont pas dépourvues d'intérêt. Le simple examen du pied permet de constater, à première vue, la construction défectueuse de la voûte plantaire. Il est toutefois des malades chez lesquels cette constatation n'est pas aussi simple. Je veux parler des personnes chez lesquelles le pied à l'état de repos, dans la position assise et la jambe pendante, paraît normalement conformé; au contraire, dès que ces mêmes personnes se mettent debout, et surtout dès qu'elles ont fait quelques pas, l'affaissement de la voûte plantaire devient manifeste. Plusieurs faits de cette

nature se sont présentés à notre examen. En voici deux, par exemple, pris au hasard dans nos notes de la policlinique des Enfants-Assistés. Une jeune fille de dix-sept ans se présente à nous avec un double pied plat valgus plus prononcé à droite qu'à gauche. Cette jeune fille étant debout, la voûte plantaire s'affaisse complètement, et le pied se dévie en valgus; au contraire, si on l'examine assise et le pied ballant, la voûte plantaire affecte une concavité manifeste voisine de l'état normal.

Quand on fait chez cette jeune fille l'expérience de Duchenne (de Boulogne), la malade résiste très énergiquement : donc, pas d'impotence fonctionnelle du long péronier latéral. L'affaissement de la voûte plantaire est à mettre uniquement sur le compte de la laxité de l'articulation médio-tarsienne.

Voici encore un jeune homme de dix-sept ans qui présente un double pied plat valgus à peu près symétriquement développé sur chacun des deux pieds. Ce qui frappe surtout chez lui, c'est la différence considérable observée suivant qu'on examine le malade au repos ou debout. Au repos, ce sont les caractères d'un pied plat valgus modéré. Au contraire, dès que le malade est debout, le pied s'affaisse en totalité et prend la forme globuleuse. Une énorme saillie se dessine sur le bord interne du pied, saillie formée par la tête de l'astragale subluxée; il existe des craquements dans l'articulation médio-tarsienne.

Il est donc indispensable, pour se faire une juste idée des troubles fonctionnels, d'examiner non seulement le malade assis, au repos, mais encore de l'étudier debout et de le faire marcher devant soi.

Un autre procédé d'examen que l'on ne doit pas négliger, c'est celui des empreintes. Il consiste à faire marcher le malade sur une feuille de papier préalablement enduite de noir de fumée; on fixe ensuite à l'aide d'un vernis l'empreinte ainsi obtenue. Tandis qu'à l'état normal, l'empreinte du pied répond seulement au talon, au bord externe du pied et à la tête des métatarsiens, dans le pied plat, au contraire, on obtient une empreinte qui répond à toute l'étendue de la face plantaire. Dans les cas de pied plat valgus extrêmement prononcé, l'empreinte déborde même sous la forme d'une ligne convexe l'étendue normale de la plante du pied.

L'étude des empreintes plantaires pourrait même être utilisée pour établir une classification entre les différents pieds plats sous le rapport de leur gravité. On pourrait classer dans un premier

Les 3 types

degré tous les cas où, tout en conservant la forme normale, l'empreinte plantaire présente une étendue exagérée; dans le second degré, l'empreinte répond à la plante du pied en totalité; enfin, dans un troisième degré, non-seulement l'empreinte correspond à la totalité de la face plantaire, mais elle la déborde et présente une

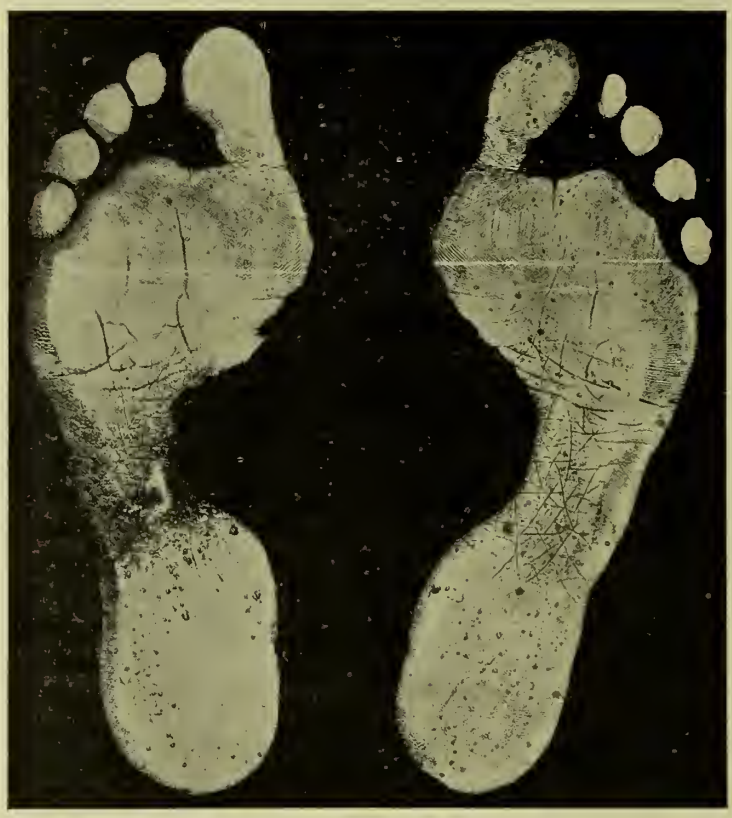

Fig. 330. — Empreintes plantaires dans un cas de pied plat modéré (1er degré) : l'empreinte plantaire est anormalement élargie, mais elle présente encore la forme physiologique.

saillie anormale sur le bord interne du pied. Les trois figures que nous donnons ici offrent un exemple de chacune des variétés que nous venons de décrire, et permettent de comprendre cet essai de classification.

Les douleurs symptomatiques du pied plat valgus surviennent quelquefois à l'occasion d'un traumatisme, d'une entorse par exemple. Mais la configuration défectueuse du pied, la persistance des douleurs longtemps après le traumatisme démontrent que

celui-ci n'a joué d'autre rôle que celui de cause occasionnelle. Déjà, nous avons signalé, à propos de l'étiologie, l'importance du rhumatisme. En cherchant à vaincre la résistance opposée par la contracture musculaire au redressement, on se renseigne, non seule-

Fig. 331. — Empreinte plantaire dans un cas très marqué de pied plat (2e degré), l'empreinte répond à la face plantaire du pied en totalité.

ment sur le degré même de cette contracture, comme l'a indiqué Gosselin, mais on peut en même temps acquérir des notions utiles sur la participation de l'articulation médio-tarsienne à la lésion. Souvent, en effet, pendant les tentatives de redressement, on perçoit des craquements plus ou moins abondants dans l'articulation.

Une autre cause d'erreur dont il faut se garder, c'est la présence de lésions tuberculeuses du tarse. On sait, en effet, que les ostéo-arthrites tuberculeuses sont loin d'être rares au niveau de l'articu-

lation médio-tarsienne. Au nombre de leurs symptômes, elles déterminent une déviation totale du pied en valgus qui pourrait être prise pour un exemple de pied plat valgus douloureux simple. Mais généralement, en cas d'arthrite tuberculeuse, les douleurs osseuses sont beaucoup plus prononcées; elles s'accompagnent de gonflement, parfois même d'œdème; la brusquerie du début, l'étude des antécédents peuvent encore éclairer le diagnostic. Parfois l'on apprend que le malade, jusqu'à une époque assez rapprochée, avait le pied normalement conformé; tout d'un coup, il a commencé à souffrir, en même temps que le pied s'est dévié en valgus. C'est là une raison pour soupçonner une ostéo-arthrite tuberculeuse au début plutôt qu'un pied valgus douloureux, dans lequel la déviation et les douleurs surviennent lentement, progressivement, et sur un pied primitivement plat.

Je citerai comme exemple le cas d'une fillette de onze ans, qui s'est présentée à notre consultation avec un pied plat valgus douloureux du côté gauche. Il y a de ce côté affaissement de la voûte plantaire, et saillie anormale du scaphoïde sur le bord interne du pied. La jeune malade éprouve des douleurs, surtout la nuit, au niveau de la malléole interne. L'étude des antécédents nous apprend que le père tousse beaucoup et souffre d'une fistule à l'anus. Sur sept enfants dont se composait la famille, trois sont morts de méningite.

Voici encore le fait d'une autre fillette de douze ans et demi, présentant un pied plat valgus en rapport avec une ostéo-arthrite du tarse. Chez elle, la déviation totale du pied droit en valgus s'est produite brusquement depuis huit jours; il y a contracture de tous les muscles du cou-de-pied, et surtout du jambier antérieur. Enfin, une douleur et un gonflement très net au niveau de l'articulation astragalo-scaphoïdienne ne laissent aucun doute sur la véritable nature de la lésion.

Nous devons en terminant faire une remarque fort importante à propos de la douleur dans le pied plat valgus douloureux. Cette remarque peut être formulée de la façon suivante : *Le pied plat valgus douloureux n'est pas une maladie des jeunes enfants.* Tout ce que nous avons dit de la douleur dans le pied plat se rapporte aux jeunes gens, ou même aux adultes. Rien n'est plus rare que d'observer des douleurs marquées dans le pied plat valgus des jeunes enfants. Ce que l'on observe chez eux, c'est l'affaissement de la voûte plantaire, avec déjettement du pied en dehors. Il en

résulte un défaut d'équilibre pendant la marche, des chutes fréquentes, tout au plus une fatigue rapide et quelquefois même une légère sensibilité sur le bord interne du pied. Lorsque, chez un jeune enfant présentant un pied plat valgus, on trouve de la con-

Fig. 332. — Empreinte plantaire dans un cas extrême de pied plat (3e degré), non seulement l'empreinte répond à la totalité de la face plantaire, mais encore elle déborde le bord interne du pied en formant en ce point une convexité arrondie.

tracture avec douleur vive au niveau de l'articulation médio-tarsienne, on doit soupçonner une lésion osseuse, habituellement de nature tuberculeuse. Cette notion clinique, je l'ai acquise à mes dépens à propos d'un fait qui s'est présenté à mon examen il y a une dizaine d'années. Un médecin de Paris vint un jour me montrer son petit garçon, enfant de trois ans et demi environ, qui souffrait au niveau du tarse, en même temps que son pied était déjeté en valgus. Je crus voir là un exemple de pied plat valgus

douloureux, et, comme il y avait une légère incurvation du tibia, je prescrivis une bottine spéciale munie d'un tuteur latéral interne. Bien que cette tige fût très légère et très élégamment construite, bientôt il se montra de la rougeur sur le bord interne du pied; je l'attribuai à la pression légère exercée par le tuteur et je le fis légèrement courber. Néanmoins, à quelque temps de là, il se montrait en ce point un abcès qui venait nous révéler la véritable nature de la lésion. L'enfant partit au bord de la mer; un mois après, son père m'annonçait qu'il venait de succomber à une méningite tuberculeuse.

L'erreur de diagnostic que j'avais commise dans ce cas particulier n'a pas été perdue pour moi; elle a servi à mon instruction, et je la cite fréquemment à mes élèves. Depuis lors, dès que je suis en présence d'un pied plat valgus avec douleurs et contracture chez un jeune enfant, je me défie de l'existence d'une lésion d'ostéite tuberculeuse que l'examen clinique permet presque toujours de constater. Je relève, par exemple, dans mes notes de la policlinique des Enfants-Assistés, le fait d'une petite fille de quatre ans et demi présentant une déviation du pied droit en valgus, avec contracture des extenseurs et des péroniers latéraux. Chez elle, il existe, au côté interne du tarse, un gonflement douloureux répondant à l'astragale et symptomatique d'une lésion tuberculeuse de cet os. Du reste, l'enfant porte, au devant de l'épaule droite, une petite gomme tuberculeuse de la peau et sa mère a succombé à la tuberculose pulmonaire.

A la fin de l'année dernière entrait dans notre service à l'Hôpital Trousseau une fillette de cinq ans, dont le pied gauche était dévié en valgus, tandis que le pied droit restait normal. Depuis six mois, cette enfant boite; sur le bord interne du pied existe une saillie osseuse répondant à la tête de l'astragale, saillie au niveau de laquelle la pression, même légère, était excessivement douloureuse. Il y avait en outre chez elle une atrophie marquée du mollet; tandis que le mollet gauche ne mesurait que 18 centimètres de circonférence, le mollet droit en avait 20. Ces diverses circonstances me firent diagnostiquer une ostéite tuberculeuse de l'astragale que je traitai par l'ignipuncture; je revois de temps en temps cette enfant, elle est en bonne voie de guérison, mais non encore définitivement rétablie; ce qui confirme bien le diagnostic.

Je ne veux pas multiplier les exemples; je me contente de répéter ce que je disais en commençant : le pied plat valgus douloureux

n'est pas une maladie des jeunes enfants. Quand on voit chez eux des douleurs vives et de la contracture surajoutées au pied plat valgus, il convient de soupçonner une lésion osseuse, presque toujours tuberculeuse.

Traitement. — Ce serait une erreur de croire que le traitement prophylactique soit tout à fait nul dans le pied plat. Lorsqu'un jeune homme nous est présenté souffrant de cette malformation, nous devons avant tout conseiller aux parents de chercher pour lui une profession qui ne l'oblige pas à rester de longues heures debout ou à porter de lourds fardeaux. On évitera par là de voir l'état de ces malades s'aggraver, et ces jeunes gens, après avoir inutilement tenté diverses professions, tomber dans une misère profonde.

Quant au traitement curatif, il comprend deux ordres de moyens : 1° soutenir par un appareil convenable la voûte plantaire qui s'affaisse; 2° fortifier autant que possible les muscles qui servent de soutien à cette voûte.

Les appareils qui ont été employés dans la cure du pied plat sont extrêmement nombreux. Quelques-uns, comme ceux de Nyrop et de Reynder, possèdent des tuteurs latéraux remontant jusqu'au-dessous du genou, tandis que la portion plantaire de l'appareil, croisant la voûte du pied, la relève et la soutient. Mais ce sont là des appareils encombrants, qui ne trouveront leur application que dans des cas particulièrement graves. Chez l'immense majorité des malades, on pourra se contenter d'un dispositif infiniment plus simple que réalisent les chaussures orthopédiques. Le but que l'on se propose, c'est de soutenir la voûte plantaire qui s'affaisse, et en même temps de rejeter en dedans le pied qui tend à se dévier en dehors. On peut y arriver en imprimant au talon une direction oblique, telle que sa partie interne soit notablement surélevée par rapport à l'externe. De cette façon l'on arrive à placer le pied dans l'adduction. On trouvera figurés dans l'ouvrage de Hoffa différents modèles de ces talons obliques appartenant à Müller et Thomas, à Beely, à Staffel. Mais l'inconvénient de cette disposition, c'est d'être visible à l'extérieur; aussi préfère-t-on, en général, avoir recours à des semelles convexes qui donnent le même résultat, sans laisser apercevoir au dehors une disposition spéciale. Il a été construit un très grand nombre de ces semelles qui diffèrent les unes des autres à la fois par leur disposition et par la matière dont elles sont formées. On en a fait en liège, en caoutchouc, en celluloïde, en acier, en aluminium. Les semelles en liège incor-

porées dans la bottine elle-même sont les plus simples. Mais ce que l'on doit surtout obtenir, c'est que l'appareil employé ne soutienne pas uniquemont la face plantaire, mais encore le bord interne du pied. Cette condition est parfaitement remplie par les semelles métalliques conseillées par Whitman, et dont nous donnons ici la reproduction. Grâce à la partie de cette semelle qui se relève horizontalement pour venir embrasser le bord interne du pied, celui-ci se trouve efficacement soutenu, et le glissement de la tête de l'astragale en dedans est empêché. Si j'insiste sur ce point particulier, c'est qu'en France souvent l'on se contente de faire porter aux malades des semelles surélevées à la partie interne, sans que le bord interne du pied soit soutenu. Rien ne s'oppose dès lors au glissement de l'astragale en dedans, et le pied plat valgus continue à s'aggraver. Ce qu'il faut donc, c'est ajouter à la partie interne des contreforts latéraux solides pour s'opposer à la déviation du pied en valgus. Dans les cas même où la déformation est très prononcée, j'ajoute à la chaussure des tuteurs latéraux en acier insérés dans la tige de la bottine, semblables à ceux dont je me sers dans le traitement du pied bot varus équin congénital.

Fig. 333.

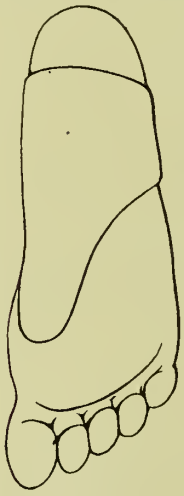

Fig. 334.

Fig. 335.

Le second point important dans le traitement, c'est de fortifier autant que possible les muscles qui doivent soutenir la voûte plantaire. Bien que nous ne fassions pas jouer le rôle primitif, dans l'étiologie du pied plat valgus, à l'insuffisance de tel ou tel groupe musculaire, il n'en est pas moins vrai qu'ici, comme partout ailleurs, les muscles peuvent être considérés comme les ligaments actifs des articulations. Tous les moyens qui sont de nature à renforcer leur action peuvent donc être utiles; de ce nombre sont l'électricité, le massage et la gymnastique orthopédique. L'électricité, sous la forme de courants faradiques, sera appliquée surtout aux muscles adducteurs du pied sur la jambe, jambiers antérieur et postérieur, muscles du tendon d'Achille. Le massage sera utile, non seulement pour fortifier l'appareil musculaire, mais encore pour soulager les douleurs auxquelles donne naissance le tiraillement des ligaments.

La gymnastique orthopédique a une part importante dans l'heureux résultat du traitement. Les appareils, comme ceux de Zander, dans lesquels sont exercés les muscles moteurs du pied sur la jambe, les exercices qui consistent à faire mouvoir avec le pied une roue, à soulever un poids suspendu à une corde qui passe sur une poulie, sont tous recommandables; tous les exercices de pédale sont fort utiles; on comprend qu'on y fasse rentrer l'usage de la bicyclette sur lequel a spécialement appelé l'attention Francesco Brunelli. Tous les exercices orthopédiques bien compris pourront être avantageux; Ellis et Roth ont spécialement appelé l'attention sur ce point particulier de la question. Mais les exercices qu'on doit surtout recommander, comme étant les plus pratiques, ce sont ceux qui font entrer en jeu la contraction musculaire, sans l'aide d'aucun appareil. Parmi eux, tous les auteurs s'accordent à mettre au premier rang l'exercice qui consiste à s'élever sur la pointe des pieds, à rester un certain temps dans cette position, puis à poser doucement le talon à terre. On voit, pendant cet exercice, se tendre vigoureusement tous les muscles du cou-de-pied, en particulier le puissant muscle jambier antérieur, en même temps que la pointe du pied se porte en dedans. Hoffa recommande de faire ce même exercice, les orteils se joignant, les talons écartés, en un mot dans l'attitude de l'adduction forcée. Le même auteur recommande encore les exercices suivants : les pieds étant dans la position forcée d'adduction, s'élever sur les talons, plier les genoux, puis étendre les genoux, et retomber

doucement sur les talons. Le malade étant assis, le dos appuyé, les genoux étendus et les orteils en dedans, peut encore faire des mouvements de rotation du pied en dedans. Un exercice également fort utile et dont nous recommandons l'emploi, c'est celui qui consiste à se tenir alternativement sur chacun des deux pieds. Dans ce mouvement, on voit énergiquement entrer en contraction le jambier antérieur qui soutient la voûte plantaire et place le pied dans l'adduction.

Un traitement bien conduit par l'emploi judicieusement combiné des différents moyens que nous venons d'exposer peut donner les plus heureux résultats. Mais dans les cas où déjà la contracture est intervenue pour fixer le pied dans son attitude vicieuse, ce traitement ne saurait suffire. Prescrire d'emblée dans un pareil cas des chaussures orthopédiques, ce serait condamner le malade à conserver indéfiniment son infirmité, puisque nécessairement les chaussures devraient être modelées sur la conformation vicieuse du pied. La première chose à faire en pareil cas, c'est de réduire l'attitude vicieuse. Lorenz conseille pour cela un moyen intéressant, en ce qu'il constitue en même temps une expérience de physiologie pathologique instructive. Il consiste à injecter dans l'articulation astragalo-scaphoïdienne 0,025 à 0,05 d'une solution de cocaïne à 5 p. 100. Sous cette influence, l'irritation des nerfs articulaires cesse, et, avec elle, la contracture musculaire qui en était la conséquence. Je n'ai aucune expérience de ce moyen; mais étant donné ce que nous savons de la pathogénie, il nous semble parfaitement logique. Le moyen le plus généralement employé, celui auquel nous avons recours avec tous les chirurgiens, c'est le chloroforme. Dès que le malade est endormi, toute contracture musculaire cesse, et, tandis qu'un aide fixe l'extrémité inférieure de la jambe, le chirurgien peut sans trop de difficultés, en abaissant la pointe du pied et la portant en dedans, pratiquer le redressement. C'est tout à fait exceptionnellement que la ténotomie devient nécessaire. Pour ma part, bien que j'aie redressé un nombre très considérable de pieds plats valgus avec contracture, je ne me rappelle avoir pratiqué qu'une seule fois la ténotomie des péroniers latéraux. Ceci m'amène à parler de la ténotomie du tendon d'Achille qui est conseillée par certains auteurs, Hoffa notamment, comme moyen adjuvant dans le redressement du pied plat valgus. Sans doute il est parfaitement exact, et nous en avons déjà fait la remarque à propos des symptômes, que, dans nombre de cas, le

tendon d'Achille participe à la rétraction des muscles du cou-de-pied. Mais la section de ce tendon ne m'a jamais paru nécessaire. Elle me semble même inopportune, car non seulement les muscles du tendon d'Achille sont extenseurs du pied sur la jambe; mais ils sont en même temps adducteurs. Or, dans le pied plat valgus, il y a grand intérêt à fortifier toutes les puissances adductrices, et non à les affaiblir.

Quand on est parvenu à opérer le redressement qui s'accompagne parfois de craquements articulaires, mais qui ne présente jamais de bien grandes difficultés, il faut fixer le pied dans l'attitude convenable qu'on est arrivé à lui donner. Rien ne convient mieux dans ce cas que l'application d'un appareil plâtré qui embrasse exactement la voûte plantaire et le bord interne du pied, et remonte jusqu'au-dessus du genou. Pendant le temps nécessaire à la dessiccation de l'appareil, je porte la pointe du pied en bas et en dedans, de manière à exagérer le mouvement d'adduction. En même temps je place au niveau de la région plantaire un gros tampon d'ouate, ou mieux une bande roulée en toile que je maintiens par quelques tours de bandes, de manière à rétablir la convexité de la voûte plantaire. Hoffa conseille de laisser l'appareil plâtré en place pendant trois semaines, puis de revenir à l'emploi des moyens que nous avons conseillés précédemment. Pour ma part, je prolonge souvent l'immobilisation un peu plus longtemps, pendant quatre à cinq semaines par exemple. Mais où je diffère d'opinion avec l'auteur allemand, c'est que, dès le troisième jour qui suit le redressement, il autorise la marche, tandis que je condamne mes malades au repos absolu pendant toute la durée d'application de l'appareil plâtré. L'état d'irritation de l'articulation se traduisant par les douleurs, la contracture musculaire, la production de craquements au moment du redressement, me paraît nécessiter un repos absolu pour arriver à une complète guérison.

Et maintenant quels sont les résultats obtenus par les différentes méthodes de traitement que nous venons d'indiquer? Pouvons-nous dire que, grâce à elles, nous guérissions un grand nombre de pieds plats valgus? Non certes; mais il faut distinguer ici entre la guérison anatomique et la suppression des troubles fonctionnels. Sans doute, dans l'immense majorité des cas, le pied reste plat, après comme avant le traitement; mais on supprime les douleurs et les contractures, et, par là, l'on rend aux malades un éminent service.

Mais il est des cas dans lesquels la déformation du pied est si marquée, les lésions articulaires sont si prononcées, qu'en dépit de redressements multiples, des récidives incessantes se montrent et réduisent le malade aux conditions les plus misérables. On comprend donc que, dans ces cas particuliers, la chirurgie moderne ait dirigé des tentatives sanglantes contre une difformité qui semblait jusqu'ici relever uniquement du traitement orthopédique. Ce problème opératoire semble même avoir excité d'une façon toute particulière l'ingéniosité des chirurgiens, du moins si l'on en juge par le grand nombre des procédés opératoires qui ont été conseillés. Nous en ferons ici une rapide énumération.

Tous ces procédés peuvent se diviser en deux groupes, suivant qu'on agit sur le pied lui-même, ou sur l'extrémité inférieure des os de la jambe. A ce second groupe appartient uniquement le procédé de Trendelenburg qui, pour remédier aux inconvénients du pied plat valgus, pratique une ostéotomie supra-malléolaire des os de la jambe. Bien que certains auteurs s'en déclarent satisfaits, ce procédé me semble illogique. En effet, il laisse persister la difformité caractéristique du pied plat valgus, qui a son siège au niveau de l'articulation médio-tarsienne, il ne remet le pied dans ses rapports normaux avec la jambe qu'en créant au-dessus de l'articulation tibio-tarsienne une seconde difformité, en sens inverse de la première; il en résulte nécessairement une déformation du membre en baïonnette, comme on peut s'en rendre compte en jetant les yeux sur le schéma ci-dessous (fig. 336). Bien plus illogique encore est l'extirpation de l'astragale qui a été pratiquée par Vogt et Weinlechner. Nous l'avons suffisamment répété, c'est l'affaissement de la voûte plantaire qui est le point de départ des accidents, et par l'ablation de l'astragale, on vient favoriser encore l'affaissement de cette voûte; rien ne saurait être plus défectueux.

Dans les procédés qui nous restent à exposer, on s'est proposé, au contraire, de refaire la voûte plantaire; mais, pour cela, on a procédé de façons très différentes.

Au XXIIe Congrès allemand de Chirurgie, en 1892, Gleich, élève de Billroth, a conseillé une nouvelle opération, comprenant les temps suivants : 1° ténotomie sous-cutanée du tendon d'Achille; 2° section en étrier de la plante du pied, comme pour l'opération de Pirogoff; 3° section oblique du calcanéum, de bas en haut et d'avant en arrière; 4° refoulement de la moitié postérieure de l'os

en bas et en dedans, et suture. On pourrait encore, fait remarquer Hoffa, pratiquer une résection du calcanéum en forme de coin à base inférieure. Au moment où il a fait sa communication, Gleich avait pratiqué son opération seulement sur le cadavre. L'opération a été faite sur le vivant une fois par Eiselsberg (de Vienne), deux fois par Brenner (de Linz); ce dernier lui a imprimé

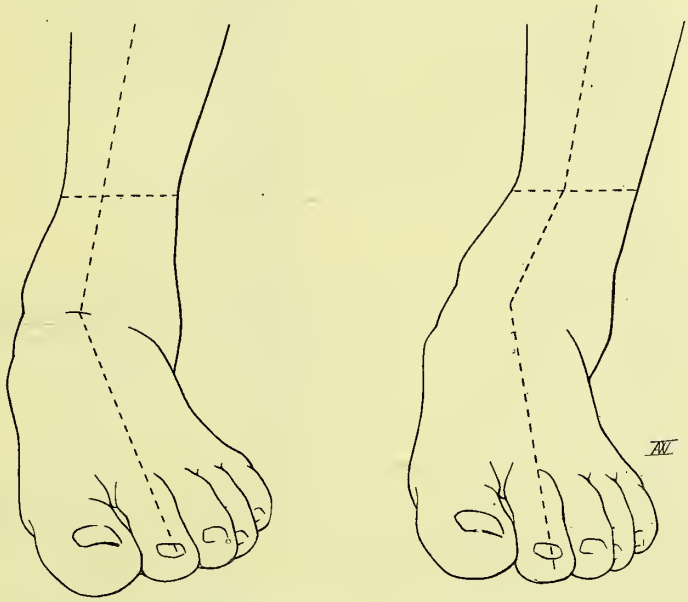

Fig. 336. — Schéma destiné à faire comprendre le redressement dans le procédé de Trendelenburg. On voit qu'il laisse subsister la déviation dans l'articulation médio-tarsienne et qu'il ne produit le redressement qu'en produisant, à la partie inférieure de la jambe, une seconde déviation égale et de sens inverse.

une modification nouvelle, qui consiste à pratiquer une incision en V, dont le centre répond au talon, de façon à couper en même temps le tendon d'Achille. Mikulicz et Henle ont fait une section courbe du calcanéum; trois opérations pratiquées d'après ce procédé à la clinique de Mikulicz n'ont pas donné, d'après Marcinowski, de résultats satisfaisants.

Bien que Brenner et Obalinski se félicitent des succès obtenus par eux, j'ai peine à comprendre, pour ma part, comment l'opération de Gleich peut être utile aux malades atteints de pied plat valgus douloureux. Sans doute je vois bien comment, en repoussant en bas et en avant le fragment postérieur du calcanéum, c'est-à-dire en faisant glisser l'un sur l'autre les deux segments de l'os,

on peut arriver à rendre à la voûte plantaire une convexité voisine de l'état normal. Mais que peut-on faire par cette opération contre la subluxation de l'astragale et son déjettement en dedans, qui lui-même entraîne la déviation du pied en valgus? Évidemment rien; or, nous l'avons déjà dit, et nous y avons suffisamment insisté, c'est précisément la déviation en valgus, et non le simple affaissement de la voûte plantaire, qui, dans le pied plat valgus douloureux, est la cause de tous les symptômes éprouvés par le malade. C'est au valgus qu'il faut avant tout remédier; c'est dans l'articulation médio-tarsienne que siège le déplacement; c'est au niveau de l'articulation médio-tarsienne qu'il faut opérer. Nous ferons donc à l'opération de Gleich le même reproche qu'à celle de Trendelenburg : elle n'est pas fondée sur la véritable pathogénie des accidents.

Avec Stokes, Davy et Golding Bird, nous nous rapprochons singulièrement du but; Stokes a conseillé une excision cunéiforme de la tête et du col de l'astragale; Davy et Golding Bird, l'extirpation du scaphoïde. Une fois seulement j'ai eu recours à cette dernière opération; les choses se sont passées très simplement, et le résultat définitif a été satisfaisant. Mais l'opération qui me semble le mieux répondre au but qu'on se propose, c'est l'opération d'Ogston, c'est-à-dire la résection avec enchevillement de l'articulation astragalo-scaphoïdienne. Voici comment j'ai coutume de pratiquer cette opération : Sur le bord interne du pied, je fais une incision longitudinale antéro-postérieure, en prenant pour point de repère, la saillie osseuse toujours nettement reconnaissable que dessine la tête de l'astragale. L'incision dépasse en arrière cette saillie; en avant, elle se prolonge jusqu'à l'extrémité postérieure du premier métatarsien. Elle mesure ainsi cinq à six centimètres de longueur; la capsule articulaire étant ouverte, on voit souvent s'écouler une quantité exagérée de liquide synovial. La tête de l'astragale subluxée sur le scaphoïde est à nu dans la plus grande partie de son étendue. A l'aide du bistouri, on désinsère les ligaments dorsaux, du côté de l'astragale et du scaphoïde, dans une étendue suffisante pour que les surfaces articulaires soient convenablement exposées. Alors, avec le ciseau et le maillet, on fait sur la tête de l'astragale une section oblique de dedans en dehors et d'arrière en avant, de façon à enlever un coin de l'os dont le volume sera en rapport avec l'étendue même de la déformation qu'il s'agit de corriger. Si le coin osseux de l'astra-

gale ainsi dessiné tient encore dans la profondeur par quelques fibres ligamenteuses, on les sectionne aisément avec des ciseaux courbes. Sur le scaphoïde, on enlève de même avec le ciseau et le maillet une couche assez mince pour comprendre seulement le cartilage articulaire dans toute sa largeur. Il s'agit ensuite de

Fig. 337. Fig. 338.

Pied plat valgus extrêmement prononcé, traité par l'opération d'Ogston, résultat opératoire.

coapter exactement l'une à l'autre les deux sections osseuses ainsi obtenues. Pour cela, l'aide doit porter en bas et en dedans la pointe du pied; par ce mouvement, la surface de section du scaphoïde est elle-même portée en haut et un peu en dehors. Le temps qui reste à accomplir est le plus difficile; c'est l'enchevillement de l'articulation astragalo-scaphoïdienne. Le pied étant maintenu par l'aide dans la position que je viens d'indiquer, et les deux surfaces osseuses aussi exactement coaptées que possible, le chirurgien fait avec la drille une perforation qui, commencée sur le scaphoïde, se poursuit dans une étendue suffisante à travers le corps de l'astra-

gale. Ce qui rend particulièrement difficile ce temps de l'opération, c'est la nécessité de donner à l'instrument une direction extrêmement oblique, sous peine de perforer seulement le scaphoïde et de ne pas pénétrer dans le corps de l'astragale. Les chevilles dont je me sers sont semblables à celles que j'emploie pour l'arthrodèse tibio-tarsienne, c'est-à-dire longues de 4 à 5 centimètres avec un

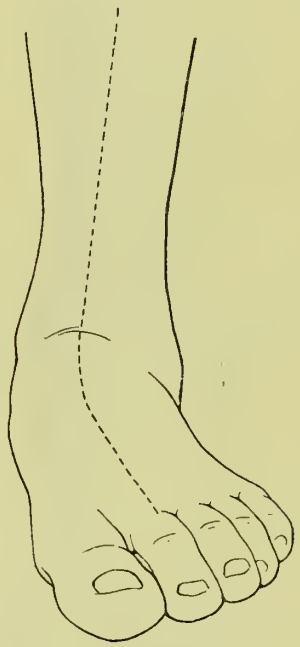

Fig. 339.
Pied plat valgus extrêmement prononcé.

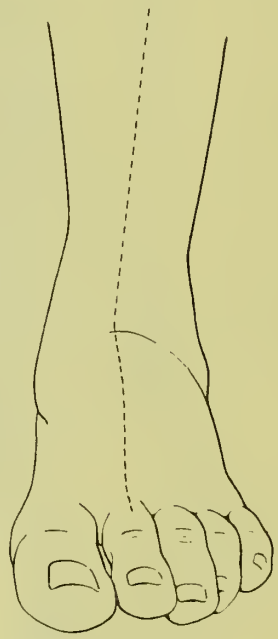

Fig. 340.
Résultat obtenu par l'opération d'Ogston.

diamètre de 2 à 3 millimètres. Elles sont préalablement bouillies dans la solution phéniquée forte, et constamment immergées dans la même solution. La cheville étant mise en place, l'opération est terminée par la suture de la peau au crin de Florence, sans interposition d'un drain. Le pied est maintenu dans l'attitude qu'on est parvenu à lui donner au moyen d'une gouttière plâtrée; et, pour ajouter encore à la convexité de la voûte plantaire, je place du côté de la plante du pied une bande roulée comme dans les cas où il s'agit de traiter le pied plat valgus douloureux par l'application simple d'un appareil.

Et maintenant, quels sont les résultats de l'opération pratiquée comme je viens de le dire? Pour ce qui est de la guérison opératoire,

je l'ai obtenue toujours de la façon la plus simple, sans la moindre complication : jamais de suppuration; jamais d'élimination des chevilles en ivoire, qui ont toujours été parfaitement tolérées. J'ai coutume de laisser l'appareil plâtré en place pendant deux mois. C'est au bout de ce temps seulement que je fais le premier pansement et que j'enlève les fils de suture; quelques jours après, les malades commencent à marcher à l'aide de béquilles, et munis des bottines orthopédiques que j'ai décrites précédemment. Les résultats fonctionnels m'ont toujours paru bons, en ce sens que les malades étaient débarrassés de leurs douleurs et que le pied se maintenait dans une bonne direction. Il était intéressant de savoir, aujourd'hui où nous pouvons nous renseigner par la radiographie, ce qu'il advient des chevilles en ivoire; nous avons à ce point de vue radiographié un certain nombre de nos anciens opérés. Chez quelques-uns d'entre eux les chevilles avaient disparu. Chez le plus grand nombre, elles étaient restées en place; c'est là du reste un fait plus intéressant au point de vue scientifique qu'important au point de vue pratique. Du moment, en effet, où elles ne sont pas éliminées par la suppuration et ne provoquent pas de gêne, les chevilles sont certainement utiles au maintien du pied dans une bonne direction.

CHAPITRE XII

DU PIED CREUX

Le pied creux désigne la déformation opposée au pied plat; il est en effet caractérisé par l'exagération de courbure de la voûte plantaire; à l'état de déformation isolée, le pied creux constitue une lésion infiniment plus rare que le pied plat. C'est ainsi que dans notre statistique des Enfants-Assistés nous ne rencontrons que 17 cas de pied creux pour 79 pieds plats; encore dans ce chiffre de 17 se trouvent compris deux cas où le pied creux était associé à de l'équinisme.

Au point de vue de l'étiologie et de la pathogénie, il faut bien s'entendre sur la véritable nature des faits que nous envisageons en ce moment; à chaque instant, en effet, nous rencontrons en clinique l'exagération de concavité de la voûte plantaire dans les circonstances les plus diverses. C'est ainsi qu'il nous arrive très fréquemment de voir des pieds bots invétérés, d'origine congénitale, dans lesquels l'exagération de courbure de la voûte plantaire est associée à un degré variable de varus ou d'équinisme. Bien plus fréquemment encore, nous rencontrons le pied creux dans le cours de la paralysie infantile où il s'associe aux autres déformations du pied pour donner naissance au pied creux équin, et surtout au talus pied creux dont nous rencontrons si souvent des exemples.

Mais, je le répète, ce ne sont pas ces formes de pied creux symptomatique que nous avons en vue en ce moment; nous étudions seulement les cas où l'exagération de convexité de la voûte plantaire constitue à elle seule toute la difformité. Ces cas, nous les rencontrons habituellement dans le cours de la seconde enfance, par exemple de 8 à 15 ans. Si nous faisons la moyenne de l'âge d'après nos 17 observations des Enfants-Assistés, nous trouvons

onze ans; c'est donc surtout, je le répète, une affection de la seconde enfance. L'affection nous semble se rencontrer plus fréquemment dans le sexe féminin. C'est du reste dans ce sens que parle notre statistique des Enfants-Assistés, qui comprend 11 filles et 6 garçons.

Les choses se présentent presque toujours à nous de la façon suivante : On vient nous consulter pour un enfant de dix à douze ans, par exemple, dont un des pieds se déforme par exagération de courbure de la voûte plantaire. La déformation est survenue lentement, progressivement, en dehors de toute cause apparente, l'enfant n'a jamais eu de convulsions, jamais d'accès fébrile; rien, en un mot, qui puisse faire songer à la paralysie infantile. Les parents ne savent à quoi rattacher cette affection qui s'est lentement aggravée au point d'entraver le bon fonctionnement du membre.

Quand nous examinons le pied incriminé, nous sommes immédiatement frappés de l'exagération de concavité de la voûte plantaire; sur la face dorsale du pied, le cuboïde et les cunéiformes dessinent une saillie exagérée. Dans la concavité de la voûte du pied, on sent très nettement l'aponévrose plantaire qui dessine une corde tendue du talon à la face plantaire du gros orteil. Vient-on à soulever la tête du premier métatarsien, on augmente la tension de cette bandelette fibreuse. Ce qui frappe en même temps, c'est la déformation des orteils; ils affectent la forme dite en griffe, c'est-à-dire qu'il y a hyperextension de la première phalange sur le métatarsien correspondant, tandis que la deuxième et la troisième phalange sont dans la flexion. Le mal est-il invétéré; existe-t-il une rétraction considérable de l'aponévrose plantaire, la déformation du pied et des orteils ne saurait plus être modifiée. Mais le plus souvent, au contraire, il n'en est pas ainsi, et si l'on vient à soulever le talon antérieur représenté par la tête des métatarsiens, on voit les orteils reprendre leur direction normale, en même temps que s'atténue la concavité de la voûte du pied. Il semble donc que, chez la plupart des malades, au début du moins, la difformité soit causée par la chute de l'avant-pied sur l'arrière-pied.

Déjà nous avons noté ce fait que très fréquemment le pied creux coïncide avec un léger degré d'équinisme. Parfois enfin il existe un peu d'adduction de la pointe du pied.

Le pied creux invétéré constitue pour les malades qui en sont porteurs une infirmité très gênante. Si, en effet, comme il arrive le plus souvent, le pied creux est associé à un certain degré d'équi-

nisme, le poids du corps porte uniquement sur le talon antérieur : de là, à la longue, l'atrophie du coussinet adipeux qui répond à la tête des métatarsiens, la formation dans le même point de durillons qui ne tardent pas à devenir très douloureux.

Le point le plus obscur dans l'étude de cette affection, c'est l'étiologie et la pathogénie. Déjà en effet nous avons noté qu'elle s'établit lentement, peu à peu, en dehors de tout symptôme qui puisse nous mettre sur la voie de sa véritable origine.

Tous les auteurs qui s'occupent du pied creux admettent qu'il peut être congénital, et même héréditaire; à ce propos, je m'associe à la remarque de Tubby qui dit n'avoir pas rencontré un seul exemple authentique de pied creux congénital. Si le pied creux, comme du reste le pied plat valgus, étaient des affections congénitales, on ne comprendrait pas pourquoi les malades ne nous sont présentés qu'au moment de la seconde enfance ou de l'adolescence. Non, le pied creux est une affection acquise qui se développe lentement, progressivement; mais sous quelle influence, c'est le point qui reste à déterminer, et qui n'est pas encore bien établi.

On incrimine d'une façon banale les affections fébriles de l'enfance, telles que les accidents de la dentition, la rougeole, la scarlatine, la chorée. Mais il faut bien remarquer qu'il s'agit là de maladies qui se rencontrent dans un très grand nombre de cas chez les enfants; de ce que certains des enfants qui nous sont présentés pour un pied creux ont été atteints antérieurement de ces affections, il n'en résulte pas qu'il y ait une relation de cause à effet entre ces deux ordres d'accidents. Pour ma part, je n'ai encore jamais rencontré un seul cas qui soit venu à l'appui de cette manière de voir.

Ici, comme dans la pathogénie du pied plat valgus, on a fait intervenir primitivement l'action musculaire. Duchenne (de Boulogne) mettait la griffe pied creux sur le compte de la paralysie des muscles interosseux et adducteur du gros orteil. Que le fait soit réel dans les cas où le pied creux reconnaît pour cause la paralysie infantile, c'est ce qui ne saurait être nié; mais, dans les cas où le pied creux se forme lentement, progressivement, en dehors de toute attaque de polyomyélite antérieure, cette même paralysie des interosseux semble beaucoup plus problématique. Tubby partage à cet égard notre manière de voir, il ne croit pas la paralysie des interosseux bien démontrée dans les cas du pied creux essentiel, idiopathique.

Fisher[1], qui a bien analysé les accidents du pied creux, en reconnaît deux formes; la première forme, à laquelle il donne le nom de pied creux, est caractérisée par l'exagération de concavité de la voûte plantaire, avec cette particularité que le talon et les articulations métatarso-phalangiennes des orteils sont situés sur un même plan horizontal; la seconde forme, à laquelle il donne le nom de pied bot plantaire, est caractérisée par ce fait qu'ici il y a une chute marquée de l'avant-pied sur l'arrière-pied, telle que les articula-

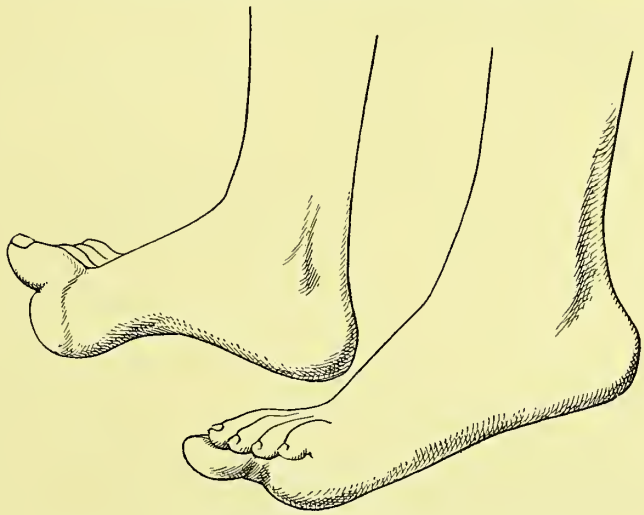

Fig. 341. — Pied creux du côté droit (d'après Walsham).

tions métatarso-phalangiennes des orteils sont situées sur un plan plus bas que le talon. Ce sont en réalité deux degrés d'une même affection. On en pourra bien juger par les figures que nous reproduisons ici, et dont la première est empruntée à Walsham, la seconde à Tubby (fig. 341 et 342).

Pour Fisher, l'affection porte primitivement, non pas sur les interosseux, mais sur les muscles de la région jambière antérieure; sous l'influence d'une affection fébrile quelconque, rougeole, scarlatine, diphtérie, les muscles de la région jambière antérieure sont parésiés, de là la chute de l'avant-pied sur l'arrière-pied, et secondairement la rétraction de l'aponévrose plantaire.

Je dois dire que, dans un certain nombre de cas de pieds creux primitifs, essentiels, j'ai recherché l'état de la contractilité élec-

1. Fisher, *On paralytic Deformity of the Fost*, Lancet, 1889, vol. I, p. 142, 214.

trique des muscles de la région jambière antérieure, et il ne m'a pas semblé que cette contractilité fût affaiblie. Il me semble donc très probable que l'affection est à mettre uniquement sur le compte de la laxité des articulations — et spécialement des articulations métatarso-phalangiennes. La résistance des ligaments étant moins marquée dans le sexe féminin, ceci nous permettrait de comprendre comment c'est surtout chez les filles que nous rencontrons le pied creux. Cette chute de l'avant-pied sur l'arrière-pied a pour effet d'amener le tiraillement des extenseurs des orteils. Dans la position d'abaissement de l'avant-pied qui caractérise le pied creux, les tendons de ces muscles deviennent trop courts; aussi agissent-ils pour imprimer aux orteils la déformation spéciale, hyperextension de la première phalange, flexion forcée des deux dernières, qui caractérise les orteils en griffe. La preuve en est qu'il suffit de relever avec la main les articulations métatarso-phalangiennes pour voir les orteils reprendre leur forme et leur direction normales.

Fig. 342. — Pied creux extrêmement prononcé; pied bot plantaire (d'après Tubby); ici, la difformité est tellement marquée que l'articulation métatarso-phalangienne du gros orteil est abaissée au-dessous du talon.

De cette discussion, il résulte que la pathogénie du pied creux essentiel est loin d'être encore parfaitement établie; de nouvelles recherches sont nécessaires à cet égard.

Pour ce qui est du traitement, il est bien évident que tous les moyens qui pourront fortifier les muscles de la région jambière antérieure sont indiqués pour empêcher la chute de l'avant-pied. De ce nombre sont l'électrisation, le massage, les exercices orthopédiques. En même temps, il convient de soutenir par une semelle convenable la région plantaire. Dans ce but, je me sers d'une semelle en liège surélevée au niveau des articulations métatarso-phalangiennes, tandis qu'elle est abaissée au niveau du talon. Elle présente ce double avantage de soutenir l'avant-pied, c'est-à-dire

de corriger l'excavation exagérée de la voûte plantaire, en même temps qu'elle combat l'équinisme si souvent associé au pied creux.

Mais, dans les cas où la rétraction de l'aponévrose plantaire est extrêmement prononcée, et où la correction manuelle du pied creux n'est plus possible, le traitement orthopédique et les appareils deviennent impuissants. Il est nécessaire d'avoir recours à la ténotomie de l'aponévrose plantaire. Pour pratiquer cette petite opération, on devra se souvenir que l'aponévrose représente, non pas un cordon arrondi tendu du calcanéum à l'articulation métatarso-phalangienne, mais bien une large bandelette qu'il faut sectionner dans toute sa largeur, si l'on veut obtenir un résultat satisfaisant. Pour cela, sur le bord interne du pied, au niveau de l'articulation médio-tarsienne, c'est-à-dire au niveau de l'articulation astragalo-scaphoïdienne, on introduit un ténotome pointu, et on le fait cheminer transversalement et à plat dans toute la largeur de la voûte plantaire, entre la peau et l'aponévrose, du bord interne vers le bord externe du pied. En retirant le ténotome pointu, j'ai l'habitude d'imprimer à sa pointe un léger mouvement en arc de cercle de façon à élargir un peu le canal sous-cutané ainsi créé. Je substitue ensuite au ténotome pointu le ténotome mousse dont le tranchant est tourné du côté de l'aponévrose. En même temps qu'on appuie le tranchant de l'instrument vers la face libre de cette aponévrose, on imprime à l'articulation métatarso-phalangienne des orteils un mouvement de relèvement, de façon à bien tendre les différents faisceaux de cette aponévrose qui doivent être sectionnés dans toute leur largeur. La petite plaie est pansée avec de la gaze aseptique, et le pied soutenu au moyen d'une attelle plâtrée, qui permet à la cicatrisation de se faire dans une bonne position.

Cette petite opération qui pourra, suivant les cas, être associée à la ténotomie sous-cutanée du tendon d'Achille, est capable de fournir dans la cure du pied creux les meilleurs résultats.

CHAPITRE XIII

DIFFORMITÉS DES ORTEILS. — HALLUX VALGUS. HALLUX VARUS. — ORTEIL EN MARTEAU.

Le plus grand nombre des difformités des orteils n'ont rien à voir avec les déformations qui se produisent dans le cours de l'enfance et de l'adolescence. Elles se montrent chez les adultes, parfois même chez le vieillard, comme conséquences de troubles pathologiques, parmi lesquels le rhumatisme, l'alcoolisme, les différentes maladies du système nerveux, jouent le rôle le plus important. Cette idée que j'ai déjà défendue dans la *Revue d'Orthopédie*[1], je l'ai puisée dans l'examen des très nombreux malades que j'ai l'occasion d'observer chaque jour à la consultation orthopédique de l'Hôtel-Dieu. Ce n'est certes pas l'opinion qui a cours à l'heure actuelle parmi le plus grand nombre des chirurgiens. Pour s'en convaincre, il suffit de consulter l'article récent du Dr Nasse[2] dans la *Deutsche Chirurgie*. Si le gros orteil se dévie fréquemment en dehors, la cause en est dans le port habituel de chaussures mal construites. Ou bien le soulier est trop étroit; il presse les orteils les uns contre les autres, et force le gros orteil à se dévier en dehors; ou bien c'est le talon qui est trop haut, le pied glisse d'arrière en avant dans la chaussure, et le résultat est le même que précédemment. Ou bien encore, il s'agit de chaussures en pointe, dans lesquelles la pointe, au lieu de continuer la direction du bord interne du pied, comme elle doit le faire à l'état physiologique, est déjetée en dehors. Les figures ci-jointes permettent du reste de

1. Kirmisson, Les difformités acquises des orteils, envisagées au point de vue de leur étiologie, *Revue d'Orthopédie*, 1899, p. 133.
2. Nasse, Chirurgische Krankheiten der unteren Extremitäten, *Deutsche Chirurgie*, Stuttgart, 1897, Lieferung 66, 1 Hälfte, p. 62.

comprendre aisément cette action. La même opinion est admise par Hoffa[1]; parlant de la pathogénie de l'hallux valgus, il admet que la plupart des difformités des orteils sont des difformités par surcharge attribuables aux vêtements, *vestimentäre Belastungsdeformitäten*, c'est-à-dire produites par l'usage de chaussures mal conditionnées. A l'appui de leur opinion, les auteurs que je viens de citer font remarquer que ces déformations des orteils se rencontrent surtout dans les villes, dans les classes élevées de la société, qui

Fig. 343.

souvent compriment leurs pieds dans des chaussures trop étroites, ou construites d'une façon irrationnelle, par prétention à l'élégance. Je suis loin de nier le rôle que peuvent jouer, dans la production des déformations des orteils, des chaussures mal comprises. Mais je dois déclarer ici que mon expérience personnelle ne confirme pas celle des auteurs que je viens de citer. Sans doute je vois bien de temps en temps dans la clientèle civile des malades qui viennent me consulter pour des déformations des orteils; mais ce nombre est peu considérable à côté de celui des pauvres malades des hôpitaux. Il ne m'a pas semblé non plus que la fréquence de ces difformités fût plus grande chez la femme qui, par prétention à l'élégance, emploierait plus souvent des chaussures trop étroites, ou dont la

1. Hoffa, *Lehrbuch der orthopädischen Chirurgie*, Dritte Auflage, Deformitäten der Zehen, p. 823.

construction est en opposition avec les données de la physiologie. Elles me paraissent au contraire se rencontrer plus souvent chez les hommes que leurs occupations professionnelles obligent à faire de longues marches ou des stations debout longtemps prolongées.

Mais, je le répète, au-dessus des conditions de sexe et de professsion, les conditions pathologiques jouent un rôle beaucoup plus important. En ce qui concerne le rhumatisme, la preuve est facile à donner, non seulement en interrogeant les antécédents du malade, mais encore en examinant les autres déformations rhumatismales dont il est porteur. C'est ainsi qu'il est très fréquent de rencontrer, en même temps que des difformités des orteils, des difformités des doigts, caractéristiques du rhumatisme.

Mais ce n'est pas à dire que toutes les difformités des orteils reconnaissent une origine diathésique. La preuve en est que certaines d'entre elles sont d'origine congénitale, et même héréditaire. Parlant de l'étiologie de l'orteil en marteau, Hoffa dit : L'affection est *très souvent* congénitale et héréditaire. Peut-être y a-t-il là quelque exagération; mais l'hérédité se rencontre quelquefois, et nous l'avons retrouvée également pour l'hallux valgus.

Enfin bon nombre de cas d'hallux valgus et d'orteil en marteau se montrent au cours de l'adolescence, comme conséquence d'un trouble du développement, et sont à comparer, par conséquent, aux troubles de l'ossification qui caractérisent le genu valgum et le genu varum.

1° HALLUX VALGUS

Notre statistique des Enfants-Assistés portant sur huit années ne relève que 3 cas d'hallux valgus, et tous les trois ont été observés chez des jeunes filles. L'une d'elles, âgée de douze ans et demi, avait un hallux valgus double, et sa mère présentait la même déformation. Une autre, âgée de douze ans, avait un hallux valgus double également, associé à un double pied plat valgus. Enfin, la troisième, âgée de quinze ans, présentait un hallux valgus limité au côté droit.

Il est caractérisé par la déviation du gros orteil en dehors; la tête du premier métatarsien est peu à peu abandonnée par la première phalange du gros orteil, qui, au lieu de répondre à la tête du métatarsien en totalité, ne correspond plus qu'à son côté externe. Lorsqu'on a l'occasion de faire l'examen anatomo-pathologique des

lésions dans un cas invétéré, on constate que la surface articulaire de la tête métatarsienne est nettement divisée en deux parties par une crête saillante, une partie externe articulaire répondant à la première phalange du gros orteil, et une interne qui fait saillie sur le bord interne du pied. Il est très habituel de voir se joindre aux lésions de l'hallux valgus celles de l'arthrite sèche; le cartilage articulaire disparaît dans certains points, tandis qu'il se forme, à la périphérie de la tête métacarpienne et sur son côté interne, de véritables ecchondroses. Le tendon de l'extenseur propre du gros orteil dessine une saillie marquée sur la face dorsale du pied; on l'a accusé de produire l'hallux valgus. Cette opinion ne saurait être admise; mais il est certain qu'une fois la déviation produite, la contracture de l'extenseur propre du gros orteil tend à l'exagérer. L'irritation partie de la jointure détermine par action réflexe la contracture du tendon extenseur; celui-ci représente la corde de l'arc que forment entre eux le premier métatarsien et le gros orteil, et par là exagère peu à peu la difformité.

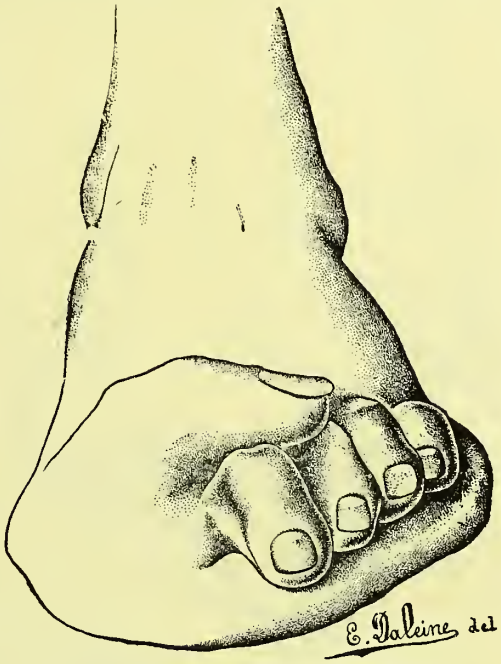

Fig. 344. — Hallux valgus avec chevauchement du gros orteil au-dessus des orteils voisins.

La saillie osseuse qui se dessine sur le bord interne du pied est constamment contusionnée par la chaussure. Il en résulte la formation d'une bourse séreuse, souvent cloisonnée, mais communiquant à la longue avec l'intérieur de l'articulation. Les inflammations fréquentes de cette bourse séreuse déterminent de la tuméfaction, de la rougeur, parfois même de la fluctuation, bref, tous les phénomènes qui caractérisent l'oignon enflammé. Si la suppuration se montre, la situation devient grave; la suppuration se propage en effet à l'intérieur de l'articulation, si des soins con-

venables ne sont pas donnés, il se forme des trajets fistuleux multiples, des nécroses. Parfois même chez des malades cachectiques, des complications lymphangitiques déterminent une issue funeste.

En se déjetant complètement en dehors, le gros orteil passe le plus fréquemment au dessous des orteils voisins ; quelquefois il se place au-dessus d'eux. Dans les cas où la déviation est moins prononcée, elle a seulement pour effet de refouler de dedans en dehors le deuxième orteil : celui-ci se fléchit parfois à l'union de sa première avec sa seconde phalange, et ainsi l'hallux valgus devient la cause de la difformité décrite sous le nom d'orteil en marteau. Une autre complication inhérente à l'hallux valgus, c'est l'ongle incarné. En effet, les parties molles situées au côté externe du gros orteil forment un bourrelet qui se recourbe au-devant de l'ongle, et celui-ci pénétrant dans l'épaisseur des tissus entretient une ulcération douloureuse. Cette pathogénie explique comment l'ongle incarné se voit plus souvent au côté externe du gros orteil que sur son côté interne.

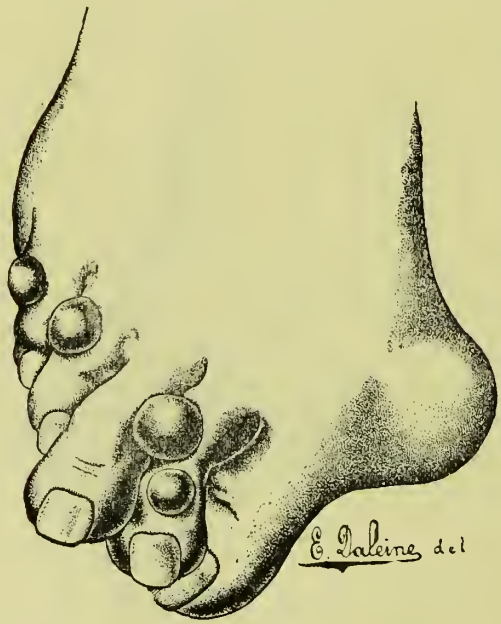

Fig. 345. — Hallux valgus avec oignon latéral enflammé au côté interne du gros orteil.

Au point de vue du traitement, l'on peut dire qu'il est peu d'affections dont le traitement présente des difficultés aussi grandes que celui des déformations des orteils. On se trouve pris en effet entre l'application d'appareils le plus souvent insuffisants, sur l'efficacité desquels on n'est pas en droit de compter, et des interventions chirurgicales sanglantes devant lesquelles les malades ou leurs parents reculent très souvent, vu le peu d'importance des lésions. C'est le cas pour l'hallux valgus. Nombreux sont les appa-

reils qui ont été conseillés. Noble Smith entoure l'orteil dévié d'une bande circulaire à laquelle est attaché un lien solide qui vient lui-même se fixer au côté interne de la bottine, de façon à maintenir le gros orteil dans une attitude normale. L'appareil de Bigg se compose d'un levier fixé

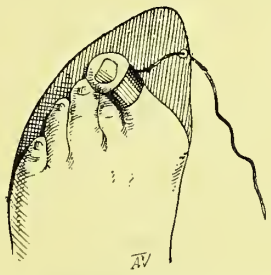

Fig. 346. — Appareil de Noble Smith pour le traitement de l'hallux valgus. L'orteil est entouré d'une bande circulaire terminée par un lien qui vient se fixer au côté interne de la bottine (d'après Hoffa).

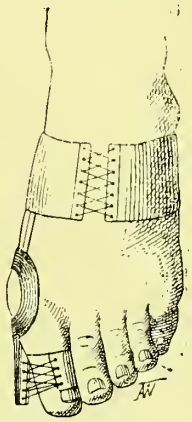

Fig. 347. — Appareil de Bigg pour le traitement de l'hallux valgus (d'après Hoffa).

au côté interne du pied et auquel le gros orteil est relié par un lien qui a pour but de le ramener à la position qu'il doit occuper. Mais tous ces appareils sont gênants pour le malade, et se déplacent avec la plus grande facilité. On arrive plus aisément au but au moyen de simples attelles plantaires; Hoffa conseille des attelles métalliques; j'ai employé quelquefois, soit des attelles en gutta-percha, soit de petites attelles plâtrées. Mais ces attelles, comme les appareils dont nous avons parlé plus haut, se déplacent avec la plus grande facilité pendant la marche. D'autre part, condamner les malades à une

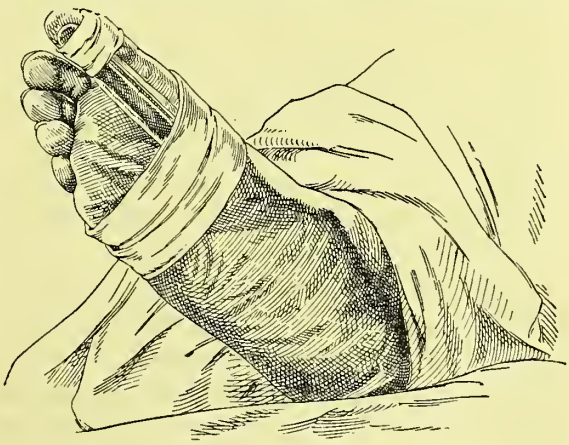

Fig. 348. — Attelle plantaire pour le redressement de l'hallux valgus (d'après Hoffa).

immobilité prolongée pour une affection qui respecte absolument la santé générale, n'est pas chose possible. Aussi en arrive-t-on, dans un très grand nombre de cas, à l'emploi pur et simple de chaussures orthopédiques. Celles-ci, comme l'a figuré Meyer (fig. 343), doivent être des chaussures à bout carré, n'exerçant sur le gros orteil aucune compression, de manière à ne pas exagérer la difformité. On peut en combiner le port avec l'emploi de quelqu'un des appareils dont nous avons parlé, appliqué pendant la nuit et pendant les heures de repos.

Mais pour peu que la difformité augmente, pour peu qu'elle se complique surtout des accidents d'inflammation et de suppuration que nous avons mentionnés, il devient nécessaire d'avoir recours à une opération chirurgicale. La première qui se présente à l'esprit, c'est la résection de l'articulation malade; mais ce n'est pas chose indifférente que de réséquer l'articulation métatarso-phalangienne du gros orteil. On supprime ainsi l'un des points d'appui du trépied que représente à l'état normal la voûte plantaire, et l'on place le malade dans les conditions les plus défavorables au point de vue de la marche et de la station. Nasse dit avoir vu un malade qui avait subi des deux côtés cette résection pour un hallux valgus, et qui ne pouvait marcher qu'avec la plus grande difficulté; aussi a-t-on cherché des opérations plus économiques.

Schede s'est contenté de l'excision de la bourse séreuse accidentelle et de la résection de cette partie de la tête du métatarsien qui n'est plus en rapport avec la première phalange. Riedel fut frappé du mauvais résultat obtenu chez une jeune fille par la résection de la tête du premier métatarsien; au bout de quelque temps la pression produite pendant la marche sur les têtes des quatre derniers métatarsiens devint si douloureuse qu'on dut les réséquer. Aussi propose-t-il de se contenter de l'ablation de l'exostose située au côté interne du métatarsien; et de la résection de la base de la première phalange. Rien n'est plus logique que la suppression de l'exostose, cause des accidents; quant à la résection de la base de la première phalange, on ne saurait en dire autant, puisque, nous l'avons noté à propos de l'anatomie pathologique, cette phalange est absolument normale. Mieux vaut donc adopter la conduite préconisée par J. Reverdin, et ajouter à l'excision de l'exostose la résection cunéiforme du premier métatarsien. Nasse dit avoir obtenu par cette méthode beaucoup de bons résultats.

A côté des résections partielles et de l'ostéotomie, la plastique

tendineuse a fait aussi dans cette question son apparition. Ulmann a recommandé de faire une incision plantaire pour enlever les os sésamoïdes; on sectionne ensuite le tendon du long fléchisseur propre du pouce, on l'attire dans une plaie qui se prolonge sur la face dorsale du gros orteil, et on le suture au tendon extenseur préalablement avivé. Cette opération aurait donné dans un cas un résultat satisfaisant; toutefois, elle me semble bien compliquée, et il ne me paraît pas sans inconvénient d'enlever les os sésamoïdes.

Dans un cas qu'il a publié dans la *Revue d'Orthopédie* [1], notre collègue M. Delbet a mis en œuvre d'une façon beaucoup plus simple la plastique tendineuse. Opérant un cas d'hallux valgus très prononcé, il remarqua qu'en dépit de l'ablation de la portion non-articulaire du premier métatarsien, il n'obtenait aucun redressement. La cause en était dans la rétraction du tendon extenseur qui maintenait l'orteil dans son attitude vicieuse. Venait-t-on à accrocher avec un écarteur ce tendon et à le maintenir au côté interne de la plaie, le redressement était obtenu. Dès lors, M. Delbet eut l'idée de reconstituer à l'aide de lambeaux fibro-périostiques une gaine à ce tendon, le maintenant dans la position qu'il lui avait artificiellement donnée. Cette gaine fut constituée dans une étendue de 2 centimètres et demi environ, répondant, moitié à la première phalange, et moitié à la tête du métatarsien. Dès lors, la réduction de l'hallux valgus fut obtenue.

2° HALLUX VARUS.

Le terme d'hallux varus désigne la difformité opposée à l'hallux valgus, c'est-à-dire qu'ici le gros orteil est porté en dedans, dans une adduction exagérée. Il n'y a aucune comparaison à établir sous le rapport de la fréquence entre ces deux déformations. Tandis que l'hallux valgus constitue une difformité banale, l'hallux varus est une véritable rareté. Hoffa dit qu'on peut le voir accompagnant le pied bot ou le genu valgum; il l'a rencontré en coïncidence avec la déviation du pied en valgus, qui accompagne l'absence congénitale du péroné.

3° ORTEIL EN MARTEAU.

Bien plus que l'hallux valgus, l'orteil en marteau peut être considéré comme une difformité appartenant à l'enfance et à l'adoles-

1. Pierre Delbet, Hallux valgus bilatéral traité par la résection semi-articulaire et la vaginoplastie artificielle, *Revue d'Orthopédie*, 1896, p. 221.

cence. On la rencontre fréquemment en effet dans la pathologie infantile. Elle est caractérisée par une flexion permanente de la deuxième phalange de l'orteil sur la première, la troisième phalange restant dans l'extension. La déformation est le plus souvent symétrique, et porte sur le second orteil de chacun des deux pieds; on la rencontre aussi sur le troisième orteil; pour les autres orteils, elle ne présente qu'une rare exception. La raison de cette localisation habituelle de l'orteil en marteau sur le deuxième orteil, c'est qu'à l'état normal il dépasse les orteils voisins. Cette opinion n'est pas partagée par Nasse, qui estime que le gros orteil est le plus long, et qui explique par cette disposition les difformités qui sont produites sur lui par des chaussures mal construites. Il nous semble, au contraire, que, sous ce rapport, l'esthétique grecque avait raison, et que, dans la plupart des cas, le deuxième orteil déborde les orteils voisins. Une circonstance notée par tous les observateurs, et que la clinique journalière permet de vérifier, c'est la coïncidence fréquente entre l'orteil en marteau et le pied plat. Le pied, en pareil cas, est habituellement très long, et la pointe du deuxième

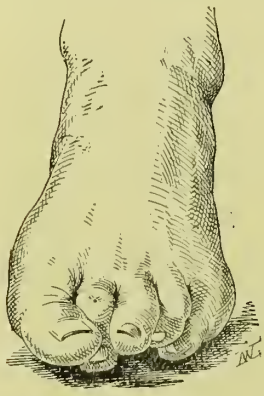

Fig. 349. — Orteil en marteau du deuxième orteil (d'après Hoffa).

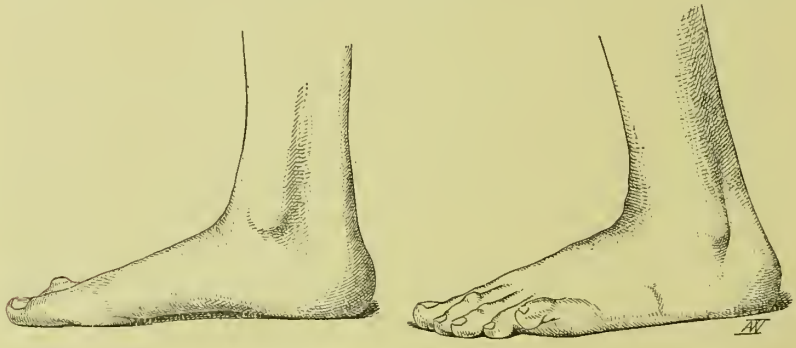

Fig. 350. — Orteil en marteau symétriquement développé sur le deuxième orteil de chacun des deux pieds; chez une jeune fille présentant en même temps un double pied plat.

orteil vient butter contre l'extrémité de la chaussure. Une autre relation non moins solidement établie, c'est celle que nous avons signalée déjà entre l'hallux valgus et l'orteil en marteau; nous

en avons donné le mécanisme, et nous n'avons pas à y revenir.

L'orteil en marteau, comme l'hallux valgus, peut être d'origine congénitale et héréditaire. Il se produit également pendant l'enfance et dans l'adolescence comme expression symptomatique d'un trouble de l'ossification, comparable à celui qui caractérise le genu valgum. On trouve en effet la première phalange de l'orteil malade légèrement augmentée de longueur du côté de la face dorsale et déformée ; ses extrémités condyliennes sont aplaties. Du côté de la plante du pied et sur les parties latérales, il y a rétraction des ligaments et des tendons fléchisseurs. Sur la face dorsale, le tendon extenseur est au contraire aminci, éraillé. Il se forme, par suite des pressions continuelles, un durillon, et, au-dessous de lui, une bourse muqueuse aux parois épaisses, susceptible de s'enflammer et d'occasionner des accidents douloureux.

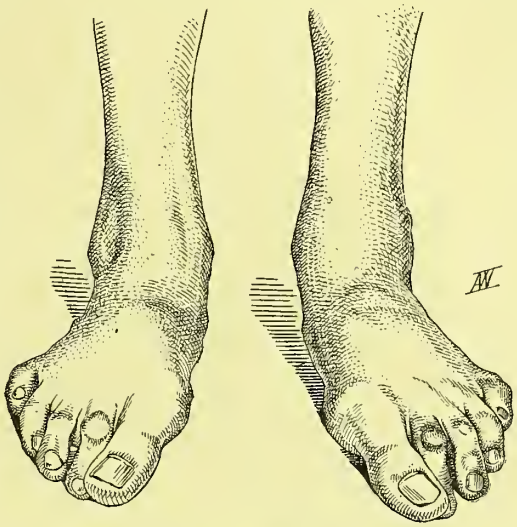

Fig. 351. — Double orteil en marteau du deuxième orteil et pied plat ; même malade que dans la figure précédente.

La gêne à laquelle donne naissance cette déformation rend nécessaire l'application d'un traitement. Malheureusement on rencontre ici les mêmes difficultés que dans le traitement orthopédique de l'hallux valgus. Les appareils qui ont été conseillés sont eux-mêmes très gênants pour le malade, et ne produisent le plus souvent aucun résultat utile. C'est ce qui arrive pour l'appareil de Mellet, qui se compose d'une bande appuyant sur l'orteil incurvé

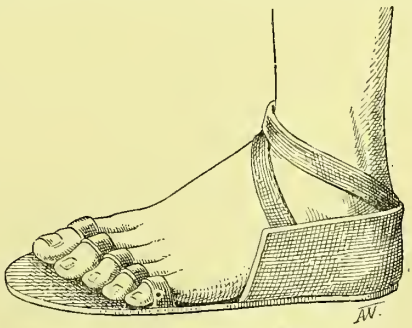

Fig. 352. — Appareil de Mellet pour le redressement des orteils.

par sa face dorsale et prenant point d'appui d'autre part sur une semelle spéciale. Hoffa conseille comme plus simple une semelle métallique embrassant la plante du pied dans toute sa largeur ; une bande de diachylon passant sur la face dorsale de l'orteil incurvé en procure le redressement et vient prendre point d'appui sur l'attelle plantaire. Il dit avoir obtenu ainsi le redressement complet en six à huit semaines, chez les enfants.

Certains malades arrivent à se procurer un soulagement suffisant au moyen d'un dispositif encore plus simple. Ils prennent une bandelette de diachylon, font passer le plein de la bande sur la face dorsale de l'orteil infléchi, tandis qu'ils fixent ses deux extrémités sur les orteils voisins. Enfin, ici comme pour l'hallux valgus, il reste la ressource des chaussures orthopédiques. Il est nécessaire tout d'abord de faire un moulage exact du pied. Sur le moule en plâtre, le cordonnier applique, au niveau de la saillie répondant à la face dorsale de l'orteil, une rondelle de cuir, et sur ce moule ainsi disposé, il confectionne la bottine qui possède une sorte de cupule destinée à la saillie de l'orteil, sans exercer sur elle de compression.

Toutefois, il faut bien le dire, même avec des chaussures convenablement disposées, on n'arrive pas toujours à calmer les douleurs. Il arrive en effet assez fréquemment que la troisième phalange étant en hyperextension sur la seconde, la pulpe de cette phalange porte directement sur le sol ; elle est alors le siège d'une macération qui la rend particulièrement douloureuse ; parfois même elle est entamée par les parties latérales de l'ongle. Enfin il est des malades qui ne veulent pas se soumettre au port de chaussures aussi peu élégantes que celles dont nous avons donné la description. Pour toutes ces raisons, on se trouve conduit à une intervention chirurgicale.

On a pratiqué la désarticulation de l'orteil malade ; mais c'est là une mutilation qui sera difficilement acceptée chez les jeunes sujets, et qui, du reste, n'est pas sans inconvénients. Les orteils voisins n'étant plus soutenus, tendent en effet à s'infléchir latéralement de façon à combler le vide laissé par l'orteil supprimé. Mieux vaut donc avoir recours à des opérations plus simples, et surtout plus conservatrices. On a pratiqué, suivant les cas, la ténotomie des tendons fléchisseurs, celle du tendon extenseur, des ligaments latéraux et des brides fibreuses rétractées du côté de la plante du pied. Toutes ces opérations sont infidèles et peuvent

être suivies de récidive. Aussi Petersen a-t-il conseillé une intervention plus radicale ; il sectionne, du côté de la face plantaire, toutes les parties molles, la peau, les tendons fléchisseurs, la capsule articulaire, et fait largement bâiller l'articulation, jusqu'à ce qu'il ait obtenu le redressement complet ; la plaie est laissée ouverte ; elle se comble par granulation dans un espace de trois à quatre semaines, et, ajoute Hoffa, le redressement est complet et permanent. Mais Nasse n'est pas absolument de cet avis, et il cite un cas dans lequel, en dépit de la section de toutes les parties molles à la région plantaire, il ne put obtenir le redressement. L'opération de Petersen me semble absolument illogique, et je crois bien préférable d'avoir recours à la résection de l'articulation conseillée par M. Terrier [1]. On attaque l'articulation par sa face dorsale, on enlève la bourse muqueuse accidentelle, et l'on résèque des surfaces articulaires juste ce qui est nécessaire pour opérer le redressement. On obtient ainsi une ankylose solide, avec un léger raccourcissement de l'orteil, et l'on est à l'abri de la récidive. Cette petite opération que nous avons pratiquée un certain nombre de fois nous a toujours donné les résultats les plus satisfaisants.

1. Terrier, Note sur le traitement de l'orteil dit en marteau ; *Bull. et Mém. de la Soc. de chir.*, 23 mars 1887, p. 210.

LIVRE TROISIÈME

DIFFORMITÉS CONSÉCUTIVES AUX MALADIES DU SYSTÈME NERVEUX

Les difformités consécutives aux maladies du système nerveux, dont l'étude nous occupe pendant l'enfance et l'adolescence, se rattachent à trois grands groupes principaux : 1° les difformités consécutives à la paralysie infantile; 2° celles qui succèdent à la paraplégie spasmodique ou maladie de Little; 3° celles qui sont consécutives à l'hémiplégie infantile.

Il ne nous appartient pas de faire ici l'histoire de chacune de ces affections que nous venons de nommer. Cette étude est du domaine de la pathologie nerveuse; ce que nous avons à étudier, nous chirurgiens, ce sont seulement les difformités consécutives à ces diverses affections, et les moyens que nous pouvons leur opposer. Nous rappellerons uniquement ici ce qu'il est indispensable de savoir pour se faire une juste idée de l'affection que l'on a sous les yeux.

CHAPITRE PREMIER

PARALYSIE INFANTILE

Chacun sait qu'au point de vue anatomo-pathologique, la paralysie infantile doit être définie une polyomyélite antérieure, caractérisée surtout par l'atrophie des grandes cellules motrices des cornes antérieures de la moelle.

C'est surtout dans le cours de la deuxième année, et au moment de la dentition que la maladie fait son apparition, par exemple, chez des enfants de dix-huit à vingt mois; il est beaucoup plus rare de la rencontrer après la troisième année. Parfois aussi, on la voit chez des enfants beaucoup plus jeunes, soit dans le cours de la première année, et même chez des enfants de six à huit mois.

Quant à son mode d'apparition, il est extrêmement différent suivant les cas. Parfois il y a un cortège de symptômes bruyants, une fièvre très violente, une paralysie étendue aux quatre membres, des douleurs de tête qui font porter le diagnostic de méningite. La plupart du temps l'accès de fièvre est beaucoup moins violent, beaucoup plus passager, et accompagné de troubles gastro-intestinaux mis sur le compte d'un embarras gastrique fébrile. Enfin, chez bon nombre d'enfants, la paralysie se montre, sans avoir été précédée, ni accompagnée de symptômes généraux appréciables. L'enfant a été couché le soir bien portant; le matin, au réveil, il est paralysé. Il est tout à fait exceptionnel de noter des convulsions.

Quand on voit, comme le fait a été assez souvent observé, la maladie se montrer par véritables foyers épidémiques, il est difficile de se défendre de l'idée de maladie infectieuse, bien que jusqu'ici l'hypothèse d'un agent spécifique n'ait pu être démontrée.

De toutes les maladies du système nerveux dont nous avons à combattre les conséquences chez l'enfant, c'est certainement la paralysie infantile qui occupe le premier rang, tant par sa fréquence que par l'importance des moyens thérapeutiques que nous pouvons lui opposer. Toutes les statistiques démontrent cette fréquence. Si nous consultons à cet égard notre statistique personnelle, nous trouvons les chiffres suivants : Pendant les huit années que nous avons passées aux Enfants-Assistés, de 1890 à fin 1897, nous relevons, sur un total de 6 693 malades, 179 cas de paralysie infantile, soit environ 2,7 p. 100. Le sexe ne joue pas un rôle très considérable; toutefois la paralysie infantile nous semble un peu plus fréquente dans le sexe masculin. Notre statistique parle dans ce sens; car, sur nos 179 malades, nous comptons 102 garçons et seulement 77 filles. Mais, ce qui est bien évident, c'est la prédominance avec laquelle l'affection se limite aux membres inférieurs. 10 fois seulement le membre supérieur était le siège des lésions; 6 fois la paralysie affectait la forme hémiplégique;

c'est dire que 163 fois la paralysie occupait les membres inférieurs. Nous commencerons donc notre description par l'étude des lésions paralytiques localisées aux membres inférieurs ; mais nous devons faire observer qu'il n'est pas un seul point du corps qui ne puisse être le siège de ces lésions ; nous devrons donc successivement les décrire au niveau des membres supérieurs, au niveau du tronc et même de la région cervicale, où elles sont capables de donner naissance à une forme spéciale de torticolis.

1° FORMES DIVERSES DE LA PARALYSIE INFANTILE DES MEMBRES INFÉRIEURS

Très souvent il arrive qu'au moment même de l'attaque paralytique, les deux membres inférieurs soient atteints simultanément. Mais, le plus souvent, la paralysie rétrograde au point de disparaître complètement sur l'un des deux membres inférieurs, et elle se limite à un seul ; 8 fois seulement, sur nos 179 malades, il est noté que les deux membres inférieurs étaient atteints simultanément. Quant aux paralysies unilatérales, il ne me semble pas qu'il y ait de prédominance marquée en faveur de l'un ou l'autre côté.

D'après sa localisation sur le membre inférieur, la paralysie infantile est elle-même susceptible de revêtir des formes diverses que l'on peut rapporter à trois principales : *a*, la paralysie infantile totale, portant presque uniformément sur les divers segments du membre inférieur ; *b*, la paralysie limitée à la région de la hanche ; *c*, la paralysie portant sur l'extrémité terminale du membre, et donnant naissance aux diverses formes de pied-bot paralytique. Il s'en faut du reste de beaucoup que ces diverses formes se présentent à nous avec une égale fréquence. La paralysie infantile totale des membres inférieurs est heureusement assez peu fréquente ; il en est de même de la paralysie limitée à la région de la hanche, qui ne constitue qu'une rare exception. Ce que l'on observe dans l'immense majorité des cas, c'est la paralysie portant sur le segment terminal du membre et donnant naissance aux diverses formes de pied bot.

A. — *Paralysie infantile totale du membre inférieur.*

Dans cette forme, les différents segments du membre inférieur, région fessière, régions de la cuisse, de la jambe et du pied, sont

atteintes, mais elles peuvent l'être à des degrés très différents. Dans les cas les plus graves, les muscles sont entièrement paralysés, et le membre pend inerte quand le malade est debout. Lorsqu'il est couché, généralement le membre malade affecte une position spéciale, qui est la flexion jointe à l'abduction et à la rotation en dehors, de sorte que le membre en totalité repose sur sa face externe. La raison de cette attitude particulière est dans l'atrophie complète des muscles adducteurs, tandis qu'habituellement le psoas iliaque et le tenseur du fascia lata ont conservé leur contractilité. Le membre se dévie dès lors dans le sens de l'action propre à ces muscles, c'est-à-dire dans la flexion combinée à l'abduction et à la rotation en dehors. La palpation de la région antéro-externe de la cuisse permet de sentir une corde tendue entre l'épine iliaque antérieure et supérieure et la région supérieure de la jambe, corde formée par la rétraction de la bandelette fascia lata à laquelle s'ajoute très souvent la rétraction du couturier et celle du droit antérieur de la cuisse. C'est la rétraction combinée de ces muscles qui maintient le membre dans son attitude vicieuse permanente, et qui s'oppose à son redressement.

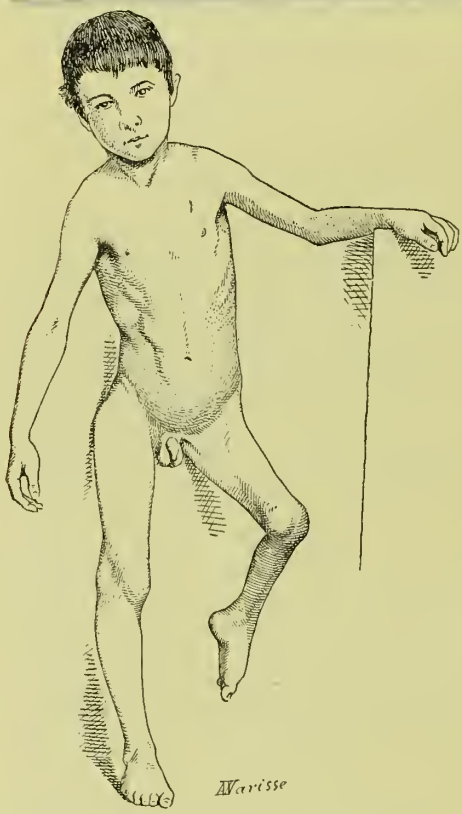

Fig. 353. — Paralysie totale du membre inférieur gauche, flexion du genou et équinisme.

Le plus souvent en même temps l'on observe une demi-flexion de la jambe sur la cuisse; la cause en est, non pas dans une altération de l'articulation du genou; mais bien dans la rétraction des muscles que nous venons de nommer, couturier et tenseur du fascia lata. Ces muscles, en effet, prenant leur insertion inférieure,

non pas sur le fémur, mais sur le tibia, maintiennent à la fois la flexion de la jambe sur la cuisse, et celle de la cuisse sur le bassin. Il se passe là quelque chose de tout à fait analogue à ce que l'on observe dans le pied bot équin, où, lorsqu'on cherche à réduire l'attitude vicieuse du pied sur la jambe, on voit immédiatement le malade placer le genou dans la demi-flexion pour mettre le triceps ural dans le relâchement, vu ses insertions aux condyles du fémur.

L'amaigrissement considérable de la cuisse, d'une part; d'autre part, l'abduction forcée résultant de la paralysie des adducteurs, font que la tête fémorale dessine une saillie anormale à la base du triangle de Scarpa. Au lieu de présenter, comme à l'état normal, chez les sujets maigres, une dépression triangulaire, la région offre, au contraire, une convexité. Il est facile, en imprimant de petits mouvements à l'articulation de la hanche, de s'assurer que cette convexité répond bien à la tête fémorale, qui, dans les cas extrêmes, présente une sorte de subluxation en avant. Toutefois, il ne s'agit pas d'un déplacement réel, la tête n'abandonnant pas entièrement la cavité cotyloïde, mais bien d'une laxité anormale de l'articulation. La déformation que nous venons de décrire est celle que l'on observe dans l'immense majorité des cas de paralysie infantile de la hanche. Et c'est là encore un argument que l'on peut ajouter à tous ceux qui se présentent pour combattre la théorie de Verneuil sur la pathogénie des luxations congénitales de la hanche. On sait que, pour ce chirurgien, il ne s'agissait pas d'une malformation primitive de l'articulation, mais bien d'une paralysie des muscles fessiers; dès lors, les adducteurs devenant prépondérants entraînaient le membre dans le sens de leur action, et la tête fémorale se luxait peu à peu dans la fosse iliaque externe. C'est bien en effet dans la fosse iliaque externe que se fait le déplacement dans l'immense majorité des cas de luxations congénitales de la hanche. Mais dans la paralysie infantile, le déplacement est diamétralement opposé, la tête fémorale vient au contraire former saillie dans la région pubienne, au niveau du triangle de Scarpa, et cette circonstance, jointe à beaucoup d'autres, permet d'établir une distinction absolue entre les deux affections.

Lorsque le malade est debout, si les fessiers sont paralysés, on lui voit imprimer alternativement à son bassin un mouvement d'élévation au moyen de la contraction des muscles sacro-lom-

baires, et la démarche prend le caractère qu'on lui connaît dans la double luxation congénitale de la hanche. C'est là un fait qui vient à l'appui de l'opinion émise par Trendelenburg (de Bonn) sur l'impotence des muscles fessiers et leur suppléance par les muscles sacro-lombaires dans la démarche spéciale, caractéristique de la luxation congénitale. Grâce à la persistance de la contractilité du psoas iliaque, que nous avons précédemment mentionnée, le malade peut imprimer à la cuisse des mouvements de flexion; mais lorsque la paralysie est totale, absolue, le reste du membre pend complètement inerte. Toutefois entre la paralysie complète et l'état normal, il est de nombreux intermédiaires. Déjà nous avons signalé le fait habituel de l'intégrité du tenseur du fascia lata qui lui permet de substituer son action à celle du triceps crural pour imprimer à la jambe un mouvement complet d'extension. Cette substitution d'action ne se fait qu'à l'aide d'un subterfuge spécial que d'instinct les malades arrivent à découvrir eux-mêmes. Lorsqu'on leur commande de soulever la jambe en totalité au-dessus du plan du lit, on les voit imprimer d'abord à leur membre un mouvement complet de rotation en dedans, de sorte que la rotule regarde absolument en dedans et la malléole péronière directement en avant. Dans cette attitude, on voit se dessiner à la partie antérieure du membre inversé une corde saillante qui n'est autre que le fascia lata dont la portion charnue substitue son action à celle du triceps crural pour réaliser l'extension du genou. C'est ainsi, je le répète, que les choses se passent dans l'immense majorité des cas. Toutefois j'ai rencontré des malades chez lesquels la cuisse, au lieu de se porter dans la rotation en dedans, se plaçait au contraire dans la rotation en dehors. C'étaient alors les muscles adducteurs et les muscles de la région interne de la cuisse qui intervenaient pour aider l'action du triceps pendant l'extension.

A côté des cas précédents, il en est d'autres dans lesquels le triceps crural, bien qu'affaibli, a conservé une contractilité suffisante pour imprimer à la jambe un mouvement complet d'extension.

Quant à l'articulation du genou, son attitude et ses déformations dépendent à la fois, et de l'état des muscles péri-articulaires et de l'usage que le malade peut faire de son membre. Si tous les muscles péri-articulaires sont entièrement paralysés, le genou reste ballant, le malade ne peut lui imprimer aucun mou-

vement actif; il n'a aucune attitude fixe. Dans d'autres cas, le triceps crural étant complètement paralysé, ou du moins très affaibli, les fléchisseurs se rétractent et impriment au genou une flexion permanente plus ou moins prononcée. Il est des faits au contraire dans lesquels les muscles fléchisseurs participant à l'affaiblissement des extenseurs, si le malade continue à marcher

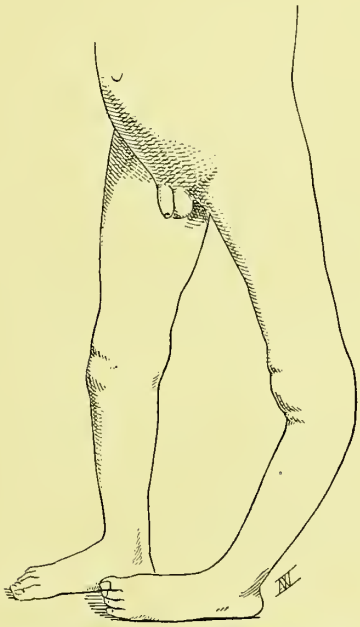

Fig. 354. — Genu recurvatum d'origine paralytique (d'après Redard).

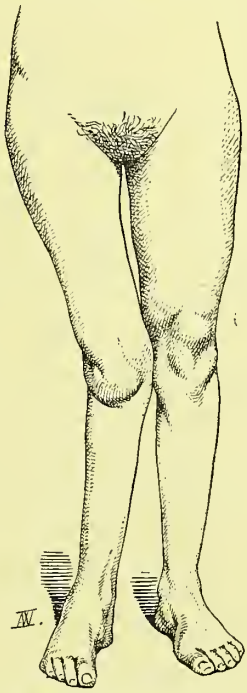

Fig. 355. — Genu valgum paralytique du côté droit chez une jeune fille de 16 ans.

et à prendre point d'appui sur son membre, on voit se produire une déformation caractéristique constituant le genu recurvatum d'origine paralytique. Privé du soutien que lui fournissent à l'état normal les muscles qui, au genou, comme partout ailleurs, constituent les véritables ligaments actifs de l'articulation, le genou se place dans une position d'hyperextension. L'angle que font entre elles à l'état normal la jambe et la cuisse et dont le sommet est tourné en avant, est remplacé par un angle ouvert en avant. La dépression du creux poplité fait place à une saillie représentée par la partie postérieure des condyles fémoraux et du plateau tibial. Enfin, dans les cas extrêmes, la jambe et la cuisse appartiennent

à une même courbe de grand rayon dont la convexité est tournée en arrière. On a une impression pénible en voyant marcher le malade; il semble qu'à chaque pas le membre va se dérober sous le poids du corps, la jambe se repliant brusquement en avant sur la cuisse.

Le genu recurvatum n'est pas la seule déformation qu'on voie se produire au niveau du genou sous l'influence de la paralysie infantile; il en est une autre qui, souvent, lui est associée. Je veux parler du genu valgum; il est facile de se rendre compte de sa production par la paralysie des muscles adducteurs, muscles de la patte d'oie; le puissant biceps devient alors prépondérant, et entraîne le membre dans le sens de son action, c'est-à-dire qu'il imprime à la jambe une déviation dans laquelle l'abduction est combinée à la rotation en dehors, absolument comme il arrive dans bon nombre d'arthrites chroniques du genou. Il est du reste facile de distinguer cette variété de genu valgum paralytique du genu valgum rachitique; car le redressement du membre se laisse aisément opérer, même dans l'extension, tandis que, dans le genu valgum rachitique, d'origine osseuse, la difformité ne disparaît que pendant la flexion.

Ce qui achève de donner à la paralysie totale du membre inférieur son aspect caractéristique, c'est la paralysie des muscles de la jambe et du pied, déterminant du côté de ce segment de membre les déformations multiples sur lesquelles nous devrons revenir ultérieurement.

B. — *Paralysie limitée à la région de la hanche.*

Des trois formes que peut revêtir la paralysie infantile au niveau du membre inférieur, celle-ci est la plus rare. Elle est caractérisée par ce fait que la paralysie est limitée aux muscles de la hanche, l'appareil musculaire de la cuisse et de la jambe conservant son intégrité. Il y a sous ce rapport un antagonisme complet entre la paralysie infantile du membre inférieur et celle du membre supérieur. Il est fréquent de voir au membre supérieur la paralysie limitée aux muscles de l'épaule, les muscles du bras et de l'avant-bras conservant leur intégrité, tandis que, je le répète, au membre inférieur, la localisation exclusive aux muscles de la hanche constitue une véritable rareté.

Ce qui fait l'intérêt de cette forme spéciale, c'est qu'elle peut

donner naissance à des difformités confondues avec la luxation congénitale de la hanche, et même, comme nous l'avons déjà dit, elle a été à tort considérée, dans la théorie de Verneuil, comme la cause véritable de ces luxations. Cependant, quand on y regarde de près, rien n'est plus rare que les luxations de la hanche dans le cours de la paralysie infantile. Ce qu'on observe le plus souvent, c'est la laxité anormale de l'articulation sous l'influence de la paralysie des muscles qui la soutiennent à l'état normal. De là, une hanche ballante (Schlottergelenk des auteurs allemands). Lorsque les muscles fessiers sont paralysés, leur action est suppléée par celle des sacro-lombaires, qui impriment au bassin des mouvements alternatifs d'élévation d'un côté ou de l'autre, simulant absolument les oscillations du bassin dans la double luxation congénitale. Voici un exemple de cette paralysie des fessiers particulièrement intéressant, en ce que j'ai pu suivre l'enfant pendant un temps suffisant. En décembre 1890, j'ai vu pour la première fois un petit garçon de deux ans présentant d'une façon caractéristique la démarche en canard habituellement symptomatique de la luxation congénitale. Cependant, chez lui, la tête fémorale était bien située dans la cavité cotyloïde et dans ses rapports normaux avec le bassin; mais il existait une atrophie énorme des muscles fessiers, dont l'action était suppléée par celle des sacro-lombaires et des carrés des lombes.

J'ai revu une seconde fois cet enfant, en 1892; à ce moment, il s'était produit un raccourcissement d'un centimètre, aux dépens de la cuisse gauche, toujours sans luxation. Enfin, en 1895, l'enfant était soumis pour la troisième fois à mon examen, et je constatais que l'inégalité de longueur entre les deux membres inférieurs s'était encore accusée; le raccourcissement de la cuisse gauche mesurait 3 centimètres, toujours sans luxation. Il y a tendance à la scoliose lombaire à convexité gauche avec courbure de compensation en sens inverse à la région dorsale. Le muscle fessier droit est revenu à son volume normal; le fessier gauche est beaucoup plus plat, beaucoup plus flasque; le grand trochanter fait une saillie anormale de ce côté.

Le même jour où j'examinais pour la dernière fois cet enfant, je voyais également une petite fille de quatre ans et demi qui présente la démarche en canard de la luxation congénitale. Cependant, chez elle, comme chez le petit malade précédent, il n'y a pas de luxation. La tête du fémur est dans ses rapports normaux

avec la cavité cotyloïde et avec le bassin. Toutefois l'articulation coxo-fémorale gauche présente une laxité anormale, et elle est le siège de craquements. De ce côté aussi, il existe un peu d'atrophie de la cuisse; l'enfant présente une ensellure lombaire considérable; chez elle, il s'agit également d'une paralysie des fessiers.

D'après la théorie de la rupture de l'équilibre musculaire, les fessiers étant complètement paralysés, les muscles adducteurs devraient entraîner le membre dans le sens de leur action, et ainsi, grâce à la laxité de la capsule articulaire, la tête fémorale devenir libre dans la fosse iliaque externe pour y constituer une forme spéciale de luxation iliaque.

En réalité, rien n'est plus rare qu'une semblable évolution; et, bien que j'aie observé un nombre considérable de paralysies infantiles, c'est à peine si je pourrais en citer un ou deux exemples authentiques. En voici deux qui ont été étiquetés comme tels dans mon registre d'observations. L'un des cas est relatif à une fillette de sept ans présentant du côté droit de la claudication avec un raccourcissement d'un centimètre; la cuisse et la région fessière correspondante sont atrophiées, le grand trochanter est remonté d'un centimètre au-dessus de la ligne de Nélaton; la tête du fémur est mobile à la partie antérieure de la fosse iliaque externe. Lorsque l'enfant est venue au monde, on n'a rien remarqué d'anormal du côté de la cuisse; elle a marché à neuf mois, donc de très bonne heure. C'est seulement à l'âge de dix-huit mois qu'elle a commencé à se dandiner. A trois ans, l'imperfection de la marche était peu sensible; elle s'est accentuée depuis lors.

La seconde observation ressemble beaucoup à la première; la tête fémorale dans ce cas également était facilement appréciable dans la fosse iliaque externe, le raccourcissement qui portait sur le membre inférieur gauche mesurait 3 centimètres 1/2. Ici encore le diagnostic est basé sur ce fait que, à l'âge de seize mois, nous dit la mère, l'enfant marchait très bien; elle fut obligée de la mettre en nourrice, et lorsqu'elle la reprit à l'âge de quatre ans, elle s'aperçut qu'elle boîtait. De semblables commémoratifs sont bien insuffisants pour permettre d'affirmer le diagnostic de luxation paralytique de la hanche. Il est à noter d'ailleurs que ces deux observations datent des premières années de notre séjour aux Enfants-Assistés. Nous étions encore sous l'influence des

idées de Verneuil sur le rôle de la paralysie infantile dans la pathogénie de la luxation congénitale, et il est bien probable que si nous examinions de nouveau aujourd'hui ces deux enfants, nous réformerions notre diagnostic. Nous avions donc raison de dire que nous ne pourrions pas citer un seul exemple authentique de luxation paralytique de la hanche dans la fosse iliaque externe; le déplacement de la tête fémorale dans la paralysie infantile est excessivement rare, et quand il se produit, il tend à se faire en avant, vu la position habituelle du membre, dans laquelle la flexion se joint à l'abduction et à la rotation en dehors.

En voici un exemple relatif à une petite fille de neuf mois atteinte de paralysie infantile totale du membre inférieur droit. On ne trouve rien à noter dans les antécédents héréditaires de cette enfant; la grossesse et l'accouchement ont été normaux. L'enfant, à la naissance, paraissait bien conformée; c'est seulement au bout d'un mois que la grand'mère s'est aperçue de l'excès de longueur du membre inférieur droit. Quand on soulève l'enfant sous les bras, on voit ce membre pendre inerte, en se plaçant dans la rotation en dehors. L'enfant est dans l'impossibilité de prendre sur lui le moindre point d'appui. La petite fille étant couchée, on constate que la saillie normale du grand trochanter a disparu. Dans le pli de l'aine, à deux centimètres environ en dehors des vaisseaux fémoraux, on trouve la tête fémorale qui roule sous le doigt, et qui, frottant sur la branche horizontale du pubis, détermine de petits craquements. Il y a donc chez cette enfant une luxation paralytique de la hanche gauche en avant, de la variété pubienne. Il est d'ailleurs facile de réduire ce déplacement et de rendre au membre sa direction normale. Mais le plus souvent même ces déplacements en avant font défaut; tout ce qu'on observe, c'est une laxité anormale de l'articulation, avec flexion et abduction du membre placé dans la rotation complète en dehors, de telle sorte que le pied repose par son bord externe sur le plan du lit. On peut aisément ramener le membre à sa direction normale, et on voit se former alors, à la partie supérieure et interne de la cuisse, une plicature profonde, parallèle à la direction du pli de l'aine, et répondant par son siège à la région des adducteurs atrophiés. De pareils faits sont loin d'être rares. Voici, par exemple, une fillette de quinze mois qui, à l'âge de huit mois, a présenté pendant trois jours des accidents fébriles consécutifs à une chute. Lorsque l'on pose l'enfant à terre, le membre inférieur

droit tout entier se dévie en dehors; lorsqu'elle est couchée, la cuisse a également tendance à se porter constamment dans la rotation en dehors jointe à l'abduction, de sorte que le pied repose par son bord externe sur le plan du lit, et que la rotule regarde directement en dehors. Le membre se laisse ramener, quoique assez difficilement, dans une position intermédiaire entre l'abduction complète et l'adduction. Dans ce cas, la paralysie a porté surtout sur les muscles adducteurs.

Chez un autre enfant, petit garçon de trente-trois mois, nous constatons une claudication légère du côté gauche. Il existe une atrophie manifeste des muscles de la cuisse et de la région fessière. Le raccourcissement mesure un centimètre, la tête du fémur est bien dans la cavité cotyloïde, mais les mouvements de la hanche présentent une amplitude exagérée, tenant à une laxité anormale de la capsule. Ce qui confirme le diagnostic et distingue nettement ce cas de paralysie infantile d'une luxation congénitale, c'est que l'enfant a commencé à marcher à quatorze mois, et a marché convenablement pendant un an; c'est seulement il y a neuf mois environ, à la suite d'évolution des dents, que l'enfant a commencé à boiter.

Voici encore un enfant de trois ans et demi chez lequel il existe une claudication très prononcée. L'enfant étant debout, le bassin s'incline du côté droit; la mensuration démontre un raccourcissement d'un demi-centimètre à peine. Le membre est dans la rotation en dehors; il existe une atrophie manifeste de la cuisse et des fessiers; à la partie supérieure et interne de la cuisse se voit une plicature profonde, parallèle au pli de l'aine, et répondant par son siège à la région des adducteurs atrophiés. Le grand trochanter est sur la ligne de Nélaton; il n'existe pas de luxation.

Nous pourrions multiplier les exemples; mais une semblable énumération deviendrait rapidement fastidieuse et me paraît inutile. Nous en avons dit assez, je pense, pour établir l'existence d'une variété particulière de paralysie infantile portant sur les muscles de la hanche, fessiers, adducteurs, et s'étendant parfois aux autres muscles de la cuisse, avec intégrité des muscles de la jambe et du pied. Cette forme se caractérise par une claudication souvent très prononcée en rapport avec la faiblesse des muscles, et non avec le raccourcissement, qui est souvent très peu marqué. Ce qui domine, c'est la laxité anormale de la capsule, avec tendance à la rotation complète du membre en dehors et à l'abduction, sans

luxation véritable. Lorsque le déplacement vient à se produire, c'est en avant qu'il a lieu; aussi ne saurait-on voir dans cette forme particulière de paralysie infantile une cause de production des luxations congénitales de la hanche, qui, le plus souvent, au contraire, entraînent la tête fémorale dans la fosse iliaque externe.

C. — *Paralysies portant sur l'extrémité terminale du membre. Diverses formes de pied bot paralytique.*

Des trois formes que peut affecter la paralysie infantile limitée au membre inférieur, celle-ci est la plus fréquente. Les muscles de la hanche et de la cuisse sont demeurés intacts, ou, du moins, ils n'ont subi qu'une atrophie peu marquée; la maladie s'est localisée uniquement sur les muscles de la jambe, et elle a déterminé à ce niveau une déformation et des troubles fonctionnels qui sont de nature à rendre la marche très difficile, ou même complètement impossible. De là, les diverses formes de pied bot paralytique qui, à elles seules, constituent la presque totalité des pieds bots acquis. Du reste, ce serait une erreur de faire rentrer dans l'étude du pied bot toutes les difformités du pied auxquelles donne naissance la paralysie infantile. Sous le nom de pied bot, l'on décrit une attitude vicieuse et permanente du pied sur la jambe. C'est là ce qu'on observe en effet dans l'immense majorité des cas de paralysie infantile. Mais, à côté des faits dans lesquels le pied est maintenu d'une manière fixe et permanente dans son attitude vicieuse sur la jambe, il en est d'autres où, la paralysie infantile ayant détruit tous les muscles de la jambe, le pied pend inerte à l'extrémité terminale du membre. Le malade ne saurait plus lui imprimer aucun mouvement volontaire. Lorsqu'on soulève le membre au-dessus du plan du lit, on voit le pied ballotter en tous sens. On ne saurait le faire rentrer dans le groupe des pieds bots, puisqu'ici l'attitude vicieuse n'a rien de fixe; la seule dénomination qui lui convienne, c'est celle de pied ballant (*Schlottergelenk* des auteurs allemands). Nous devons donc étudier dans deux chapitres isolés : 1° les diverses formes de pied bot paralytique; 2° le pied ballant.

1° DIVERSES FORMES DE PIED BOT PARALYTIQUE
PIED ÉQUIN, ÉQUIN VARUS
VALGUS, TALUS VALGUS, PIED CREUX

Rien n'est plus facile que de se rendre un compte exact de la pathogénie des diverses formes de pied bot paralytique. La maladie ayant frappé inégalement les divers groupes de muscles, ou même ayant complètement épargné certains d'entre eux, les muscles demeurés sains entraînent d'une façon permanente le pied dans le sens de leur action; la force des antagonistes ne se faisant pas sentir pour modérer la contraction des muscles sains, ceux-ci peu à peu se rétractent, et opposent un obstacle invincible au redressement. Le pied bot paralytique est constitué. Supposons, par exemple, que la paralysie ait détruit les muscles abducteurs du pied sur la jambe, péroniers latéraux et extenseurs des orteils, les adducteurs (jambiers antérieur et postérieur, muscles du tendon d'Achille) deviennent prédominants, et entraînent le pied dans le sens de leur action; souvent même il arrive que le tendon d'Achille rétracté maintienne le pied dans une position plus ou moins marquée d'équinisme. Inversement, les adducteurs étant paralysés, les péroniers latéraux qui sont abducteurs entraînent la déviation du pied en valgus.

Diagnostic avec le pied bot congénital.

D'une manière générale, il n'est pas difficile d'établir la distinction entre les pieds bots paralytiques et ceux qui sont d'origine congénitale. Dans ces derniers, en effet, il n'y a pas de paralysie musculaire; tous les mouvements du pied sont possibles. Toutes choses égales d'ailleurs, la raideur articulaire qui s'oppose au redressement et les déformations osseuses sont beaucoup plus prononcées dans le pied bot congénital. C'est seulement dans les cas très invétérés, et en l'absence de tout renseignement, que les lésions peuvent arriver à présenter des caractères tels que la distinction soit vraiment difficile. Il est encore une considération qui peut être utilisée pour le diagnostic; c'est celle qui est tirée du sens même de la difformité, dans les cas de pied bot bilatéral. On sait que dans le pied bot congénital, si la difformité est double, les deux pieds sont habituellement déviés dans le même sens; au contraire, dans la paralysie infantile, il n'est pas rare de voir les deux membres inférieurs présenter des difformités de sens contraire; soit, par exemple, un varus équin d'un côté associé à un valgus du côté opposé.

Le sens même de la déformation peut être invoqué comme caractère différentiel entre le pied bot acquis et le pied bot congénital. Le varus équin constitue, comme chacun le sait, de beaucoup la forme la plus fréquente parmi les pieds bots congénitaux; certes il est loin d'être rare dans la paralysie infantile; mais le varus pur, le valgus, le talus valgus, qui n'étaient que des exceptions dans le pied bot congénital, constituent, au contraire, des formes fréquentes parmi les pieds bots paralytiques. Enfin l'équin pur, tellement rare parmi les pieds bots congénitaux que son existence même a pu être mise en doute, se rencontre souvent au contraire dans la paralysie infantile.

Fig. 356. — Pied équin d'origine paralytique.

Si nous étudions à cet égard notre statistique des Enfants-Assistés, nous arrivons aux résultats suivants : sur 126 cas dans lesquels le sens de la déviation du pied a été indiqué, il y a eu 35 pieds équins, 24 varus équins, 12 varus purs, 26 valgus, 19 talus et talus valgus, et 10 pieds creux.

La grande fréquence de l'équin pur et du varus équin parmi les pieds bots paralytiques s'explique aisément par ce fait que la maladie porte le plus souvent sur les muscles du groupe antéro-externe de la jambe; dès lors, les muscles de la région postérieure prédominent, le tendon d'Achille se rétracte et maintient le pied dans une position plus ou moins prononcée d'équinisme. Toutefois, il est un fait noté par tous les chirurgiens et que la pratique journalière permet de constater, c'est l'intégrité habituelle de l'extenseur propre du gros orteil; souvent même son tendon se rétracte, et entraîne une flexion permanente de la première phalange du gros orteil sur le métatarsien correspondant, avec flexion de la seconde sur la première phalange, d'où déformation en Z du gros orteil.

Dans les cas les plus légers d'équinisme, le talon reste encore appuyé sur le sol, mais il se dévie en dedans, vu l'action adductrice du tendon d'Achille; la déformation se révèle seulement par l'ulcération que détermine la pression de la chaussure sur le tendon d'Achille rétracté. A un degré plus marqué, le talon reste distant du sol de plusieurs centimètres; enfin, dans les degrés extrêmes, la direction du pied se continue presque avec celle de

la jambe; le malade prend point d'appui sur la tête des métatarsiens, l'astragale subluxé dessine une saillie anormale sur la face dorsale du pied.

Si les muscles abducteurs, extenseur commun des orteils, péroniers latéraux, sont paralysés, les adducteurs entraînent la déviation du pied en varus; il arrive même, dans les cas invétérés, que le pied s'enroule complètement autour de son bord interne et que le malade prenne point d'appui sur la face dorsale du pied.

Fig. 357. — Varus paralytique avec chevauchement des orteils.

Sont-ce, au contraire, les adducteurs qui sont affaiblis, les abducteurs entraînent la déviation du pied en dehors. On peut alors voir se développer la même déformation que dans le pied plat valgus des adolescents; le bord externe du pied se creuse, tandis que le bord interne présente une saillie exagérée sur laquelle on voit se dessiner les trois reliefs répondant à la malléole interne, à la tête de l'astragale et au scaphoïde. On est du reste frappé, en pareil cas, de l'absence du relief que forme, à l'état normal, le puissant tendon du jambier antérieur sur la face dorsale du cou-de-pied.

Au lieu de porter sur les muscles de la région antéro-externe de la jambe, la paralysie frappe-t-elle les muscles du tendon d'Achille, on voit alors se former un pied bot talus, soit simple, soit associé à un certain degré de déviation en dehors, pour constituer le talus valgus, forme très fréquente du pied bot paralytique. Il est d'ailleurs habituel de voir, en même temps que les muscles du tendon d'Achille sont paralysés, les muscles de la couche profonde de la jambe conserver leur contractilité; ils agissent pour imprimer aux orteils un mouvement de rétraction, d'où la formation du pied creux que maintient plus tard la rétraction permanente de l'aponévrose plantaire; la déformation est alors à son comble, le talus pied creux est constitué (fig 360). Du reste, le pied creux

Pied creux par contraction des muscles profonds

peut s'associer aux autres déformations paralytiques du pied pour donner naissance au pied creux équin, varus et valgus pied creux.

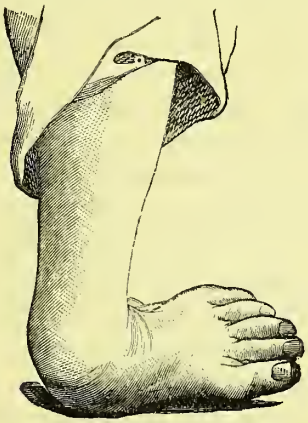

Fig. 358. — Valgus paralytique.

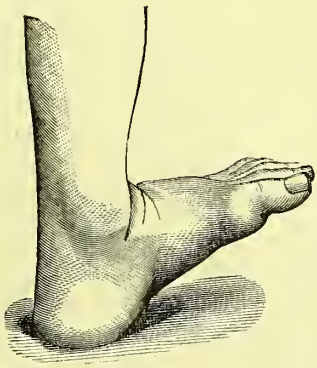

Fig. 359. — Pied bot talus paralytique.

Enfin, dans quelques cas plus rares, le pied creux peut constituer à lui seul toute la difformité.

Lorsque les muscles qui, de la jambe, vont prendre attache sur la rangée antérieure du tarse, jambier antérieur et postérieur, sont paralysés, il y a chute de l'avant-pied sur l'arrière-pied, d'où l'apparence du pied creux. Lorsque la difformité est de date récente, on peut avec la main soulever l'avant-pied, et rendre au pied sa conformation normale; mais, à la longue, les muscles de la région plantaire se rétractent, et maintiennent d'une façon permanente l'attitude vicieuse, qui ne peut plus être corrigée.

Pied creux chute de l'a pied

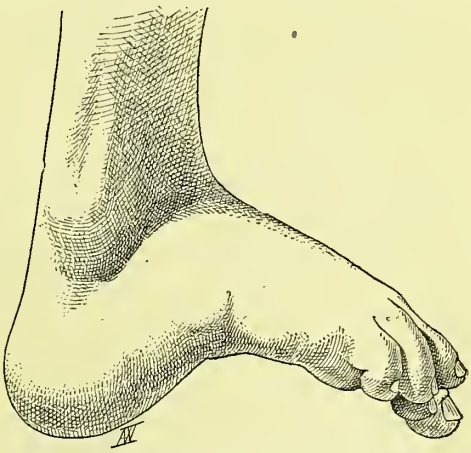

Fig. 360. — Talus pied creux d'origine paralytique.

Mais, à côté de cette forme particulière de pied creux, il en est une autre sur laquelle a tout spécialement insisté Duchenne (de Boulogne) : c'est celle qui tient à la paralysie des muscles interosseux. Au pied, comme à la main, les muscles interosseux ont pour effet de produire la flexion de la première

Pied Creux paralysie a interosseux

phalange des doigts, avec extension des deux dernières. Ces muscles viennent-ils à être paralysés, comme cela se voit dans certains cas de paralysie infantile, l'extenseur propre des orteils imprime aux orteils une déformation en sens opposé à l'action des interosseux. Il en résulte une hyperextension de la première phalange renversée, et pour ainsi dire subluxée sur le métatarsien correspondant, en même temps que les deux dernières phalanges sont dans la flexion forcée. Il se produit simultanément une rétraction de l'aponévrose plantaire; d'où la déformation à laquelle on donne le nom de griffe pied creux paralytique. Les têtes des métatarsiens sont abaissées; c'est sur elles que le malade prend point d'appui pendant la marche; il en résulte à la longue une atrophie du coussinet adipeux qui répond normalement aux articulations métatarso-phalangiennnes; de là des douleurs et la formation de durillons plantaires, qui rendent la marche et la station extrêmement difficiles. En même temps, les orteils renversés du côté de la face dorsale du pied subissent de la part des chaussures des frottements habituels, qui deviennent le point de départ de nouveaux durillons. Les malades arrivent alors à un état d'infirmité extrêmement pénible.

2° PIED BALLANT

Lorsque tous les muscles moteurs du pied sur la jambe sont simultanément frappés de paralysie, le pied n'est plus entraîné dans une attitude vicieuse permanente. Il pend inerte à l'extrémité du membre; on a affaire au pied ballant. Quand on soulève la jambe en totalité au-dessus du plan du lit, le pied retombe dans l'attitude de l'équin varus; si on lui imprime des secousses en tous sens, le pied obéit à tous les mouvements, et l'on entend se produire de gros frottements osseux, grâce à la laxité extrême des articulations; celle-ci porte, non seulement sur l'articulation tibio-tarsienne, mais encore sur les articulations médio-tarsienne et sous-astragalienne.

Pronostic. — Envisagées sous le rapport des troubles fonctionnels, les diverses difformités paralytiques du pied que nous venons d'énumérer sont loin d'avoir la même importance. S'agit-il d'un pied bot équin, d'un varus, d'un valgus, il faut faire entrer en ligne de compte, outre le degré même de la difformité, les troubles trophiques qui existent toujours en pareil cas. Les membres atteints de paralysie infantile présentent une sudation exa-

gérée, ils sont habituellement froids et violacés, et offrent une tendance à l'ulcération, qui rend souvent très difficile toute application d'appareil. En outre, dès que le malade cherche à prendre un point d'appui sur son membre et à marcher, on voit s'exagérer la difformité. Il n'en va pas de même quand il s'agit du talus. Dans ce dernier cas, en effet, la difformité est infiniment plus prononcée quand le malade est étendu dans la position horizontale, que dans la station debout. Souvent, quand le malade est au lit, on est frappé par l'abaissement énorme du talon, coïncidant avec l'effacement complet du tendon d'Achille et l'aplatissement de la région postérieure de la jambe. A voir ce pied dont l'articulation tibio-tarsienne est tellement relâchée que la moindre pression suffit à mettre en contact la face dorsale du pied avec la face antérieure de la jambe, cette déformation qu'exagère encore l'excavation anormale de la région plantaire, on pourrait croire que la fonction est complètement abolie. Et, cependant, il suffit que le malade debout appuie sur le sol pour que la déformation se corrige en grande partie spontanément sous l'influence de la pesanteur, et l'on est tout surpris de voir la fonction s'exécuter d'une manière relativement très satisfaisante.

Ce que nous venons de dire du talus paralytique, nous pouvons en quelque sorte le répéter à propos du pied ballant. Quand le malade a conservé intact le triceps crural, il lance en avant son membre, le pied retombe inerte sur le sol; mais, n'ayant pas tendance à la déviation, il peut fournir encore par sa face plantaire un point d'appui convenable. Toutefois, ce serait aller trop loin que de dire avec Duchenne (de Boulogne) : Mieux vaut perdre tous les muscles moteurs du pied sur la jambe qu'un seul de ces muscles. Il est en effet des cas dans lesquels la laxité des articulations est telle qu'à chaque pas le pied s'effondre pour ainsi dire; il se dévie, soit en dedans, soit en dehors, et la situation du malade en est rendue très misérable.

Il était indispensable de bien préciser les troubles inhérents aux diverses conséquences de la paralysie infantile sur le pied, afin de pouvoir formuler les indications thérapeutiques, et surtout pour se faire une idée exacte sur la valeur des divers modes d'intervention qui ont été proposés.

Traitement. — Il faut bien poser en principe tout d'abord que le traitement chirurgical, dans la paralysie infantile, s'adresse, non à la maladie en elle-même, mais aux difformités qui en sont

la conséquence. Si j'ai cru devoir rappeler ici une vérité aussi évidente, c'est pour bien marquer qu'il ne saurait être question de traitement chirurgical à une période rapprochée du début de la maladie, mais seulement au bout d'un temps plus ou moins long, quand les difformités produites peuvent être considérées comme définitives.

En attendant ce moment, nous n'avons aucun médicament utile que nous puissions conseiller pour favoriser la guérison, ni même pour faire rétrocéder les progrès de la maladie. Le seul but de nos efforts doit tendre, d'une part, à entretenir par un traitement convenable la nutrition des muscles; d'autre part, à s'opposer autant que possible à la production des difformités.

Tout ce qui peut exciter la nutrition du membre et activer la circulation devra être mis en œuvre. C'est ainsi qu'on conseillera les frictions excitantes, le massage des muscles, l'électrisation, cette dernière sous la forme de courants continus descendants, en appliquant le pôle positif sur la région lombaire du rachis, et promenant, de haut en bas, le pôle négatif, sur les différents segments du membre inférieur. Quand la contractilité a reparu dans le muscle, on peut y joindre utilement les courants faradiques; mais ceux-ci ne doivent être employés qu'avec une grande modération, en ayant soin de ne mettre en usage que des courants faibles, de façon à ne pas surmener le muscle, sous prétexte d'entretenir son activité.

Aux moyens précédents, on joindra l'usage des bains excitants, les bains salins, et surtout le séjour au bord de la mer avec bains. Le seul médicament dont je recommande l'usage, c'est l'huile de foie de morue. En même temps on ne saurait apporter trop de soin à l'enveloppement du membre au moyen d'une bande de flanelle. En effet, la circulation est toujours défectueuse, l'impression du froid se fait sentir très fortement; de là, des engelures et des ulcérations dont la guérison n'est souvent obtenue qu'avec la plus grande difficulté.

Ces mêmes considérations doivent rendre très réservé dans l'emploi des appareils; il est à craindre en effet que les pressions exercées par eux ne deviennent le point de départ de nouvelles ulcérations. Toutefois, lorsque le membre abandonné à lui-même tend à prendre une attitude vicieuse, attitude qu'on peut encore corriger avec la main, il y a avantage à munir le malade d'un appareil, dans le but de s'opposer aux progrès croissants de la

difformité. Souvent, en soutenant le membre, on permet en même temps au malade de marcher, ce qui est très favorable à l'entretien des muscles qui ont conservé leur contractilité.

Il est bien évident toutefois qu'on limitera l'emploi des appareils au strict nécessaire; dans les cas de pied bot paralytique, on se contentera le plus souvent d'une simple bottine orthopédique. Lorsque le pied ne saurait être assez maintenu par le soulier, on usera d'un appareil à tuteurs latéraux remontant jusqu'au genou. Enfin, si le triceps crural lui-même est paralysé, il devient nécessaire de faire remonter l'appareil jusqu'au bassin, en y joignant une ceinture pelvienne, et une genouillère qui maintient le membre dans la rectitude, et s'oppose à la flexion involontaire du genou. Entrons maintenant dans le détail des faits :

Nous commencerons cette étude par ce qui a trait au pied bot d'origine paralytique. De deux choses l'une : ou la difformité peut être corrigée à l'aide des mains, auquel cas le port d'un appareil spécial peut suffire à faire disparaître la déviation et à rétablir le fonctionnement du membre ; ou la rétraction musculaire est tellement forte que, ni pression manuelle, ni appareil d'aucune sorte ne sauraient en triompher. Dans ce cas, c'est la question de la ténotomie qui se pose. On est étonné de voir combien cette question a été jugée de manières différentes. Il est certains chirurgiens qui rejettent absolument l'emploi de la ténotomie en pareil cas. Ayant un jour l'occasion d'examiner un enfant atteint de paralysie infantile avec un chirurgien d'enfants, je n'étais pas peu surpris de lui entendre dire que la ténotomie dans le traitement de la paralysie infantile devait être rejetée comme une mauvaise opération. Inversement, il est des opérateurs qui appliquent indistinctement la section tendineuse à tous les cas de pieds bots paralytiques, et qui lui font produire parfois les plus mauvais résultats, substituant à un pied bot paralytique un pied ballant. J'ai vu ainsi une jeune fille du monde chez laquelle la section sous-cutanée du tendon d'Achille n'avait eu d'autre effet que de donner naissance à un pied ballant exagérant singulièrement la difformité. Je pourrais citer plusieurs autres exemples semblables. La vérité me semble également distante de ces deux excès opposés, et il ne me paraît pas très difficile de formuler la règle à laquelle on doit obéir, pour obtenir, en pareil cas, de la ténotomie, des résultats utiles. Quand il s'agit en effet de poser les indications et les contre-indications de la ténotomie d'un muscle rétracté dans la paralysie infantile,

tout dépend de l'état des muscles antagonistes. Ces muscles ont-ils conservé leur contractilité, on peut espérer, après section du muscle rétracté, les voir reprendre un rôle utile pour maintenir au pied son attitude normale. Supposons, par exemple, que le tendon d'Achille soit le siège d'une rétraction énergique, le pied est dans une attitude d'extension extrême, les muscles de la région jambière antérieure, jambier antérieur et extenseurs des orteils, sont réduits à l'impuissance; vient-on, en sectionnant le tendon d'Achille, à mobiliser l'articulation sur laquelle ils doivent agir, ils peuvent de nouveau intervenir pour imprimer au pied le mouvement de flexion normale.

Au contraire, les muscles antagonistes sont-ils paralysés, la ténotomie du muscle rétracté restera nécessairement sans effet, ou, pis encore, elle aura une influence désastreuse. En effet, dès que le pied sera abandonné à lui-même après cicatrisation complète, les muscles antagonistes étant paralysés ne pourront s'opposer à la rétraction nouvelle du tendon sectionné, et ainsi se reproduira la difformité. Inversement, si l'on maintient le pied redressé dans son attitude normale et que l'écartement produit entre les deux bouts du tendon sectionné soit trop considérable pour qu'il y ait cicatrisation, toute puissance musculaire faisant défaut, le pied demeurera inerte et ballottant à l'extrémité de la jambe. On n'aura obtenu d'autre résultat que la substitution d'un pied ballant à un pied bot paralytique. Ce diagnostic de l'état des muscles antagonistes peut être fait par l'étude des mouvements volontaires, et aussi par l'emploi de la faradisation. On peut ainsi donner à ses déterminations une base scientifique et tirer d'embarras les malades ou leurs familles. J'ai vu, il y a quelques années, une famille fort intelligente qui m'était adressée par l'un de mes collègues et dont le fils était porteur d'un pied équin d'origine paralytique. Le père et la mère de cet enfant étaient dans un profond embarras, car certains chirurgiens qu'ils avaient consultés les pressaient de faire faire à leur fils la ténotomie du tendon d'Achille, tandis que d'autres chirurgiens non moins autorisés cherchaient à les en dissuader à tout prix, leur disant que cette intervention n'aurait d'autre résultat que de donner un pied inerte, et une infirmité pire que l'état actuel. Chez cet enfant, je mis en pratique le précepte très simple que je viens de formuler; par l'étude de la contractilité volontaire et de l'état électrique des muscles, je m'assurai que les antagonistes avaient une puissance suffisante pour maintenir le

pied en bonne position après la ténotomie du tendon d'Achille; je conseillai donc l'opération, qui fut faite, et qui donna un excellent résultat.

Je ne reviendrai pas ici sur les règles de la ténotomie du tendon d'Achille, règles que j'ai déjà exposées dans mon premier volume [1]. Je me contenterai de rappeler qu'il faut toujours attaquer le tendon par son côté interne pour éviter sûrement la lésion des vaisseaux et nerfs tibiaux postérieurs. Je rappellerai également que la

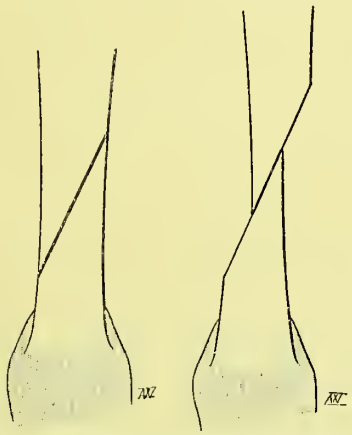

Fig. 361. — Section très oblique du tendon d'Achille dans les cas où, l'écartement devant être très considérable, on craint qu'il n'y ait pas cicatrisation.

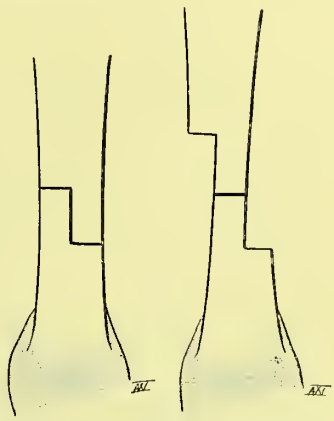

Fig. 362. — Dédoublement du tendon d'Achille par le procédé de Bayer (de Prague).

section sous-cutanée mérite toujours la préférence sur la section à ciel ouvert qui peut donner naissance à des cicatrices chéloïdiques, douloureuses par la pression de la chaussure.

Il est des cas dans lesquels la rétraction tendineuse est telle que l'on peut craindre l'absence de réunion à la suite de l'écartement des deux bouts du tendon sectionné. C'est une raison pour recourir à un mode opératoire spécial. Tout d'abord on peut, tout en conservant le principe de l'opération sous-cutanée, faire une section très oblique du tendon, de sorte que, même après écartement, les deux pointes des surfaces de section restent en contact et assurent la cicatrisation. Dans les cas où la rétraction est plus marquée encore et où les craintes de non consolidation sont plus grandes, on peut, abandonnant le principe de la méthode sous-cutanée, faire une incision verticale de la peau, mettre le tendon

1. Voir Kirmisson, *Traité des maladies chirurgicales d'origine congénitale*, p. 530 et suivantes.

à nu et pratiquer son dédoublement. Pour cela, le tendon d'Achille est divisé longitudinalement en deux moitiés égales. Des deux lambeaux ainsi formés, l'un est détaché à son extrémité supérieure, l'autre à son extrémité inférieure, et, après réduction de l'équinisme, les deux lambeaux sont suturés bout à bout. On obtient ainsi un allongement du tendon égal à la hauteur de l'un des deux lambeaux superposés. Si, par exemple, chacun des lambeaux possède une hauteur de 15 millimètres, l'allongement total du tendon mesurera 15 millimètres.

Cette méthode est celle qui a été conseillée par Bayer (de Prague)[1]. Dans plusieurs cas, j'y ai eu recours avec avantage. Dernièrement cet auteur a tenté la même opération faite par la méthode sous-cutanée; mais elle me semblerait manquer, en pareil cas, de la précision nécessaire[2].

Transplantation tendineuse. — Ce n'est pas seulement la ténotomie, mais encore la plastique tendineuse qui, depuis ces dernières années, a trouvé place dans le traitement chirurgical de la paralysie infantile. Le type de ces autoplasties tendineuses est la transplantation des tendons telle qu'elle a été pratiquée pour la première fois à Vienne, par Nicoladoni, le 15 avril 1881, dans un cas de talus paralytique. Il sutura les tendons péroniers latéraux au tendon d'Achille et à la peau. Au milieu de juin, on constata par l'électrisation que les péroniers transplantés pouvaient agir sur la plante du pied; à la fin de juin, le malade commença à marcher, et, au milieu de juillet, il pouvait imprimer à son pied quelques mouvements volontaires d'extension, ce qui était tout à fait impossible auparavant[3].

En 1886, cette tentative était reprise par von Hacker sur une jeune fille de dix ans, qu'il présenta le 11 juin 1886 à la Société de médecine de Vienne. Cinq semaines après l'opération, le succès paraissait complet : la marche se faisait sur la plante du pied tout entière[4].

A la suite de la communication de von Hacker, Maydl fit observer que trois opérations semblables avaient été pratiquées

1. C. Bayer, Ein Vorschlag stats der üblichen Achillotomie in geeigneten Fallen die Achillorhaphie zunehmen. *Prager med. Wochenschrift*, 1891, n° 35.
2. C. Bayer, Eine Vereinfachung der plastischen Achillotomie; *Centralb. für Chirur.*, 1901, n° 2, p. 37.
3. Nicoladoni, Ueber pes calcaneus, *Wiener med. Presse*, 1881, p. 46.
4. Von Hacker, Behandlung des pes calcaneus paralyticus, *Wiener med. Presse*, 1886.

dans le service d'Albert, et que toutes trois avaient été suivies de récidive, comme cela du reste avait eu lieu dans le cas de Nicoladoni. Pendant plusieurs années, la question sommeilla, jusqu'à ce qu'elle fût reprise, en 1892, par Drobnik (de Posen)[1]. A partir de ce moment, les observations se multiplient rapidement. C'est d'abord Parrish (de New-York) qui propose d'avoir recours à la transplantation de l'extenseur propre du gros orteil pour remplacer le jambier antérieur paralysé. De son côté, Milliken (de New-York) publie un certain nombre d'observations[2]. L'opération est également faite par Goldthwait[3].

En Italie, Ghillini[4] et Codivilla (de Bologne)[5] se montrent partisans de cette intervention. En Allemagne, Hoffa[6] et dernièrement encore Vulpius (de Heidelberg)[7] se prononcent hautement en sa faveur.

En France, l'opération ne paraît pas jusqu'ici avoir été souvent pratiquée. Toutefois MM. Phocas (de Lille), Cerné (de Rouen); M. Forgue (de Montpellier), Piéchaud (de Bordeaux), Delanglade (de Marseille), Le Dentu en ont publié des observations. Dernièrement, M. Péraire s'en est fait le défenseur devant le Congrès international de médecine.

Le mode opératoire a, du reste, singulièrement varié suivant les opérateurs et suivant le but qu'on se proposait d'atteindre. Le procédé le plus simple est celui qui consiste à sectionner transversalement le tendon du muscle paralysé, et celui du muscle que l'on désire transplanter; le bout central du muscle sain est ensuite réuni par la suture au bout périphérique du muscle paralysé. L'inconvénient de ce procédé, c'est de supprimer complètement l'action propre au muscle transplanté; si celle-ci a peu d'importance, l'inconvénient n'est pas grave; si, au contraire, on désire

1. Drobnik, *Gazeta Lekarska*, Varsovie, 1895, 2e série, XIII, p. 120-124.
2. Milliken, Tendon grafting, a new operation for deformities following infantile paralysis, *Med. Record*, New-York, 1895, XLVIII, p. 581.
3. Goldthwait, Trans. of the American Orthop. Associat. et *Boston med. and surg. Journal*, 1895, p. 447.
4. Ghillini, Neues Verfahren der Sehnentransplantation, *Zeitschrift für orthop. Chirur.*, 1895, IV, p. 44-47, et *Centralb. für Chir.*, 1895, n° 14.
5. Codivilla, Il trattamento chirurgico moderno della paralizi infantile spinale, *Policlinico*, vol. VIII-C, 1900.
6. Hoffa, *Lehrbuch der orthopädischen Chirurgie*, 3e Auflage, 1898, et *Die Orthopädie im Dienste der Nervenheilkunde*, Iéna, 1900.
7. Vulpius, Ueber die Sehnenüberpflanzung und ihre Erfolge in der Behandlung von Lähmungen, *XIIIe International Congress*, Paris 1900, et *Wiener mediz. Presse*, n° 40, 1900.

conserver l'action spéciale au muscle transplanté, il faut nécessairement recourir à une autre manière d'opérer; de là, un très grand nombre de procédés opératoires.

Vulpius a cherché à classer tous ces procédés dans le tableau schématique suivant que nous lui empruntons. On y voit que tous les procédés peuvent se diviser en deux grands groupes, suivant

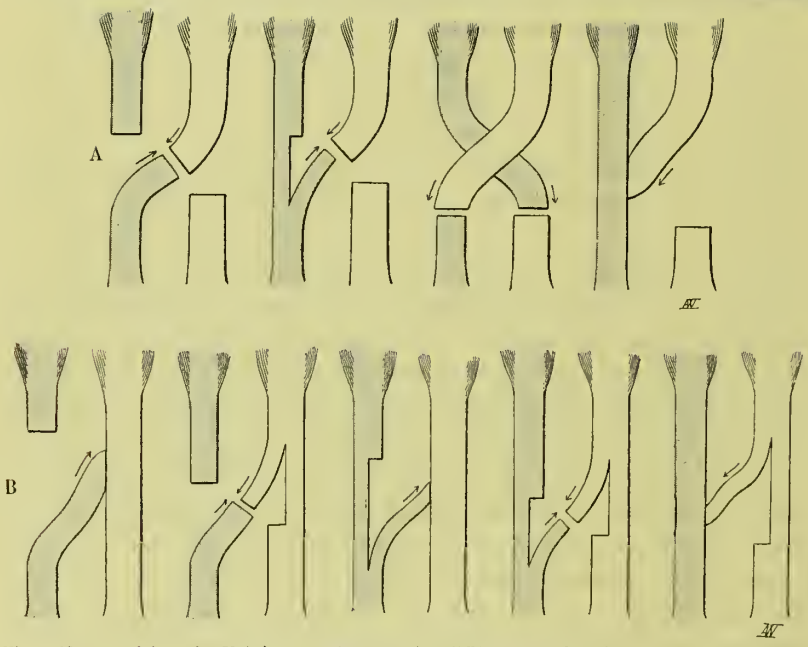

Fig. 363. — Schéma de Vulpius représentant les différents modes de transplantation tendineuse. — Le muscle paralysé est teinté, le muscle sain représenté en traits clairs. — En A, l'action propre au muscle transplanté est sacrifiée. — En B, l'action propre au muscle transplanté est conservée.

que l'action propre au muscle transplanté est sacrifiée ou conservée. Pour arriver à ce dernier but, on peut greffer de bas en haut le tendon paralysé sur le muscle sain, ou, mieux encore, dédoubler le muscle sain et suturer de haut en bas l'une de ses moitiés sur le tendon du muscle paralysé. C'est à cette méthode que Vulpius donne le nom de méthode descendante, c'est à elle aussi qu'il accorde la préférence.

Le manuel opératoire consiste à faire à la peau une incision suffisante pour mettre à nu les tendons sur lesquels on désire opérer. Lorsque ces tendons sont très éloignés les uns des autres, ou que la transplantation doit porter sur plusieurs tendons, il

devient nécessaire de pratiquer des incisions étendues, ou bien encore des incisions à lambeaux ou des incisions multiples. C'est là, soit dit en passant, un léger reproche qu'on peut faire à l'opération, puisqu'elle laissera nécessairement à sa suite des cicatrices assez étendues.

L'aponévrose d'enveloppe du membre est également incisée et les tendons sur lesquels on désire opérer sont mis à nu, ou plutôt on ne se contente pas de faire porter l'opération sur les tendons uniquement, mais on met à nu en même temps le corps charnu du muscle, en un mot, on fait une transplantation musculo-tendineuse.

Cette dernière manière de faire a pour premier avantage de permettre de se rendre compte de l'état des fibres charnues, et de juger, d'après leur volume et leur coloration, de leur aptitude à remplir leurs fonctions. Si le muscle sain doit être transplanté en totalité sur le muscle paralysé, les deux muscles sont sectionnés perpendiculairement à leur direction, puis le bout supérieur du muscle sain est transplanté sur le bout inférieur du muscle dégénéré. Dans les cas, au contraire, où l'on désire emprunter au muscle sain sa force, tout en conservant l'action qui lui est propre, on peut procéder de deux manières. Dans un premier cas, on dédouble le muscle sain, l'une de ses moitiés est laissée en place, l'autre est détachée à sa partie inférieure et insinuée dans une boutonnière pratiquée au muscle paralysé. Dans le second cas, c'est au contraire le bout inférieur du muscle dégénéré qui est mobilisé et que l'on vient insérer dans une boutonnière pratiquée au muscle sain.

Quel que soit le mode de transplantation que l'on ait choisi, il importe avant tout de se servir de soie fine parfaitement aseptique; car il y a quelques observations dans lesquelles les fils ont été éliminés après suppuration. Lorsqu'on se contente d'une simple anastomose de deux tendons bout à bout, on traverse avec deux ou plusieurs fils chacune des extrémités tendineuses, puis on noue les deux extrémités de chaque fil isolément, en faisant en sorte que les deux bouts du tendon soient bien exactement coaptés. On y arrive encore plus sûrement, en entrecroisant l'un au-devant de l'autre les deux fils, faisant, en un mot, une suture en X. Dans les cas où l'on ne se contente pas d'une transplantation tendineuse, mais où l'on pratique une anastomose musculo-tendineuse, les lambeaux à coapter ont une largeur beaucoup plus grande, et il

faut nécessairement multiplier le nombre des points de suture. Quelques auteurs ont enroulé le segment transplanté autour du muscle sur lequel on le greffe, de manière à tresser les deux muscles l'un autour de l'autre, et les ont maintenus dans cette situation par la suture.

L'anastomose terminée, les lèvres de l'incision aponévrotique d'abord, puis celles de l'incision cutanée sont maintenues rapprochées par la suture. Rarement l'interposition d'un drain sera nécessaire. Le pied est maintenu en bonne position par un appareil plâtré pendant tout le temps nécessaire à la cicatrisation solide des tendons, soit pendant trois ou quatre semaines.

On comprend de combien d'applications est susceptible le principe de la transplantation tendineuse adaptée au traitement du pied bot paralytique. On peut se proposer, suivant les cas, soit de transplanter l'extenseur propre du gros orteil sur le jambier antérieur, soit le jambier antérieur sur l'extenseur commun des orteils; ou bien ce sera le tendon d'Achille qui sera transplanté sur les péroniers latéraux, le jambier postérieur sur le tendon d'Achille, etc. En un mot, les applications de la méthode peuvent varier à l'infini.

Raccourcissement des tendons. — La transplantation tendineuse se propose de substituer à l'action d'un muscle paralysé celle d'un muscle sain. Il est une autre opération, introduite également dans le traitement opératoire de la paralysie infantile, et dont le but est plus modeste. Je veux parler du raccourcissement des tendons. Ici, en effet, on ne se propose plus de rendre au muscle paralysé une action utile, mais seulement de rétablir la forme normale du membre, en diminuant la longueur des muscles qui se sont laissés distendre sous l'influence de la paralysie.

Le type des opérations de ce genre, c'est l'opération de Willett ou raccourcissement du tendon d'Achille, appliquée à la cure du pied bot talus paralytique.

La première opération de Willett a été pratiquée le 8 octobre 1879. Il fit une incision en Y de la peau, disséqua le lambeau ainsi formé, et supprima un segment du tendon par deux incisions obliques de bas en haut et d'arrière en avant. Le pied étant redressé, les deux surfaces ainsi avivées furent maintenues adossées par une suture qui traversait en même temps les lèvres de l'incision cutanée. Cette dernière, qui avait primitive-

ment la forme en Y, fut transformée en V. Willett dit avoir pratiqué trois fois son opération avec un succès immédiat. La première opération eut lieu, avons-nous dit, le 9 octobre 1879; le malade fut revu le 12 mai 1884, le résultat avait persisté; quant aux deux autres opérations, les résultats ultérieurs sont restés inconnus[1].

Dans 4 cas, Walsham a imité la conduite suivie par Willett; il dit avoir eu 3 guérisons et 1 amélioration[2].

De son côté, Gibney (de New-York) a eu recours à la même opération, tout en modifiant le procédé primitif imaginé par Willett. Voici comment il opère : il pratique une incision en Y de la peau; mais au lieu de supprimer un segment du tendon d'Achille, il fait sur ce tendon une incision fortement oblique de bas en haut et d'arrière en avant. Exerçant ensuite une traction suffisante sur le bout inférieur, il fait glisser les deux extrémités tendineuses l'une sur l'autre jusqu'à ce qu'il soit arrivé à donner au pied une attitude satisfaisante; les deux extrémités tendineuses sont maintenues en place par la suture. Comme dans l'opération de Willett, l'incision en Y de la peau est transformée en V; quelques-uns des points de suture traversent à la fois la peau et le tendon, de façon à les souder l'un à l'autre. Gibney a communiqué à l'Académie de médecine de New-York[3] les résultats que lui a fournis dans 28 cas la pratique de cette opération. Il a obtenu 17 fois un résultat excellent; 8 fois, le résultat a été seulement satisfaisant; il s'est produit secondairement un léger allongement de la cicatrice; enfin, dans les 3 derniers cas, le résultat a été mauvais; il y a eu récidive. Les malades ont été suivis pendant un, deux, trois, cinq et six ans.

J'ai moi-même, dans un cas, pratiqué l'opération de Gibney sur un garçon de neuf ans; mais j'ai suturé isolément la peau et le tendon, au lieu de les réunir par la suture, comme cet auteur; le résultat primitif a été satisfaisant; mais, revu plus tard, le malade ne présentait aucune amélioration notable[4].

1. Alfred Willett, Remarks upon resection of the tendo Achillis in paralytic talipes, with an account of a new method of performing this operation; *St Bartholomew's Hospital Reports*, 1879.

2. Walsham, Four cases of talipes calcaneus of paralytic origin, treated by excision of a portion of the tendo Achillis, *British med. Journal*, 14 juin 1884.

3. Gibney, Traitement opératoire du pied bot talus paralytique, *Académie de médecine de New-York* (section d'orthopédie; séance du 17 janvier 1890), et *Revue d'Orthopédie*, t. I, 1890, p. 217.

4. Voir l'observation publiée dans un mémoire de Rochard intitulé : Traitement opératoire du pied bot talus paralytique, *Revue d'Orthopédie*, t. I, 1890, p. 369.

Hoffa adopte également le principe du raccourcissement des tendons et cherche à en élargir les applications. Supposons, dit-il[1], que nous ayons affaire à un pied valgus paralytique; le jambier antérieur a subi un allongement passif. Nous sectionnons le tendon de ce jambier antérieur; nous plaçons le pied dans une attitude de flexion forcée jointe à l'adduction; les deux bouts du tendon sont superposés l'un à l'autre et suturés dans cette position, de façon à obtenir un raccourcissement du muscle qui lui permet de remplir ses fonctions.

Tels sont les faits; il est incontestable que, dans l'état actuel de la chirurgie, l'autoplastie tendineuse doit être considérée comme une opération sans gravité. Mais cela ne suffit pas; ce que nous devons surtout chercher à déterminer, c'est la valeur thérapeutique de l'opération. Or, nous devons avouer que, malgré les éloges qui se font entendre de toutes parts, notre conviction est loin encore d'être faite à cet égard. Si nous analysons, en effet, les observations qui ont été produites, nous voyons qu'un très grand nombre d'entre elles sont loin d'être démonstratives.

Nous savons par Maydl que les trois cas opérés à la clinique d'Albert, comme celui de Nicoladoni, ont été suivis de récidive. Le malade de von Hacker a été présenté par lui au bout de cinq semaines à l'Académie de Vienne; nous n'en avons pas eu de nouvelles ultérieures.

Examinons maintenant les observations de Drobnik; en voici d'abord une dans laquelle, pour un valgus paralytique, on a fait la greffe de l'extenseur propre du gros orteil sur le jambier antérieur; cette tentative n'a pas donné de résultat, et l'on a dû pratiquer ultérieurement la ténotomie des péroniers latéraux.

Que dire d'une observation comme celle-ci, dans laquelle, sur un enfant de cinq ans, on pratique la division de l'extenseur propre du gros orteil en trois parties, dont deux sont transplantées sur les péroniers latéraux; en même temps, l'on pratique la transplantation du jambier antérieur sur l'extenseur commun des orteils; malgré cela, le résultat reste incomplet, et le malade doit porter un appareil. S'imagine-t-on ce que peut devenir le tendon de l'extenseur propre du gros orteil divisé en trois parties sur un enfant de cinq ans?

Il est une objection que l'on peut faire à un très grand nombre

1. Hoffa, *Die Orthopädie im Dienste der Nervenheilkunde*, Iéna, 1900, p. 30.

d'observations, c'est qu'on y voit associée à la transplantation tendineuse la ténotomie du tendon d'Achille. Il est dès lors permis de se demander ce qui, dans le résultat définitif, est attribuable à la ténotomie, et ce qui revient en propre à la transplantation. Nous qui, dans l'immense majorité des cas, nous contentons de la ténotomie, nous pouvons penser que c'est elle qui a la part principale dans le succès.

Une dernière objection, et celle-là la plus grave, c'est que les malades n'ont pas été suivis pendant un temps suffisant pour qu'on puisse répondre de l'excellence du résultat définitif. Voici, par exemple, un malade qui, opéré le 17 mai, quitte l'hôpital le 24 juin; un second, opéré le 17 novembre, sort le 5 décembre; un autre est opéré le 17 mars et sort le 28 avril, et aucun de ces malades n'a été revu ultérieurement; ce ne sont pas de semblables observations qui sont de nature à entraîner notre conviction.

L'observation de Milliken n'est guère plus probante; il s'agit d'un valgus paralytique pour lequel on fait la transplantation de l'extenseur propre du gros orteil sur le jambier antérieur; le malade n'est suivi que cinq mois.

Dans le cas de Phocas, il s'agit d'un talus valgus paralytique pour lequel on greffe le jambier antérieur dans une boutonnière de l'extenseur propre du gros orteil; l'opération est faite le 10 mai, le malade n'est suivi que jusqu'au 25 juillet. On parle seulement d'amélioration; il reste de l'abduction.

M. Cerné (de Rouen), dans un cas de varus équin paralytique, pratique la ténotomie du tendon d'Achille, puis la greffe par dédoublement du jambier antérieur sur l'extenseur commun d'une part, sur l'extenseur propre, d'autre part. Le résultat est incomplet; guérison de l'équinisme, mais non du varus, et l'on doit pratiquer ultérieurement le raccourcissement des tendons extenseurs.

Winkelmann sectionne, pour un varus équin, le tendon d'Achille; puis, sur ce tendon, il greffe le long péronier latéral; il obtient une légère récidive.

Si l'on examine les observations de Hoffa, on voit qu'elles sont passibles des mêmes reproches. La plupart des malades n'ont pas été suivis pendant un temps suffisant pour qu'on puisse être assuré du résultat définitif. D'autre part, dans bon nombre de ces observations, nous trouvons associés la transplantation tendineuse et le raccourcissement de certains tendons. Il est dès lors bien diffi-

cile d'apprécier ce qui, dans le résultat, appartient à l'une et à l'autre méthode.

Faisons remarquer à ce propos que le but de la transplantation tendineuse étant de substituer un muscle sain à un muscle paralysé, il faut, pour qu'on puisse affirmer le succès de l'opération, non seulement que le pied ait repris une attitude normale, mais encore que, sous l'influence de la contraction volontaire aussi bien que de l'électricité, le muscle transplanté accomplisse le travail qui incombe, à l'état normal, au muscle paralysé. Dans le raccourcissement des tendons, le but poursuivi est beaucoup plus modeste; il s'agit uniquement d'adapter la longueur des muscles à une position donnée de l'articulation, de façon à corriger l'attitude vicieuse; aussi s'est-on proposé l'emploi de cette méthode, même dans les cas de pied ballant, où tous les muscles sont paralysés; on ne peut dès lors leur demander un travail utile. Le seul but que l'on puisse atteindre par le raccourcissement des tendons, c'est de transformer ceux-ci en autant de ligaments qui soutiennent l'articulation et maintiennent le pied dans une attitude normale. Le résultat sera toujours fort incomplet, et, pour ma part, je préfère beaucoup avoir recours en pareil cas à l'arthrodèse.

Au dernier Congrès international de Paris, le Dr Vulpius (de Heidelberg) [1] a fait une communication sur la transplantation tendineuse. Son expérience, basée sur 160 opérations, est très favorable à la méthode; toutefois, il parle de récidives et de résultats incomplets. Comme l'auteur n'a pas fait connaître le détail de ses observations, il nous est impossible jusqu'ici d'être fixé sur leur valeur réelle.

Pour notre part, les cas dans lesquels nous avons eu recours à la transplantation tendineuse sont peu nombreux, et les résultats ne nous ont pas paru décisifs. Sans doute nous avons obtenu dans quelques cas des améliorations, mais non des corrections complètes. D'autre part, la lecture des observations publiées ne nous a pas semblé de nature à entraîner absolument la conviction. Certes, l'opération en elle-même est sans gravité, et, dans les cas où la paralysie est limitée à un seul muscle, ou du moins, à un petit groupe de muscles, nous admettons parfaitement qu'on s'y adresse. Mais lorsque la paralysie a frappé des groupes muscu-

1. Vulpius, Sur la transplantation des tendons et ses succès dans le traitement des paralysies, *XIIIe Congrès international de médecine*, Paris, 1900, section de chirurgie générale, page 520.

laires nombreux, plutôt que d'avoir recours à des transplantations musculaires compliquées, dont le résultat est toujours plus ou moins aléatoire, nous préférons beaucoup, pour notre part, nous adresser à l'arthrodèse qui a fait depuis longtemps ses preuves, et qui nous fournit tous les jours d'excellents résultats.

Arthrodèse. — L'arthrodèse (de ἄρθρον, articulation, et δέω, fixer) est une opération qui consiste à provoquer l'ankylose artificielle d'une articulation. Dans les cas où tous les muscles périarticulaires sont complètement paralysés, et où l'articulation ballante ne peut plus fournir un point d'appui solide, il peut y avoir intérêt à supprimer cette articulation par soudure artificielle des surfaces articulaires. Ces conditions sont assez fréquemment réalisées dans la paralysie infantile; aussi l'opération trouve-t-elle là sa principale indication. Elle peut du reste être employée pour toutes les jointures; mais c'est surtout au niveau du pied qu'on aura l'occasion d'en faire l'application; aussi la description de l'opération trouve-t-elle ici sa place. C'est au professeur Albert (de Vienne) que revient le mérite d'avoir introduit cette opération dans la pratique chirurgicale. D'après Zinsmeister [1], la première opération d'Albert, faite le 10 juillet 1878, a porté sur les deux articulations du genou d'une jeune fille atteinte de paralysie essentielle des extrémités. Déjà toutefois des tentatives avaient été faites dans le même sens. Au Congrès international de Berlin, en 1890, Lesser (de Leipzig) a rappelé que, dans un cas de pied varus paralytique, il avait, avant Albert, pratiqué la soudure de la malléole externe et de l'astragale.

Déjà d'ailleurs, en 1860, Bauer (de New-York) avait réalisé la soudure de l'articulation du genou. Szymanowski avait conseillé également de déterminer la soudure de l'articulation tibio-tarsienne pour s'opposer au renversement du moignon à la suite de l'amputation de Chopart.

Aujourd'hui l'opération est définitivement passée dans la pratique de la chirurgie courante. J'ai fait ma première opération à l'Hôtel-Dieu, le 10 novembre 1889, sur une jeune fille de seize ans atteinte de pied valgus paralytique [2]. J'ai revu cette jeune fille plusieurs années après; le résultat primitif ne s'était pas démenti.

1. Zinsmeister, Uber die operative Behandlung paralytischer Gelenke (arthrodesen) *Deutsche Zeitschrift für Chirur.*, Band XXVI, p. 498.
2. Kirmisson, *Leçons cliniques sur les maladies de l'appareil locomoteur*, De l'arthrodèse, p. 530.

Au Congrès français de Chirurgie, en 1895, j'ai communiqué les résultats qui m'avaient été fournis par 15 opérations de cette nature[1].

Depuis lors, j'ai pratiqué bon nombre de ces interventions; elles ont toujours été d'une bénignité absolue; je n'ai jamais observé le moindre accident. Quant aux résultats définitifs, s'ils n'ont pas toujours été parfaits, du moins ont-ils été toujours satisfaisants. Parfois le but n'a pas été complètement obtenu, en ce qu'il est resté dans la jointure un peu de mobilité. C'est là en effet l'écueil de l'arthrodèse; aussi ai-je pour habitude de réunir entre elles les surfaces articulaires au moyen d'une cheville en ivoire implantée dans les extrémités osseuses. Ici, comme pour les opérations d'Ogston dans la tarsalgie, les chevilles en ivoire sont admirablement supportées; je ne les ai jamais vues déterminer la suppuration.

Le procédé pour attaquer l'articulation tibio-tarsienne peut varier suivant les cas. Dans notre première observation, et aujourd'hui encore dans certains cas, nous employons un procédé qui est calqué sur celui de MM. Richet et Polaillon pour la résection de l'articulation tibio-tarsienne. A l'aide d'une incision verticale étroite, juste suffisante pour le passage de l'ostéotome, nous commençons par faire la section du péroné au-dessus de la malléole externe. Le but de cette ostéotomie est de nous permettre de renverser complètement le pied en dehors de façon à exposer largement à la vue toutes les surfaces articulaires entrant dans la constitution de l'articulation. Après quoi, nous circonscrivons la malléole interne par une incision en L remontant plus ou moins haut derrière le tibia, et se prolongeant en avant jusqu'au tendon du jambier antérieur. Le périoste étant détaché et les ligaments latéraux internes et antérieur sectionnés, il nous est facile, grâce à l'ostéotomie préliminaire du péroné, de luxer complètement le pied en dehors, et de mettre à nu les différentes surfaces articulaires pour les dépouiller de leur revêtement cartilagineux. Cette ablation du cartilage articulaire se fait avec la gouge à main qui enlève le cartilage dans toute son épaisseur jusqu'à ce qu'on arrive au tissu osseux sous-jacent. L'opération se termine par l'enchevillement avec une cheville en ivoire de 3 millimètres de diamètre et de 5 centimètres de longueur qui, enfoncée de haut

1. Kirmisson, Manuel opératoire et résultats des arthrodèses du pied, *IXe Congrès de chirur.*, Paris, 1895, p. 691.

en bas dans l'extrémité inférieure du tibia, traverse de part en part l'astragale, et vient s'implanter dans le calcanéum, de façon à souder à la fois les deux articulations tibio-tarsienne et astragalo-calcanéenne.

Dans les cas où l'articulation est très lâche et où la plus grande partie de la surface articulaire de l'astragale n'est plus en rapport avec le plateau tibial, nous nous dispensons de faire l'ostéotomie

Fig. 364. — Pied bot varus équin paralytique du côté droit; arthrodèse médio-tarsienne.

Fig. 365. — Pied bot varus équin paralytique du côté droit; arthrodèse médio-tarsienne, résultat opératoire.

préliminaire du péroné. Nous pratiquons une longue incision verticale au devant de la malléole externe, incision se prolongeant d'une part sur l'extrémité inférieure de la jambe, d'autre part sur la face dorsale du pied. Refoulant en arrière les tendons péroniers latéraux, en dedans les tendons de la région jambière antérieure, nous désinsérons les ligaments latéraux externes et le ligament antérieur, puis nous luxons le pied en dedans, de façon à mettre à nu les surfaces articulaires et à en pratiquer la décortication.

Quant à l'incision antérieure employée par Albert, par Zinsmeister, et plus récemment par Karewski[1], elle consiste à sectionner transversalement toutes les parties molles au-devant de

1. Karewski, *Centralb. für Chirur.*, 22 juin 1895, n° 25.

l'articulation tibio-tarsienne. Elle suppose nécessairement la suture des tendons sectionnés, ce qui est une complication; en outre, il ne nous paraît pas sans inconvénients de sectionner l'artère et le nerf tibial antérieur. Du moins, cette incision a-t-elle l'avantage de donner beaucoup de jour. Nous n'en dirons pas autant de l'incision postérieure, préconisée par Samter (de Kœnigsberg) [1]. Sur le bord interne du tendon d'Achille, il fait une incision verticale de 10 centimètres de longueur, parallèle à ce tendon. Après avoir pratiqué la ténotomie du tendon d'Achille, et en écartant les lèvres de l'incision cutanée, il arrive sur l'articulation. Son but, en suivant cette voie, c'est de pouvoir atteindre, non seulement

Fig. 366. — Pied bot varus paralytique du côté droit; arthrodèse médio-tarsienne.

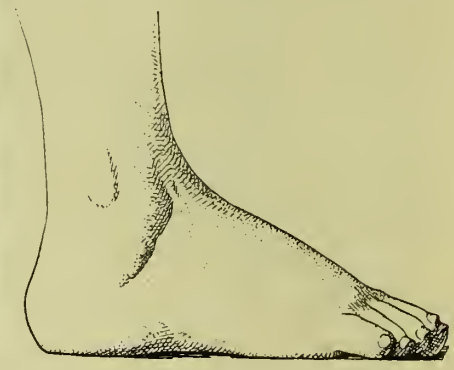

Fig. 367. — Pied bot varus paralytique du côté droit; arthrodèse médio-tarsienne, résultat opératoire.

l'articulation du tibia avec l'astragale, mais encore l'articulation astragalo-calcanéenne. Nous arrivons au même résultat en pratiquant l'enchevillement et implantant notre cheville en ivoire à travers l'astragale jusque dans le calcanéum. D'ailleurs, la voie postérieure suivie par Samter ne fournit pas un espace suffisant, et ne permet pas de dépouiller toutes les surfaces articulaires de leur cartilage de revêtement.

En résumé, les deux voies qui nous semblent mériter la préférence sont les voies latérales : la voie latérale interne avec ostéotomie préliminaire du péroné, dans les cas où l'articulation est

1. Samter, *Centralbl. für Chirur.*, 25 mai 1895, n° 21.

encore assez serrée; la voie latérale externe, lorsque le pied est fortement ballottant, que la surface articulaire de l'astragale a presque complètement abandonné la mortaise tibio-péronière et qu'il est facile d'entrer dans l'articulation par son côté externe, comme il arrive dans bon nombre de varus paralytiques.

Il est des cas dans lesquels il n'est pas suffisant, pour obtenir un bon résultat fonctionnel, d'enlever le cartilage de revêtement. Du fait de la déviation du pied existant depuis de longues années, la surface articulaire de l'astragale, le plateau tibia

Fig. 368. — Déviation paralytique du pied droit en varus; arthrodèse astragalo-scaphoïdienne.

Fig. 369. — Résultat opératoire.

lui-même, ont subi des déformations telles qu'il devient nécessaire d'en pratiquer l'excision partielle pour rendre au membre sa direction normale. Partir de là pour séparer ces faits du domaine de l'arthrodèse et les faire rentrer dans les résections me semblerait une interprétation erronée. L'ankylose artificielle reste bien toujours le but principal de l'opération; mais ce sont, si l'on veut, des cas intermédiaires entre l'arthrodèse pure et la résection.

Nombreux sont les faits dans lesquels la paralysie infantile fait sentir ses effets sur l'articulation médio-tarsienne, soit que le pied soit entraîné en dehors et prenne une attitude semblable à celle qu'il présente dans le pied plat valgus douloureux, soit qu'il soit

au contraire entraîné en dedans. Suivant les cas, il devient nécessaire de pratiquer l'arthrodèse de l'articulation calcanéo-cuboïdienne, ou de l'articulation astragalo-scaphoïdienne; parfois la soudure devra porter sur l'articulation médio-tarsienne en totalité; enfin ces diverses opérations pourront être exécutées seules, ou associées à l'arthrodèse tibio-tarsienne.

Fig. 370. — Paralysie du membre inférieur droit avec impotence complète du triceps; le malade, pendant la marche, est obligé de soutenir avec la main la partie antérieure de la cuisse. (Hoffa.)

Quand il s'agit d'arthrodèse astragalo-scaphoïdienne, on se trouve conduit à opérer comme dans les cas de pied plat valgus douloureux, c'est-à-dire que, pour réaliser l'affrontement exact des surfaces articulaires, il devient nécessaire d'enlever une certaine partie de la substance osseuse de l'astragale, en même temps que la tubérosité du scaphoïde. L'opération peut se terminer par l'enchevillement de l'articulation. Quand c'est l'articulation calcanéo-cuboïdienne qui est en jeu, on peut, avec la gouge et le maillet, pratiquer l'abrasion des surfaces articulaires; mais l'enchevillement présenterait de grandes difficultés; il n'est du reste pas nécessaire, les surfaces se maintenant aisément au contact. Quelle que soit l'articulation sur laquelle on ait agi, le membre est rigoureusement immobilisé au moyen d'un appareil plâtré qui est laissé en place pendant deux mois. Ce n'est qu'au bout de ce temps que les premières tentatives de marche sont autorisées.

Traitement des déformations paralytiques du genou. — La paralysie infantile peut, avons-nous dit, agir de façons différentes sur l'articulation du genou. Dans un certain nombre de cas, le triceps seul est affaibli; le malade est dans l'impossibilité de détacher le talon du plan du lit; pendant la marche, le genou fléchit à chaque pas, il se dérobe sous le poids du corps, et le malade tomberait, s'il n'avait la précaution d'appuyer la main sur la région antérieure de la cuisse, de façon à maintenir le membre dans la rectitude et à compenser l'action du triceps

atrophié. Il devient alors nécessaire de faire marcher le malade à l'aide d'un appareil à tuteurs latéraux prenant point d'appui, en bas, sur la bottine, en haut sur une ceinture pelvienne, et pourvu d'une genouillère en tissu élastique qui ramène mécaniquement le membre dans l'extension. En d'autres termes, ces appareils doivent être construits d'après les mêmes principes que ceux qu'on

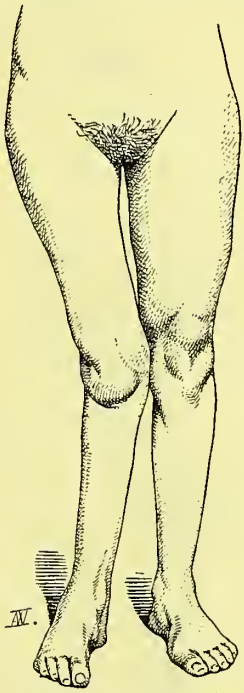

Fig. 371. — Genu valgum d'origine paralytique.

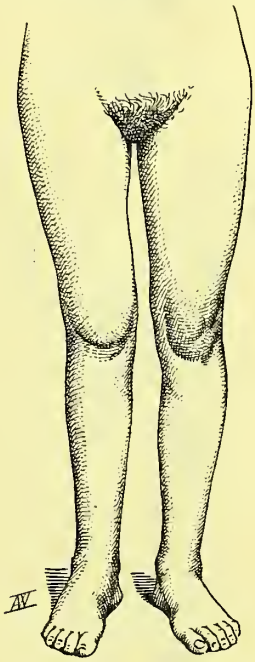

Fig. 372. — Genu valgum paralytique; résultat fourni par l'arthrodèse du genou.

fait porter aux malades atteints de fractures de la rotule, guéries avec un grand écartement.

Dans d'autres cas, le triceps étant paralysé, les fléchisseurs deviennent prépondérants, et leur rétraction est telle qu'ils maintiennent d'une façon permanente le membre dans la demi-flexion et s'opposent à l'extension complète. Il devient alors nécessaire de pratiquer la ténotomie des tendons fléchisseurs. Ici, comme dans toutes les circonstances où il est nécessaire de faire la ténotomie des tendons du creux poplité, je donne la préférence à la ténotomie à ciel ouvert; j'en ai déjà fourni les raisons; il est inutile d'y revenir en ce moment.

On a également appliqué au genou le principe de la transplan-

tation tendineuse; Vulpius a fait la transplantation du couturier sur le triceps; Hoffa se montre partisan de cette intervention, et dit avoir fait avec succès la transplantation du couturier sur l'aponévrose du triceps. Je n'ai aucune expérience de cette opération, qui n'a pas encore été pratiquée assez souvent pour qu'on

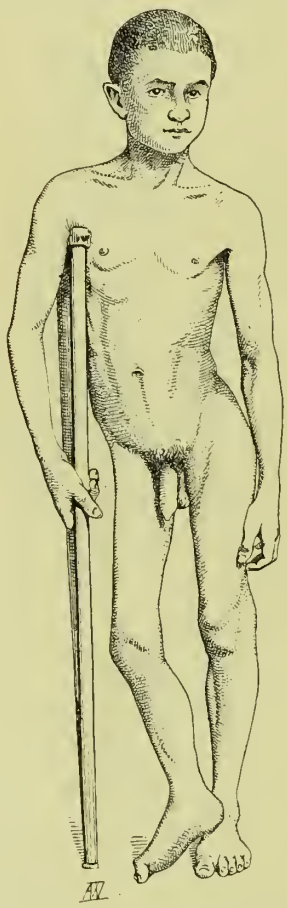

Fig. 373. — Paralysie infantile totale du membre inférieur droit; malade avant le redressement.

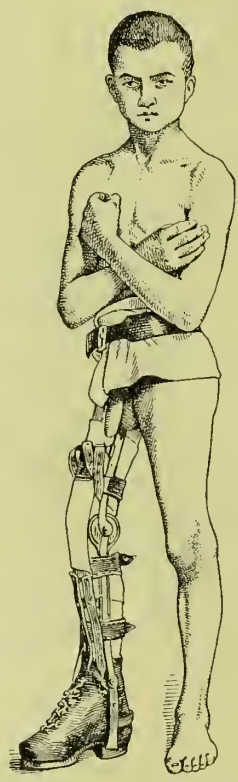

Fig. 374. — Paralysie infantile totale du membre inférieur droit; malade après le redressement et l'application d'un appareil.

puisse avoir sur sa valeur thérapeutique une notion bien établie.

Dans sa récente communication au Congrès international de 1900, Vulpius cite un cas dans lequel il a fait la transplantation du biceps en totalité sur le triceps. Le malade a été revu au bout d'un an; le résultat était excellent. Le membre pouvait être maintenu en l'air dans l'extension complète.

Quant aux cas dans lesquels tous les muscles péri-articulaires

sont paralysés, et le genou ballant, nous avons dans l'arthrodèse une très bonne opération, capable de donner pendant la marche un point d'appui solide. Nous pourrons répéter à propos de l'arthrodèse du genou ce que nous avons déjà dit de l'arthrodèse du

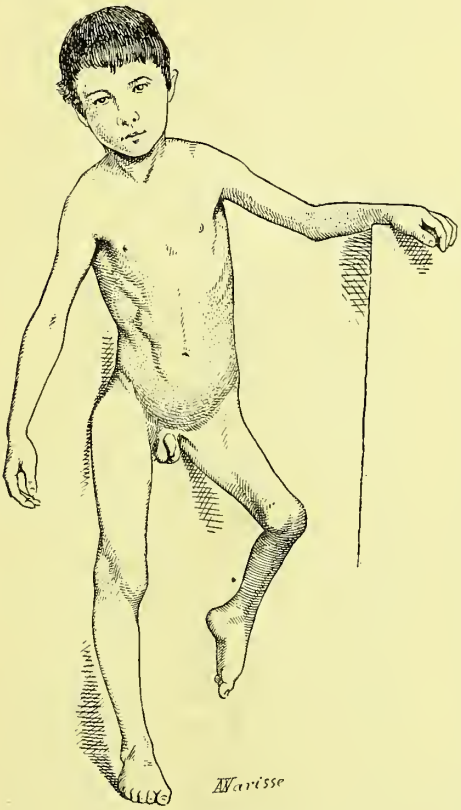

Fig. 375. — Paralysie totale du membre inférieur gauche.

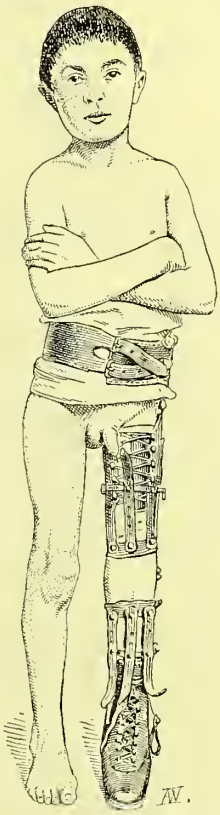

Fig. 376. — Paralysie infantile totale du membre inférieur gauche, malade vu après le redressement du membre par la ténotomie.

pied, savoir que, dans quelques cas de déformation articulaire, quand il y a, par exemple, du genu valgum, il devient nécessaire d'entamer le tissu osseux lui-même de façon à rectifier l'attitude vicieuse, en même temps qu'on procure l'ankylose artificielle du genou. L'enchevillement des surfaces articulaires est difficile à réaliser ici; mais, dans un cas, j'ai suturé au fil d'argent la surface condylienne avec le plateau tibial.

Traitement des déformations paralytiques de la hanche. — Au niveau de la hanche, la paralysie porte le plus souvent sur les adducteurs; aussi le membre se place-t-il dans la flexion combinée à l'abduction, de sorte qu'il repose sur sa face externe. Parfois cette position se laisse corriger avec la plus grande facilité; dans d'autres cas, au contraire, il existe une rétraction musculaire très prononcée qui oppose un obstacle invincible au redressement. Il devient alors nécessaire de pratiquer une ténotomie à ciel ouvert qui portera, suivant les cas, sur le tenseur du fascia lata et sur le couturier, ou même sur le droit antérieur.

Fig. 377. — Paralysie infantile totale des deux membres inférieurs rendant impossible la marche et la station debout; attitude habituelle du malade.

Le manuel opératoire de cette ténotomie ne saurait présenter la plus petite difficulté. A un travers de doigt au-dessous de l'épine iliaque antérieure et supérieure, je fais une incision verticale de 5 à 6 centimètres de longueur. L'aponévrose incisée, le couturier est mis à nu et sectionné de dehors en dedans sur la sonde cannelée. Le tenseur du fascia lata est sectionné de même; mais, comme ce muscle et son aponévrose ont une largeur considérable, il est impossible de les amener en totalité en dehors de la plaie. Aussi, après avoir sectionné du muscle, sur la sonde cannelée, ce que j'ai pu soulever, j'introduis profondément l'index gauche dans la plaie, et, sur lui, je guide un bistouri boutonné qui me sert à sectionner complètement en travers l'aponévrose fascia lata. S'il est nécessaire de pratiquer également la section du droit antérieur de la cuisse, ce muscle est soigneusement isolé sur ses deux bords, soulevé sur la sonde cannelée et sectionné de dehors en dedans, comme les précédents. Les vaisseaux ouverts sont liés, et la peau suturée après redressement du membre aussi complet que possible. Toutefois, comme ces ténotomies multiples laissent nécessairement après elles une plaie profonde et anfractueuse, je crois prudent d'y mettre en place pendant quelques jours un drain.

Le redressement du membre est maintenu par une grande attelle plâtrée antérieure embrassant la cuisse et le bassin, au lieu d'un appareil circulaire. On a ainsi l'avantage de pouvoir enlever l'appareil pour faire les pansements rendus nécessaires pour l'enlèvement du drain.

Sans doute, dans les cas où les muscles de la cuisse sont paralysés, ces ténotomies ne sauraient dispenser du port d'un appareil ; mais ce serait raisonner faussement que de voir là un motif pour rejeter l'opération. Pour s'en rendre compte, il suffit de supposer le cas d'une jeune fille du monde dont le membre inférieur, maintenu dans la demi-flexion par la rétraction tendineuse, pend inerte, de sorte que la malade se traîne péniblement sur des béquilles. Après la ténotomie, le membre redressé permet l'application d'un appareil, qui, dans le sexe féminin, est dissimulé sous les vêtements ; la malade peut dès lors abandonner ses béquilles ; sa situation sociale est tout autre. Dans les cas plus rares où la rétraction porte sur les adducteurs, il peut devenir indiqué de faire la ténotomie à ciel ouvert de ces muscles. Reste, dans les cas de hanche ballante, la question de l'arthrodèse coxo-fémorale.

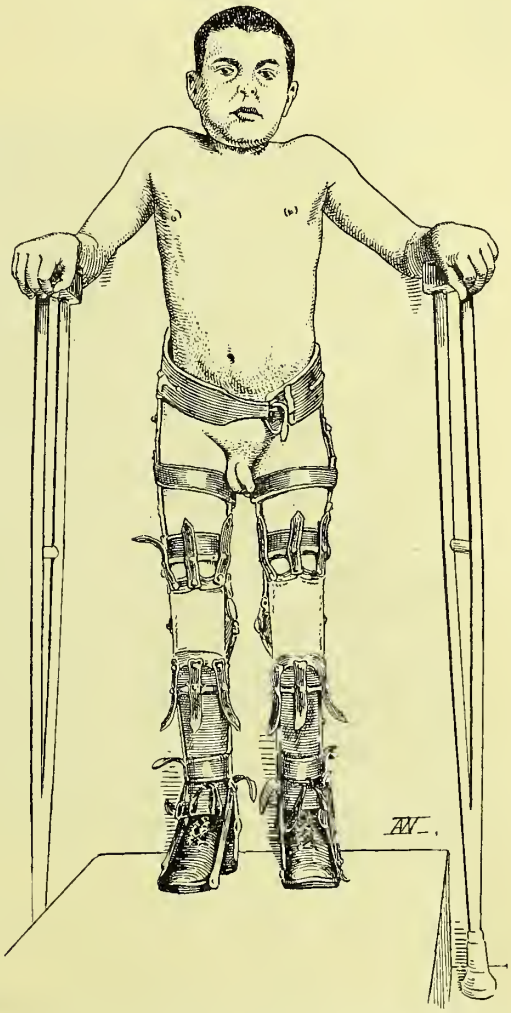

Fig. 378. — Paralysie infantile totale des membres inférieurs ; malade vu après les ténotomies permettant la marche à l'aide d'appareils.

Cette opération, à la hanche, présente de grandes difficultés, vu la profondeur de l'articulation; il n'est guère possible d'enlever en totalité le cartilage articulaire de la tête fémorale et de la cavité cotyloïde; d'autre part, l'enchevillement, l'encloument de l'articulation ne sont pas exempts de dangers. Il nous semble donc préférable, au niveau de la hanche, de donner le pas aux appareils

Fig. 379. — Arthrodèse tibo-tarsienne et astragalo-scaphoïdienne pour pied ballant paralytique; la cheville en ivoire traversant l'articulation tibio-tarsienne n'est presque plus visible; on voit au niveau de l'astragale l'anse de fil d'argent qui a servi à rapprocher les surfaces de l'articulation astragalo-scaphoïdienne.

prothétiques sur l'arthrodèse. Ils permettent aux malades de prendre point d'appui sur le membre inférieur, tout en conservant la flexion de la hanche dans la position assise.

Le professeur Lanelongue (de Bordeaux), dans deux cas où la cuisse était fixée dans la flexion jointe à l'abduction et ne pouvait être ramenée au parallélisme avec le membre sain, a procédé de la façon suivante : il a sectionné tout d'abord les muscles périarticulaires rétractés, puis il a ouvert la capsule, ce qui lui a permis de ramener le membre à la direction normale, tout en produisant une subluxation de la tête fémorale en haut et en dehors, à la partie antérieure de la fosse iliaque externe. La tête

du fémur a été laissée dans cette position, elle y a contracté des adhérences, et le résultat définitif a été satisfaisant [1].

Inversement, dans des cas de luxation pubienne d'origine paralytique, Karewski s'est proposé, après section des muscles rétractés et de la capsule articulaire, de remettre en place la tête fémorale. Pour cela, dans les cas fort anciens, il a dû creuser la cavité

Fig. 380. — Arthrodèse tibio-tarsienne; un an après l'opération, on voit encore nettement en place la cheville en ivoire qui a servi à maintenir en contact les surfaces de l'articulation.

cotyloïde devenue insuffisante. Il a obtenu par ce procédé des résultats satisfaisants.

Nous avons eu l'occasion de revoir bon nombre des malades chez lesquels nous avions pratiqué des arthrodèses du pied, et chez tous, le résultat s'était maintenu. Nous considérons donc cette

1. Lanelongue (de Bordeaux), Coxo-bot ou hanche bote paralytique, son traitement par les sections à ciel ouvert, *Congrès franç. de chirur.*, 1892, p. 306.

opération comme l'une des plus belles conquêtes de la chirurgie moderne.

En même temps que nous nous sommes enquis du résultat fonctionnel, nous nous sommes également demandé ce qu'étaient devenues les chevilles en ivoire que nous avons l'habitude d'implanter dans les surfaces articulaires pour les maintenir en contact. Dans ce but, nous avons fait la radiographie de nos malades, et nous avons vu que, chez les uns, les chevilles étaient restées en place, tandis que, chez d'autres, elles n'étaient plus reconnaissables.

Nous donnons ici deux reproductions de ces radiographies. La première (fig. 379) est relative à une jeune fille de treize ans chez laquelle, nous avons pratiqué, le 27 avril 1894, l'arthrodèse des articulations tibio-tarsienne et astragalo-scaphoïdienne pour un pied ballant d'origine paralytique. Sur la radiographie faite deux ans après l'opération, on n'aperçoit plus distinctement la cheville en ivoire; en revanche, on voit, au niveau de l'astragale, le fil d'argent qui a servi à rapprocher les surfaces de l'articulation astragalo-scaphoïdienne.

J'ajoute que, vers la fin de 1901, j'ai eu l'occasion de revoir cette jeune fille, âgée aujourd'hui de vingt et un ans; chez elle, le résultat opératoire s'est maintenu intact; le pied est en bonne position; l'articulation tibio-tarsienne possède une solidité parfaite.

La seconde radiographie que nous reproduisons ici est relative à un jeune garçon de dix ans chez lequel nous avons pratiqué l'arthrodèse tibio-tarsienne. Six mois après l'opération, la cheville en ivoire mise en place est encore très nettement visible (fig. 480).

CHAPITRE II

PARALYSIE INFANTILE DU MEMBRE SUPÉRIEUR

Il n'y a aucune comparaison à établir, sous le rapport de la fréquence, entre la paralysie infantile des membres inférieurs, affection banale que nous rencontrons à chaque instant, et celle des membres supérieurs qui constitue presque une rareté. Pour en donner une idée, il nous suffira de citer notre statistique des Enfants-Assistés : sur les 179 cas de paralysie infantile qu'elle renferme, 16 fois seulement le membre supérieur était atteint, 10 fois le membre supérieur était pris isolément, 6 fois la maladie existait sous la forme hémiplégique.

La localisation de la maladie est également différente sur les deux membres supérieur et inférieur. Tandis qu'au membre inférieur, elle porte le plus habituellement sur l'extrémité terminale du membre, donnant naissance aux diverses formes de pied bot paralytique, au membre supérieur au contraire, c'est le plus souvent la racine du membre, le moignon de l'épaule, qui est atteint, l'avant-bras et la main restant indemnes; il est beaucoup plus rare de voir le membre supérieur être envahi en totalité.

A. — *Paralysie infantile du moignon de l'épaule.*

Ce qui domine dans cette forme, c'est la paralysie du deltoïde; il en résulte un amaigrissement très marqué du moignon de l'épaule. La saillie arrondie que dessine, à l'état normal, le deltoïde au-dessous des téguments, est remplacée par une ligne verticale. Le deltoïde constituant un véritable ligament actif qui maintient en contact les surfaces articulaires de l'omoplate et de

l'humérus, lorsque ce muscle est paralysé, les deux surfaces s'abandonnent, et le membre supérieur tout entier pend inerte le long du tronc, relié seulement à l'omoplate par la capsule articulaire distendue et tiraillée. L'acromion dessine au-dessous de la peau

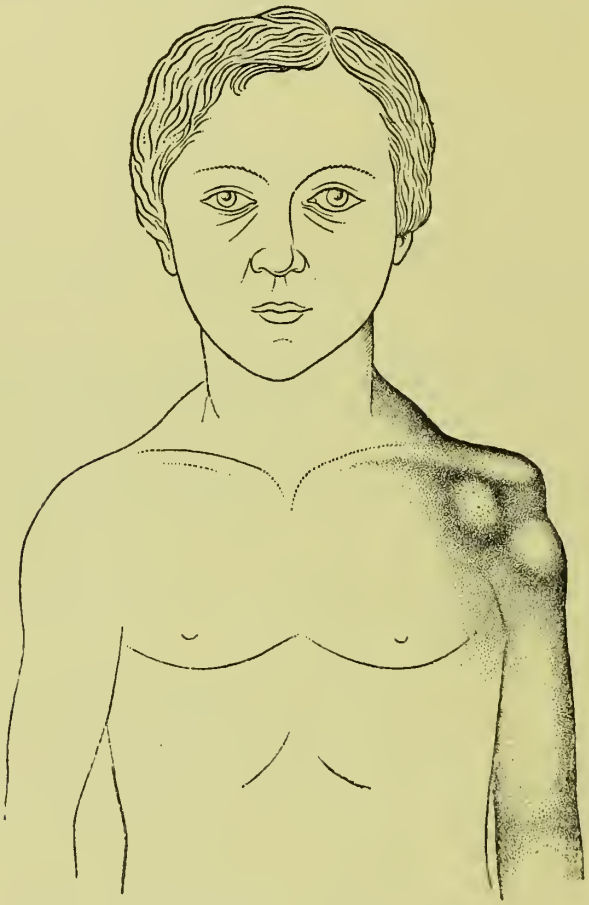

Fig. 381. — Paralysie infantile du moignon de l'épaule; énorme écartement entre l'acromion et la tête humérale.

une saillie abrupte, au-dessous de laquelle se voit une dépression profonde dans laquelle il est possible d'enfoncer un ou deux doigts. En même temps que le deltoïde, les muscles rotateurs en dehors sont habituellement paralysés, de sorte que le membre est entraîné d'une façon permanente dans la rotation en dedans par l'action des antagonistes, et, en particulier, du grand pectoral. Le biceps, le long supinateur sont également envahis à des degrés divers;

aussi la flexion de l'avant-bras sur le bras a-t-elle perdu beaucoup de son énergie.

Du fait de la paralysie du deltoïde et des muscles rotateurs en dehors, les mouvements d'élévation du moignon de l'épaule, et surtout le mouvement qui consiste à écarter le bras du corps à angle droit, sont supprimés. Toutefois, j'ai démontré que, dans les cas même où la paralysie a porté sur tous les muscles qui environnent le moignon de l'épaule, la portion supérieure du trapèze est conservée intacte, vu son innervation aux dépens du spinal [1]. Grâce à l'intégrité de ce faisceau, le malade peut donc imprimer au moignon de l'épaule quelques mouvements d'élévation en masse; mais le mouvement spécial au deltoïde, c'est-à-dire celui qui consiste à écarter le bras du corps à angle droit, est complètement supprimé.

La paralysie infantile a rendu ballante l'articulation de l'épaule; mais si les muscles propres de l'omoplate ont conservé leur action, les choses se passent ici, comme dans les cas d'ankylose scapulo-humérale, c'est-à-dire qu'il se produit des mouvements compensateurs de l'omoplate en totalité, qui restituent, au moins en partie, au malade l'usage du membre. Avec cette impotence plus ou moins marquée de l'épaule et du bras contraste l'intégrité de l'avant-bras et de la main, qui ont conservé leur forme et leurs fonctions normales.

B. — *Paralysie totale du membre supérieur.*

Ces cas, avons-nous dit, sont plus rares que les précédents. Ici, le membre pend complètement inerte le long du tronc, et ne saurait rendre au malade aucun service. Il est cependant des cas dans lesquels la paralysie n'est pas absolument complète, et où les doigts possèdent encore certains mouvements. Ce sont habituellement, en pareil cas, les fléchisseurs qui ont conservé en partie leur action. Les extenseurs sont, au contraire, entièrement paralysés; la main tombante est entraînée en avant dans le sens de la paralysie radiale, et le carpe dessine une saillie anormale sur la face dorsale du poignet. Il est beaucoup plus exceptionnel de constater la prédominance d'action des extenseurs, et de voir la main maintenue renversée d'une façon permanente sur la face

1. Kirmisson, De l'intégrité du faisceau claviculaire du trapèze dans la paralysie infantile du membre supérieur, *France médicale*, 22 octobre 1879.

dorsale de l'avant-bras. Seeligmüller, cité par Hoffa [1], a vu 9 fois la main entraînée dans la flexion, 1 seule fois dans l'hyperextension. Nous donnons ici le dessin d'une paralysie infantile totale

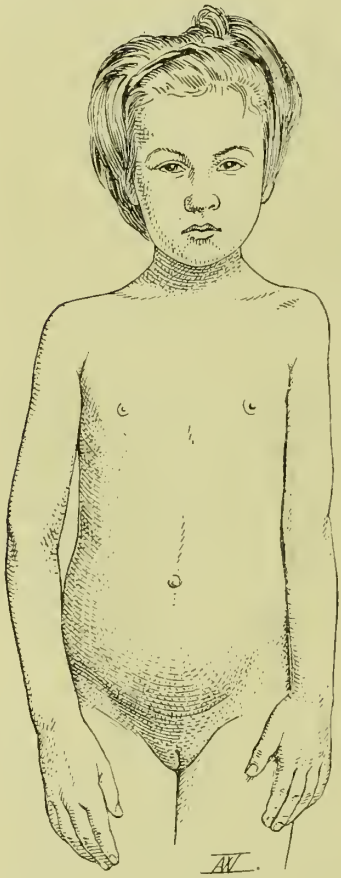

Fig. 382. — Paralysie infantile de l'épaule gauche; énorme atrophie du deltoïde.

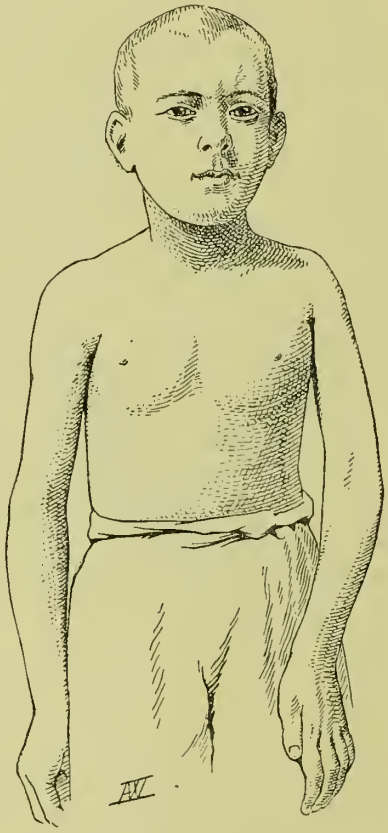

Fig. 383. — Paralysie infantile du membre supérieur gauche; la main offre l'attitude de la griffe cubitale.

du membre supérieur gauche, dans laquelle la main affecte l'attitude de la griffe cubitale.

Traitement. — Il est bien évident que les mêmes considérations thérapeutiques ne sauraient s'appliquer aux cas de paralysie infantile du moignon de l'épaule et à ceux où le membre est frappé en totalité. Dans ce dernier cas, le membre supérieur pend inerte sur

1. Hoffa, *Die Orthopädie im Dienste der Nervenheilkunde*, Iéna, 1900, p. 16.

les côtés du tronc, et ne saurait rendre au malade aucun service. Il peut même devenir assez douloureux pour que le chirurgien soit autorisé à en pratiquer l'extirpation. C'est ainsi que notre collègue Segond[1] s'est trouvé conduit à pratiquer une amputation intra-deltoïdienne de l'humérus chez une jeune malade de vingt-trois ans dont le membre supérieur gauche, complètement paralysé et frappé d'une atrophie considérable, était pour elle un sujet de douleurs continuelles. Dans ce cas particulier, l'atrophie était énorme, puisque le membre paralysé mesurait 17 centimètres de moins en longueur et 4 centimètres de moins en diamètre que son congénère. On ne peut qu'approuver la conduite de notre collègue qui a préféré l'amputation à la désarticulation de l'épaule, afin de rendre plus facile chez sa malade l'application d'un appareil prothétique.

Mais, il faut bien le dire, de pareils faits sont exceptionnels, et ordinairement le membre, même complètement paralysé, doit être respecté. Dans le cas où la main et l'avant-bras ont conservé une force suffisante, tandis que la paralysie porte sur les muscles du moignon de l'épaule et du bras, on peut trouver dans l'arthrodèse une ressource qui fournisse au membre un point d'appui solide et lui permette de remplir, au moins en partie, ses fonctions.

Au coude, tout est favorablement disposé pour l'arthrodèse; les surfaces articulaires s'emboîtent largement, et, en les privant de leur cartilage de revêtement, on pourra obtenir une ankylose solide. L'avant-bras sera naturellement placé à angle droit sur le bras de façon à réaliser pour le membre supérieur l'attitude qui est la plus favorable à son bon fonctionnement. A l'articulation de l'épaule, au contraire, le contact entre les surfaces articulaires est si superficiel et si peu étendu qu'on ne saurait guère compter sur une ankylose solide. Aussi a-t-on maintenu en contact les deux os par une suture au fil d'argent. C'est ainsi qu'Albert lui-même a opéré. A défaut de l'arthrodèse, le port d'un appareil prothétique peut rendre au malade le même service. Ces appareils doivent nécessairement se composer d'une partie prenant largement point d'appui sur le thorax et d'une seconde embrassant le bras lui-même et le maintenant en contact intime avec l'omoplate.

Du reste, il faut bien l'avouer, ces appareils, comme l'arthrodèse elle-même, ne sauraient être utiles que dans les cas où il

1. Durrieux et Dartigues, Paralysie infantile localisée au membre supérieur gauche, observ. du service de M. Segond, *Revue d'Orthopédie*, 1900, p. 102.

existe une laxité extrême de l'articulation de l'épaule, rendant difficile le fonctionnement du membre dont les muscles restés actifs ne trouvent pas un point d'appui solide. Dans les cas, au contraire, où le relâchement de l'épaule n'est pas trop considérable, le fonctionnement du membre est beaucoup plus satisfaisant qu'on ne l'imaginerait tout d'abord, le déplacement en masse de l'omoplate, suppléant aux mouvements de l'articulation scapulo-humérale qui font complètement défaut.

Les opérations sur les tendons

Quant à la main et aux doigts, ils ont conservé, avons-nous dit, le plus souvent leur forme et leur motilité. Cependant dans les cas où la main est entraînée par la contracture des fléchisseurs dans la flexion forcée, on a pu avoir recours à la transplantation tendineuse. C'est ainsi que Hoffa dit avoir pratiqué avec succès la transplantation du cubital antérieur sur les tendons de l'extenseur commun. Dans un autre cas, le même auteur a eu recours au raccourcissement des tendons extenseurs. Ils se déclare satisfait de ces diverses interventions.

CHAPITRE III

PARALYSIE INFANTILE DES MUSCLES DU TRONC SCOLIOSE D'ORIGINE PARALYTIQUE

La paralysie infantile frappe beaucoup plus rarement les muscles du tronc que ceux des membres. Parfois cependant elle s'étend ou se localise aux muscles du tronc, et donne naissance à certaines déformations que nous devons signaler. Tout d'abord il arrive que la paralysie porte sur les muscles de l'abdomen ou sur ceux des gouttières vertébrales et donne ainsi naissance aux deux types de lordose dont la pathogénie a été si bien établie par Duchenne (de Boulogne). La paralysie a-t-elle porté surtout sur les muscles spinaux, le malade rejette le haut du corps en arrière, de façon à fournir un point d'appui favorable aux muscles antagonistes, muscles de la paroi abdominale antérieure, qui interviennent pour maintenir le corps en équilibre et s'opposer à sa chute en arrière. Lorsqu'au contraire ce sont les muscles de l'abdomen qui sont surtout paralysés, les sacro-lombaires entrent en contraction pour maintenir l'équilibre du tronc, le bassin se renverse d'arrière en avant, les régions fessières sont relevées, et l'on a le type de lordose avec ensellure. Sur un jeune garçon de six ans et demi qui m'a été présenté en 1894 aux Enfants-Assistés, et dont l'histoire a été publiée par mon chef de clinique, le Dr Sainton[1], il existait, en même temps qu'une scoliose dorsale à convexité droite, une paralysie complète des muscles de la paroi abdominale. La paroi abdominale, est-il dit dans l'observation, est excessivement relâchée; le ventre fait une forte saillie en avant, et lorsque l'enfant est couché sur le dos, il est incapable de s'asseoir

1. Sainton, Sur trois cas de scoliose liée à la paralysie infantile, *Revue d'Orthopédie*, 1894, p. 293.

sans s'aider des bras; lorsqu'au contraire il est assis sur la table d'examen et qu'il porte légèrement le tronc en arrière, il tombe immédiatement comme une masse qui n'est plus retenue par aucune puissance musculaire. Chez lui, les réactions électriques des muscles abdominaux sont complètement abolies.

Fig. 384. — Paralysie infantile à forme hémiplégique du côté droit; volumineuse scoliose dorsale à convexité gauche.

Comme le fait remarquer Hoffa, il est très exceptionnel de voir ces lordoses paralytiques devenir fixes. Habituellement, dès que le malade est couché sur le dos, la région reprend sa conformation normale. Bien plus importantes sont les scolioses d'origine paralytique qui peuvent donner naissance à des déformations considérables. Dans un mémoire publié en 1892, le Dr Messner (de Wiesbaden) a appelé l'attention sur ces scolioses liées à la paralysie infantile[1].

Il dit en avoir observé 8 cas; or, sur 7 de ces cas, la convexité de la courbure était dirigée du côté sain; les muscles paralysés répondaient au côté concave. Cette observation de Messner, a été confirmée par tous les faits ultérieurs. De notre côté, en 1893, nous attirions l'attention sur les scolioses d'origine paralytique, et dans les

1. Messner (Wiesbaden). Ueber Asymetrie (halbseitige Atrophie) des Thorax und Kontrakturen der Wirbelsaüle nach Kinderlähmung (paralytische Skoliosen), *Centralb. für Chirur.*, 5 novembre 1892, n° 44.

quatre faits que nous faisions connaître à ce moment, la convexité de la courbure était tournée du côté sain[1]. L'année suivante, en 1894, nous faisions publier par notre chef de clinique, le Dr Sainton, trois nouveaux cas de scolioses d'origine paralytique; or, dans deux cas, la convexité de la scoliose était tournée du côté sain. Dernièrement enfin, nous observions dans notre service de l'hôpital Trousseau, en mars 1900, un nouvel exemple de scoliose paralytique dans lequel la convexité était tournée du côté sain. Hoffa dit avoir, pour sa part, rencontré 6 exemples de scoliose paralytique; sur un total de 17 cas relevés par lui, 14 fois la convexité de la scoliose était tournée vers le côté sain[2]; ce point peut donc être considéré comme définitivement établi. Il présente, au point de vue théorique et pratique, un réel intérêt. On s'est en effet demandé, à propos de la scoliose essentielle des adolescents, quel était le côté du thorax qui pouvait être considéré comme primitivement affaibli. Pour les uns, c'est le côté de la convexité, tandis que, pour d'autres, ce serait le côté concave qui serait le côté faible. Or, puisque, dans les cas où la paralysie frappe un côté du corps, on voit la convexité de la scoliose tournée vers le côté sain, c'est une raison pour croire que, dans la scoliose essentielle, ce sont plutôt les muscles du côté de la concavité qui doivent être considérés comme affaiblis.

Messner, et, avec lui, tous les auteurs qui se sont occupés de la question, sont unanimes à reconnaître que la scoliose paralytique se distingue par le peu de tendance qu'elle présente à la fixité. Cela est vrai d'une manière générale; les malades qui, dans la station debout, s'affaissent sur eux-mêmes et offrent une déformation considérable, se laissent en grande partie redresser dans la position couchée. Cela tient à la faiblesse extrême des muscles et à la laxité considérable des articulations. Mais si, au point de vue pratique, cette absence de fixation des courbures est une circonstance favorable, en ce qu'elle permet pendant un temps fort long d'en obtenir le redressement, elle n'est pas, d'autre part, sans présenter un réel danger. Car, privés du soutien des muscles qui sont pour ainsi dire les haubans de la colonne vertébrale,

1. Kirmisson, Des scolioses liées à l'existence de la paralysie infantile, *Revue d'Orthopédie*, 1893, p. 284.

2. Hoffa, Die Orthopädie im Dienste der Nervenheilkunde, *Paralytische Wirbelsaülenverkrümmungen*, p. 38 et suivantes, Iéna, 1900.

celle-ci se laisse aller sur elle-même et tend à exagérer sans cesse ses courbures latérales.

De là découlent tout naturellement les principes auxquels il faut obéir dans le traitement de ces formes particulières de scoliose. Tandis que par l'électrisation, l'hydrothérapie, les frictions, le massage, on s'efforce de ramener la contractilité dans les muscles frappés de paralysie, il est bien évident qu'il est nécessaire de fournir à la colonne vertébrale un point d'appui solide. Celui-ci consistera dans un corset en cuir moulé aussi léger que possible, prenant largement point d'appui sur le bassin, et pourvu, ou non, de béquillons axillaires, suivant le point occupé par la déformation latérale du rachis, suivant le plus ou moins de tendance que présente le tronc à s'affaisser sur lui-même.

Il est bien évident que la gymnastique orthopédique et le repos méthodique viendront utilement contribuer au traitement.

CHAPITRE IV

PARALYSIE SPASMODIQUE (MALADIE DE LITTLE)

Bien différente de la paralysie infantile, la paralysie spasmodique se caractérise par le spasme musculaire, bien plutôt que par la paralysie. Le nom de maladie de Little qu'on lui donne habituellement est dû à ce que cet auteur a fourni des symptômes une excellente description, et surtout a bien précisé les conditions dans lesquelles elle se montre le plus souvent, c'est-à-dire la naissance prématurée, ou encore les phénomènes asphyxiques liés à un accouchement difficile. Mais, à côté de ces faits, il en est d'autres dans lesquels l'affection ne se montre que plus ou moins longtemps après la naissance, généralement dans le cours des trois premières années, et à la suite d'accidents convulsifs.

Nous n'avons pas du reste à discuter ici si ces diverses variétés de l'affection doivent être décrites sous le terme général de maladie de Little, pas plus que nous ne devons nous occuper de déterminer les lésions anatomiques qui les caractérisent dans chaque cas particulier. Ce sont des questions fort difficiles, qui n'ont pas encore reçu de solutions définitives, et qui sont du ressort de la neuropathologie. Pour nous, chirurgiens, il nous suffit de rappeler que la paralysie spasmodique d'origine congénitale est attribuée à l'arrêt de développement du faisceau pyramidal, qu'elle est susceptible d'amélioration spontanée, et justiciable, dans bon nombre de cas, d'un traitement chirurgical.

Nous envisageons uniquement la paralysie spasmodique comme un syndrome clinique, et, sans chercher à préciser sa véritable nature, nous nous bornerons à établir, avec Hoffa[1], dans son

1. Hoffa, *Die Orthopädie im Dienste der Nervenheilkunde*, p. 94, Iéna, 1900.

étude, une grande division clinique basée sur ce fait que la contracture est limitée aux membres inférieurs, ou, au contraire, généralisée. Le pronostic présente, en effet, dans les deux cas, une différence absolue.

La paralysie spasmodique limitée aux membres inférieurs porte le nom de paraplégie spasmodique, et présente, au point de vue du pronostic et du traitement, des conditions beaucoup plus favorables. Elle offre d'ailleurs une physionomie très particulière qui permet de la reconnaître à première vue. Les enfants qui en sont atteints offrent un développement intellectuel normal; chez eux, le tronc et les membres supérieurs sont normalement développés; la maladie tout entière est localisée sur les membres inférieurs. Elle se caractérise par une contracture spasmodique qui porte surtout sur les fléchisseurs et sur les adducteurs; de là, une démarche tout à fait caractéristique. Le malade ne repose que sur la partie antérieure du pied, le talon restant plus ou moins élevé au-dessus du sol; le gros orteil est tourné en dedans; en un mot, le pied est dévié en équin varus. En même temps, la jambe est fléchie sur la cuisse, la cuisse sur le bassin, et les genoux sont portés en dedans par la contracture des adducteurs. Cette déformation est parfois tellement prononcée que les genoux s'entrecroisent et se heurtent pendant la marche. Il en résulte un défaut de stabilité, et, parfois même, des chutes fréquentes. Si l'on examine le malade couché, on se rend compte du degré de résistance opposé par la rétraction du tendon d'Achille à la réduction de l'équinisme; on apprécie de même le degré de contracture des fléchisseurs de la jambe et de la cuisse; on reconnaît l'obstacle aux mouvements d'abduction. Non seulement les réflexes tendineux sont conservés, ce qui différencie la paraplégie spasmodique de la paralysie infantile, mais encore ils sont exagérés; parfois même on constate de la trépidation épileptoïde.

Il est du reste des degrés variables dans l'affection, degrés qui ont une grande importance au point de vue du pronostic. Chez certains malades, la flexion et l'adduction des membres inférieurs sont très prononcées; chez d'autres, elles sont très peu marquées, et l'équinisme est la difformité dominante; on comprend sans peine que ces derniers cas sont beaucoup plus favorables au point de vue du traitement. Les deux figures que nous reproduisons ici permettront de se rendre compte de ces variétés. Dans l'une (fig. 386), il y a une flexion très marquée des genoux, sans équi-

nisme apparent. Dans l'autre (fig. 385), l'équinisme est très prononcé, la flexion des genoux est beaucoup moins marquée.

Tout autre est le pronostic dans les cas de contractures généralisées. Ici, non seulement les membres supérieurs sont atteints, mais les fonctions cérébrales sont plus ou moins sérieusement

Fig. 385. — Paraplégie spasmodique, attitude caractéristique du malade pendant la marche. (Bradfor.)

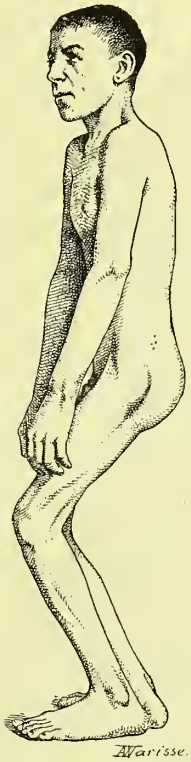

Fig. 386. — Paraplégie spasmodique; ici l'équinisme est peu marqué, l'enfant peut porter sur le sol par la totalité de la voûte plantaire; en revanche, il y a une flexion très prononcée des genoux.

altérées, il y a du strabisme, du nystagmus, parfois des troubles de la parole qui affecte une lenteur et une forme saccadée toute particulière. Quelques malades présentent des accès épileptiformes, l'intelligence est incomplètement développée, parfois même ils sont tout à fait idiots. Ce sont là, on le comprend, des conditions singulièrement défavorables pour le traitement par la gymnastique et les exercices orthopédiques, qui doit nécessairement faire appel à l'intelligence des malades.

La paralysie spasmodique est loin d'être rare; elle est toutefois beaucoup moins fréquente que la paralysie infantile; tandis que, dans notre statistique des Enfants-Assistés, de 1890 à 1897, nous comptons 179 cas de paralysie infantile, nous ne relevons dans le même temps que 21 cas de paralysie spasmodique, c'est-à-dire 8 fois moins.

Je suis d'accord avec tous les auteurs modernes qui se sont occupés de la question pour reconnaître que la chirurgie orthopédique peut souvent beaucoup pour améliorer, sinon pour guérir, les malades atteints de paralysie spasmodique. Les deux ordres de moyens qui s'offrent à nous sont, d'une part, le traitement orthopédique, d'autre part l'intervention chirurgicale sanglante. Hâtons-nous d'ailleurs d'ajouter que, dans l'immense majorité des cas, ces deux ordres de moyens devront être combinés pour arriver à un résultat définitif satisfaisant.

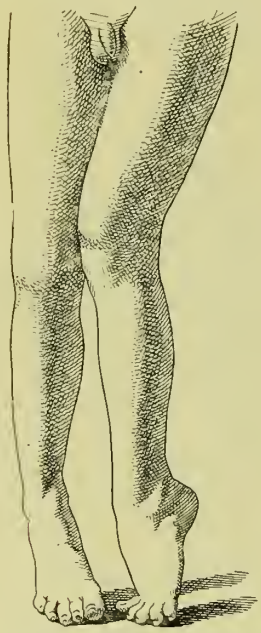

Fig. 387. — Paraplégie spasmodique, équinisme très prononcé.

La première chose, c'est de faire l'éducation des muscles contracturés. On soutient les petits malades sous les aisselles, et on leur apprend à diriger leurs membres inférieurs et à prendre point d'appui, autant que possible, sur la plante du pied. Le plus souvent on n'y réussit que très incomplètement, les petits malades reposent seulement sur la pointe du pied et présentent toujours un degré plus ou moins marqué d'équinisme. Toutefois dès qu'ils sont parvenus à se tenir debout, on peut favoriser les exercices de marche, en plaçant les enfants dans de petits chariots roulants, munis de béquillons axillaires qui soulagent leurs membres inférieurs, en supportant la majeure partie du poids du corps. En même temps que ces exercices de marche, on met en œuvre les frictions et le massage des muscles contracturés, massage par effleurement, par tapotement et par pétrissage. On imprime, en outre, aux articulations des mouvements et des attitudes en sens inverse des attitudes vicieuses dans lesquelles elles sont immobilisées. On commence par imprimer aux orteils, maintenus par

la contracture d'une manière permanente vers la région plantaire, des mouvements de redressement. Passant ensuite à l'articulation tibio-tarsienne, on lui communique des mouvements progressifs de flexion, de façon à lutter contre l'équinisme. L'articulation du genou est de même soumise à des mouvements alternatifs de flexion et d'extension, de façon à vaincre la contracture des muscles du creux poplité. En même temps, on écarte autant que possible l'un de l'autre les deux genoux, de façon à lutter contre la contracture des muscles adducteurs; on imprime également aux deux membres inférieurs des mouvements aussi complets que possible d'extension et de rotation en dehors. Tous ces mouvements doivent être exécutés avec beaucoup de douceur; on doit compter, pour vaincre la contracture musculaire, bien plutôt sur les efforts patiemment et longtemps continués que sur une violence trop considérable.

Au massage et à la gymnastique orthopédique, il convient de joindre l'emploi des appareils qui luttent contre l'attitude vicieuse des membres. Hoffa préconise l'emploi d'un appareil composé de deux planches articulées entre elles à la partie supérieure, et qui, en bas, peuvent être maintenues écartées l'une de l'autre au moyen d'une tige métallique. C'est en somme l'appareil de Mikulicz pour le traitement de la luxation congénitale. La gouttière articulée dont je me sers dans le traitement de cette dernière affection peut également être appliquée aux malades atteints de paralysie spasmodique.

On a conseillé dans quelques cas les exercices d'équitation; on sait que, dans la collection des appareils de Zander, on en trouve qui réalisent l'attitude du corps dans l'équitation. Les exercices de tricycle, et enfin les appareils à tuteurs latéraux et à ceinture pelvienne qui maintiennent les membres inférieurs dans l'extension combinée à l'abduction, trouveront parfois leur utilisation. Mais, on le comprend, ces différents moyens ne pourront être mis en œuvre que chez des malades légèrement atteints, capables d'imprimer pendant la marche à leurs membres inférieurs une bonne direction. Dans l'immense majorité des cas, il n'en est pas ainsi; et, pour triompher de la contracture musculaire, il devient nécessaire d'avoir recours à la ténotomie.

C'est le plus souvent sur le tendon d'Achille que portera l'opération en pareil cas. En effet, l'équinisme fait toujours partie intégrante du complexus symptomatique; et, dans les cas où il existe

seul, dans ceux, du moins, où la contracture des adducteurs et celle des tendons fléchisseurs du genou sont peu marquées, la ténotomie du tendon d'Achille suffit, à elle seule, à donner d'excellents résultats. Plusieurs fois, j'ai pu, par cette petite intervention, rendre à des malades une démarche presque normale. La ténotomie sous-cutanée se montre, en pareil cas, parfaitement suffisante. Mais bien souvent la contracture des tendons fléchisseurs du genou est assez prononcée pour que la section de ces tendons devienne nécessaire. Ici, et pour les raisons que nous avons exposées précédemment, c'est à la ténotomie à ciel ouvert qu'il convient de donner la préférence. Chacun des tendons qui entrent dans la constitution du creux poplité est successivement mis à nu, soulevé sur la sonde cannelée et sectionné de dehors en dedans.

Enfin lorsque la contracture des adducteurs est assez marquée pour mettre un obstacle complet aux mouvements d'abduction et pour amener même l'entrecroisement des genoux, il devient nécessaire de pratiquer la ténotomie des adducteurs. Aura-t-on recours en pareil cas à la ténotomie sous-cutanée, ou à la méthode à ciel ouvert? Le mieux est, suivant moi, de ne pas formuler de règle absolue. Si la ténotomie doit porter uniquement sur le moyen adducteur, son tendon fait un relief si marqué au-dessous de la peau, à peu de distance au-dessous de son insertion pubienne, que rien ne sera si facile que d'en pratiquer la section par la méthode sous-cutanée. La section doit-elle au contraire porter en masse sur tous les adducteurs, il est préférable d'avoir recours à la méthode à ciel ouvert.

Il est encore une autre intervention qui a été mise en œuvre par Lorenz pour combattre la contracture des adducteurs; je veux parler de la résection du nerf obturateur externe. Rien n'est plus facile, dit cet auteur, que de mettre le nerf à découvert, en pénétrant dans l'espace compris entre le pectiné et le moyen adducteur. Ces muscles écartés, on arrive sur la face externe du petit adducteur au-devant de laquelle se voit la branche superficielle du nerf obturateur. En sectionnant le petit adducteur, on découvre la branche profonde du même nerf[1]. L'opération n'est ni grave, ni difficile. Elle aurait été aussi employée avec succès par M. Chipault. La seule question qui se pose, c'est de savoir quelle est sa

1. Lorenz, Uber die chirurgische Behandlung der angeborenen spastischen Gliederstarre, *Wiener Klin. Rundschau*, 1897, n°s 21, 22, 23, 24, 25 et 27.

valeur exacte, et à quels cas elle doit être réservée. Lorenz est loin d'ailleurs de la considérer comme une méthode générale; elle lui paraît devoir être réservée aux cas les plus graves.

Enfin, la transplantation tendineuse appliquée au traitement de la paralysie infantile a été introduite aussi dans la thérapeutique de la paralysie spasmodique.

Eulenburg [1] a rapporté le cas d'une fillette de quatre ans atteinte de paralysie spasmodique chez laquelle il a pratiqué la transplantation du tendon d'Achille sur les tendons des péroniers latéraux. L'exemple d'Eulenburg a été suivi par Hoffa [2] qui cite un certain nombre d'observations de paralysies spasmodiques dans lesquelles il a pratiqué avec succès la transplantation tendineuse au niveau du pied. Suivant les cas, la transplantation du tendon d'Achille a porté sur le jambier antérieur, sur l'extenseur propre du gros orteil ou encore sur les péroniers latéraux; mais les malades n'ont pas été suivis pendant un temps assez long, et les observations ne m'ont pas paru entraîner la conviction.

Codivilla [3] a publié le cas d'une malade atteinte d'hémiplégie spasmodique infantile, dans lequel, depuis plus de dix ans, le membre inférieur droit était devenu complètement inutile. Le pied était immobilisé dans une position d'équin varus excessivement prononcée, le genou était dans une flexion voisine de l'angle droit. La malade ne pouvait marcher qu'à l'aide de béquilles. Pour améliorer la position du pied, on fit, après son redressement forcé, la transplantation du tibial postérieur et de la moitié du triceps ural sur l'extenseur commun et sur le court péronier latéral. Quant au genou, pour supprimer la flexion produite par la contracture spasmodique des fléchisseurs, on transplanta sur le tendon du droit antérieur la longue portion du biceps et le demi-tendineux, puis on allongea le demi-membraneux et la courte portion du biceps. Le résultat de ces interventions multiples fut très satisfaisant. Cette jeune fille arriva à marcher tout le jour, presque d'une façon normale, et sans soutien.

Une dernière question qui se pose, à propos du traitement de la paralysie spasmodique, c'est celle de savoir s'il n'est pas permis d'envisager la possibilité d'un traitement, non plus simplement

1. Eulenburg, Zur Therapie der Kinderlähmung, Sehnenüberpflanzung in einem Fallespasticher Paraplegie, *Deutsche med. Wochens.*, 1898, p. 213.

2. Hoffa, *Die Orthopädie im Dienste der Nervenheilkunde*, p. 107 et suivantes.

3. Codivilla, De l'importance de la transplantation des tendons et de son action sur la paralysie spasmodique de l'enfance, *Revue d'Orthopédie*, 1900, n° 5, p. 321.

palliatif, mais curatif, c'est-à-dire s'adressant à la lésion initiale, cause de l'affection. Il s'agit là, on le comprend, d'une intervention portant sur la boîte crânienne, d'une crâniectomie. La grande objection que l'on puisse faire à ces interventions, dans l'état actuel de la science, c'est l'insuffisance de nos connaissances sur la cause exacte de l'affection; d'autre part, pour que de semblables interventions aient chance de succès, il faudrait qu'elles fussent entreprises de très bonne heure, avant que des altérations irrémédiables se soient produites dans l'état des éléments nerveux.

CHAPITRE V

HÉMIPLÉGIE INFANTILE

Qu'elle soit d'origine acquise ou congénitale, qu'elle reconnaisse pour cause la sclérose cérébrale ou une hémorragie, l'hémiplégie infantile affecte une forme clinique toujours la même, qui est celle de l'hémiplégie spasmodique. Le membre supérieur qui est habituellement le plus atteint est appliqué le long du corps, l'avant-bras dans la demi-flexion sur le bras, la main tombante dans l'attitude de la paralysie radiale, les doigts rétractés, le pouce fortement pressé contre l'éminence thénar. Au membre inférieur, ce qui domine, c'est l'attitude du pied en équin varus, le talon reste à une grande distance au-dessus du sol, le malade fauche en marchant, le genou est dans la demi-flexion; chaque pas s'accompagne d'une sorte de saccade, en un mot, l'attitude est tout à fait celle qu'on observe chez l'adulte dans les hémiplégies anciennes. L'état mental des malades est également celui que l'on observe dans les hémiplégies anciennes de l'adulte, c'est-à-dire que les enfants ont une émotivité toute particulière qui leur fait verser des larmes à chaque instant et à tout propos. Quelquefois même les fonctions intellectuelles sont plus gravement compromises, et les malades sont faibles d'esprit, sinon complètement idiots.

Il faut joindre à ce tableau les convulsions qui ne font jamais défaut au début de la maladie, et qui parfois se prolongent sous la forme d'accès épileptiques. Très fréquemment aussi, on note en même temps du strabisme; les réflexes sont exagérés, parfois les membres sont agités de mouvements anormaux qui caractérisent l'athétose.

Il est bien évident qu'en pareil cas, la chirurgie orthopédique

ne peut jouer qu'un rôle extrêmement restreint. Toutefois, après avoir pratiqué bon nombre de fois sur des malades semblables la ténotomie du tendon d'Achille, je puis dire que c'est là une opération qui mérite d'être conseillée. Sans doute elle ne res-

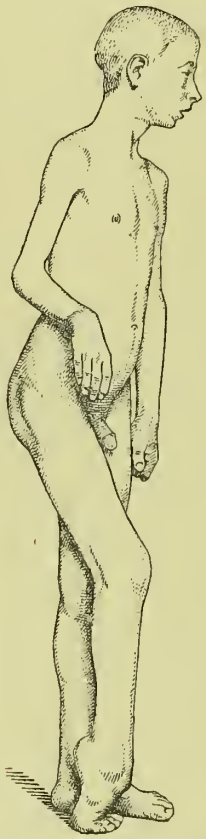

Fig. 388. — Attitude du malade dans l'hémiplégie infantile.

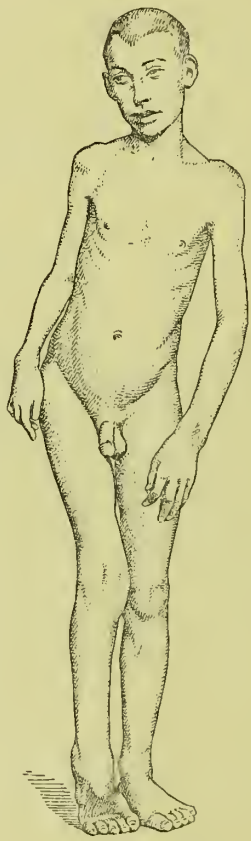

Fig. 389. — Même malade que dans la fig. précédente, vu de face. On juge bien de l'énorme atrophie du membre supérieur.

titue pas aux malades une marche irréprochable; ils conservent une démarche saccadée et continuent à stepper plus ou moins, mais du moins ils posent complètement la plante du pied à terre et acquièrent une bien plus grande solidité. Dernièrement encore je revoyais à la consultation orthopédique de l'hôpital Trousseau un garçon de dix ans que j'ai opéré, il y a dix-huit mois, par dédoublement du tendon d'Achille avec section sous-cutanée de l'aponévrose plantaire. Chez lui, le résultat ne laisse rien à désirer;

le malade appuie normalement pendant la marche sur la plante du pied.

Ce qui est bien plus contestable, c'est l'intervention chirurgicale appliquée à la difformité du membre supérieur. Chez un enfant de

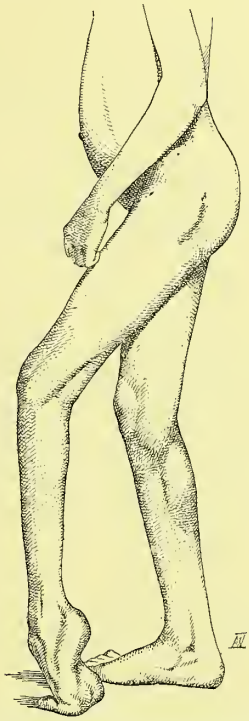

Fig. 390. — Hémiplégie infantile du côté gauche; énorme degré d'équinisme avec subluxation de la tête de l'astragale au niveau de l'articulation médio-tarsienne.

huit ans, Hoffa dit avoir pratiqué avec succès le raccourcissement des tendons extenseurs du poignet; mais le malade n'a été suivi que quatre semaines. La même opération a été faite chez une jeune fille de dix-sept ans; ici, le résultat est noté seulement au bout de trois semaines. Ce ne sont pas de semblables résultats qui sont de nature à entraîner notre conviction.

LIVRE QUATRIÈME

DIFFORMITÉS D'ORIGINE TRAUMATIQUE ET INFLAMMATOIRE

Nous groupons sous une même rubrique les difformités qui succèdent au traumatisme et aux inflammations osseuses, telles que l'ostéomyélite et les affections syphilitiques des os. Toutefois, comme il s'agit d'affections absolument distinctes les unes des autres, nous devrons les étudier dans autant de chapitres isolés.

CHAPITRE PREMIER

DIFFORMITÉS D'ORIGINE TRAUMATIQUE

Il s'en faut de beaucoup que les fractures soient rares chez les enfants; à chaque instant, au contraire, nous en observons de nombreux exemples; mais elles sont loin d'avoir, d'une manière générale, la même gravité que chez l'adulte. Les grands déplacements sont infiniment plus rares; la consolidation se fait d'une manière beaucoup plus régulière; les pseudarthroses sont beaucoup plus exceptionnelles. Chez les jeunes enfants, de 2 à 5 ans, par exemple, nous observons à chaque instant les fractures de la diaphyse fémorale. Ainsi que Marjolin en avait depuis longtemps fait la remarque, elles s'accompagnent constamment de la présence d'un épanchement liquide dans l'articulation du genou[1]. Mais elles

1. Voir Allison, thèse de doct., Paris, 1870 (inspirée par Marjolin), et Berger, thèse de doct., 1872 (inspirée par Gosselin).

guérissent avec la plus grande facilité, et, à l'aide de l'extension continue, il est tout à fait exceptionnel qu'elles entraînent un raccourcissement appréciable, ne dépassant pas, par exemple, un centimètre. Il n'y a donc aucun parallèle à faire entre le pronostic de ces fractures chez les enfants et chez l'adulte. Plus tard, les enfants se livrant à des mouvements plus violents, les fractures des membres supérieurs deviennent beaucoup plus fréquentes. Il en est parmi elles deux variétés, qui sont souvent l'occasion de difformités persistantes; ce sont : 1° les décollements épiphysaires de l'extrémité supérieure de l'humérus; 2° les traumatismes du coude.

1° DES DÉCOLLEMENTS TRAUMATIQUES DES ÉPIPHYSES

Les auteurs ne sont pas d'accord sur le degré de fréquence relative des divers décollements épiphysaires. D'après Bruns, les plus fréquents seraient ceux de l'extrémité inférieure du fémur, qui s'observent 28 fois sur 100 ; viendraient ensuite ceux de l'extrémité inférieure du radius, 25 sur 100; tandis que ceux de l'extrémité supérieure de l'humérus et de l'extrémité inférieure du tibia comptent chacun pour 11 sur 100. Tel ne serait pas le degré de fréquence d'après Setter, qui a dressé une statistique de 10 années à la clinique de Tubingen. Pendant ce temps, on a observé 21 décollements épiphysaires de l'extrémité supérieure de l'humérus. Ce sont les premiers par ordre de fréquence; après eux viennent ceux de l'extrémité inférieure du radius, puis du fémur. Karewski [1], sur 15 décollements traumatiques des épiphyses, en a vu 6 occupant l'extrémité supérieure de l'humérus, 5 l'extrémité inférieure du fémur, et 4 celle du radius. Notre expérience personnelle confirme tout à fait cette dernière statistique; c'est le décollement épiphysaire de l'extrémité supérieure de l'humérus que nous avons rencontré le plus souvent.

Dans ces dernières années, deux nouveaux travaux ont paru sur les décollements épiphysaires. Le premier est une très volumineuse monographie de John Poland [2]. L'auteur classe tous les décollements épiphysaires, au point de vue de la fréquence, dans l'ordre suivant : 1° extrémité inférieure du fémur; 2° extrémité inférieure du radius; 3° extrémité supérieure de l'humérus;

1. Karewski, *Die chirurgischen Krankheiten des Kindesalters*, 1891, p. 375.
2. John Poland, *Traumatic Separation of the Epiphyses*, Londres, 1898.

4° extrémité inférieure de l'humérus; 5° extrémité inférieure du tibia; 6° extrémité supérieure du tibia.

Dans un travail plus récent encore, Oscar Wolff[1] rapporte tous les faits qu'il a eu l'occasion d'observer dans un espace de deux ans et demi, d'avril 1897 à 1900, dans la clinique de Bardenheuer (de Cologne). Dans ce laps de temps, il y a eu 121 fractures observées jusqu'à l'âge de dix-huit ans, et 34 décollements épiphysaires, soit environ 1/4 de décollements épiphysaires par rapport aux fractures, proportion qui nous semble un peu forte, d'après notre expérience personnelle.

Ces 34 décollements épiphysaires se décomposaient de la façon suivante : coude, 13; épiphyse inférieure du tibia, 7; épiphyse supérieure de l'humérus et inférieure du radius, chacune 5; épiphyse supérieure du fémur, 2; épiphyse inférieure du radius et du cubitus, 1; épiphyse inférieure du fémur, 1.

Il faut bien le dire, souvent, au niveau du coude, les décollements épiphysaires manquent de netteté; ils se compliquent le plus habituellement de fractures, et c'est peut-être à cette manière spéciale d'envisager la question qu'est due la fréquence très grande des décollements épiphysaires dans la statistique d'Oscar Wolff.

Chez les très jeunes enfants, on rencontre des décollements épiphysaires purs; à un âge plus avancé, le décollement s'accompagne très souvent de fracture. Aussi est-on parti de là pour nier, bien à tort, l'existence réelle des décollements épiphysaires. Ceux-ci ont bien leurs caractères propres tenant aux difficultés du diagnostic et de la réduction, vu la brièveté du fragment épiphysaire. Ils ont encore cette particularité, de pouvoir conduire à des difformités considérables du fait des troubles consécutifs de l'ossification. Ajoutons que, depuis l'intervention de la radiographie, la fréquence des décollements épiphysaires a été démontrée beaucoup plus grande qu'on ne le croyait autrefois.

Il semblerait tout d'abord que la plupart des décollements épiphysaires dussent se rencontrer dans la première enfance, les épiphyses étant à ce moment entièrement cartilagineuses. La clinique démontre cependant qu'il n'en est rien; c'est surtout dans la seconde enfance, par exemple, vers douze à treize ans qu'on les rencontre. La cause en est dans les exercices violents auxquels se livrent les enfants de cet âge, soit dans leurs jeux, soit dans l'ap-

1. Oscar Wolff, Ueber traumatische Epiphysenlösungen, *Deutsche Zeitschrift für Chir.*, 1900, B. 54.

prentissage des diverses professions. C'est aussi à cette dernière cause qu'il faut attribuer la fréquence beaucoup plus grande des décollements épiphysaires chez les garçons. Pour en donner une idée, nous citerons à cet égard la statistique de Poland concernant les décollements épiphysaires de l'extrémité inférieure du fémur. Sur 96 cas de cette nature, à propos desquels le sexe est indiqué, on trouve 83 garçons et seulement 13 filles. La même prépondérance en faveur du sexe masculin se rencontre à propos de tous les autres décollements épiphysaires.

On s'accorde généralement à considérer les causes indirectes comme donnant le plus habituellement naissance aux décollements épiphysaires. C'est là encore l'opinion formulée par Poland, c'est aussi ce qui nous semble ressortir des faits que nous avons eu l'occasion d'observer. Seul Oscar Wolff considère les causes directes comme celles qui interviennent le plus souvent; je suis porté à croire qu'il y a là, ou un simple hasard de faits, ou même une erreur d'interprétation. Une cause que l'on rencontre à chaque instant, c'est le mouvement de torsion imprimé à un membre engagé entre les rayons d'une roue, pendant que celle-ci est en mouvement. Dernièrement encore nous avons eu coup sur coup l'occasion d'observer deux décollements épiphysaires de l'extrémité inférieure du fémur produits par ce mécanisme. On connaît l'exemple si souvent cité de cet enfant dont le membre fut engagé jusqu'au-dessus du genou dans un trou profond, pendant qu'il courait précipitamment. Il se produisit chez lui un décollement épiphysaire de l'extrémité inférieure du fémur, en vertu de la projection du corps en avant, résultant de la vitesse acquise.

Comme les fractures, les décollements épiphysaires peuvent se compliquer de graves lésions du côté de la peau, des vaisseaux et des nerfs. C'est surtout au niveau de l'extrémité inférieure du fémur que de semblables complications ont été observées. Dans un des deux cas de décollements de l'épiphyse inférieure du fémur auxquels nous venons de faire allusion, il y avait ainsi une très large déchirure de la peau du côté du creux poplité, avec rupture complète des vaisseaux et des nerfs, ayant rendu indispensable l'amputation. Dans d'autres cas, il n'y a pas rupture immédiate des vaisseaux, mais oblitération secondaire du fait du déplacement des fragments, donnant naissance à la gangrène.

Outre ces graves complications immédiates, il faut encore faire entrer en ligne de compte dans le pronostic l'impotence fonction-

nelle résultant de l'impossibilité de la réduction, et aussi le raccourcissement du membre déterminé par les troubles de nutrition de l'épiphyse. C'est surtout au niveau de l'épiphyse supérieure de l'humérus que ces dernières complications, irréductibilité, arrêts d'accroissement du membre en longueur, ont été observées. Poland dit en avoir relevé 56 observations.

On pourra se faire une bonne idée des décollements épiphysaires, tant au point de vue anatomo-pathologique qu'au point de vue clinique, en examinant les figures que nous reproduisons ici, et

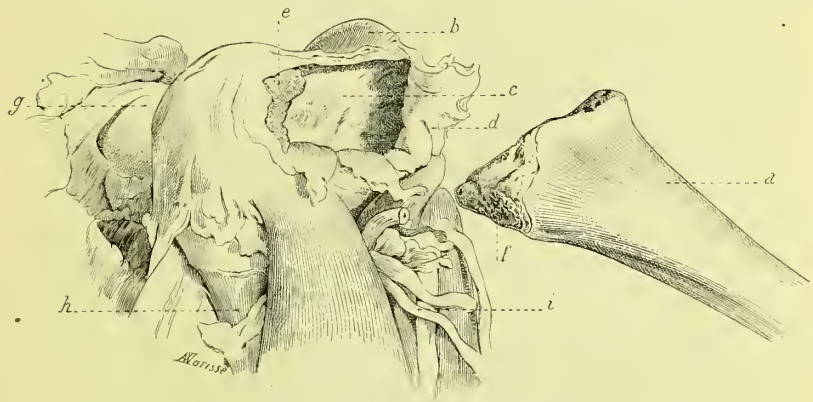

Fig. 391. — Décollement épiphysaire de l'extrémité inférieure du fémur.

a, Extrémité inférieure de la diaphyse fémorale. — *b*, Epiphyse inférieure du fémur décollée. — *c*, Cartilage épiphysaire resté adhérent à l'épiphyse. — *d*, Gaîne périostique restée adhérente à l'épiphyse. — *e*, Fragment osseux détaché de la diaphyse en *f*, et resté adhérent à l'épiphyse. — *g*, Rotule. — *h*, Extrémité supérieure du tibia maintenue dans ses rapports normaux avec l'épiphyse inférieure du fémur par les ligaments articulaires conservés. — *i*, Vaisseaux poplités rompus.

qui, toutes les trois, se rapportent à des cas de décollements épiphysaires, que nous avons eu l'occasion d'observer récemment dans notre service de l'hôpital Trousseau.

Le premier cas est relatif à un jeune garçon qui, étant monté derrière une voiture, s'embarrassa dans les rayons de la roue, et fut atteint d'un décollement épiphysaire de l'extrémité inférieure du fémur droit. Chez lui, le décollement se compliqua d'une large déchirure de la peau et de la rupture des vaisseaux et nerfs poplités, qui rendit nécessaire l'amputation du membre. L'examen de la pièce représentée fig. 391 permet de se rendre très exactement compte des caractères habituels du décollement des épiphyses. L'extrémité inférieure de la diaphyse fémorale est complètement dépouillée de son périoste, aussi exactement qu'elle le serait sur un os soumis à la macération. A son côté interne, on voit une sur-

face rugueuse répondant à un fragment osseux détaché de l'extrémité diaphysaire et resté adhérent à l'épiphyse.

Fig. 392. — Décollement épiphysaire de l'extrémité inférieure du fémur, déplacement dans le sens transversal; le fragment épiphysaire est entraîné en dedans; au-dessus de lui se voit un fragment osseux détaché de la diaphyse.

Le cartilage épiphysaire lui-même a abandonné en totalité la diaphyse et est resté adhérent à l'épiphyse. Autour de cette dernière, on voit le périoste arraché sur la diaphyse, et qui forme une gaine fibreuse complète. La surface libre de l'épiphyse regardait

entièrement du côté du creux poplité; en d'autres termes, l'épiphyse avait subi un mouvement complet de renversement dans le

Fig. 393. — Décollement épiphysaire de l'extrémité supérieure du fémur; la calotte sphérique répondant à la tête fémorale est restée dans ses rapports normaux avec la cavité cotyloïde, tandis que le col fémoral est déplacé en haut et en dehors.

creux poplité, semblable à celui que présente le fragment inférieur dans les fractures de l'extrémité inférieure du fémur.

Notre second cas de décollement épiphysaire de l'extrémité inférieure du fémur a été produit dans les mêmes conditions que le

précédent, c'est-à-dire que le membre inférieur du petit malade a été pris entre les rayons d'une roue. Ici le traumatisme a été purement sous-cutané; la réduction a pu être opérée sous le chloroforme, et le malade a guéri dans les meilleures conditions. Le déplacement, dans ce cas particulier, s'était fait dans le sens transversal, ainsi qu'on peut en juger par l'examen de la radiographie (fig. 392). L'épiphyse est entraînée du côté interne; au-dessus d'elle se voit un fragment osseux détaché de la diaphyse, comme dans le cas précédent.

Ect Sup. du fémur

La troisième observation se rapporte à un décollement de l'extrémité supérieure du fémur gauche. Il est relatif à une jeune fille de treize ans qui, neuf jours avant son entrée à l'hôpital, dansant en rond avec ses compagnes, ressentit brusquement un craquement dans la hanche gauche, sans faire de chute. Ne pouvant marcher, elle fut transportée chez elle. Le lendemain, le médecin appelé déclara qu'elle pouvait recommencer à marcher. Elle marcha en effet sans douleur et en boitant légèrement pendant 5 jours. Mais, à ce moment, le médecin, appelé de nouveau, constata un déplacement et conseilla l'entrée de la malade à l'hôpital. Lors de l'admission de cette jeune fille dans notre service, on était frappé de la rotation complète du membre en dehors, jointe à un raccourcissement de 2 centimètres. Pendant les mouvements imprimés à la jointure, on percevait une grosse crépitation osseuse.

La radiographie démontre un décollement épiphysaire avec déplacement du fragment inférieur en haut et en dehors, expliquant le raccourcissement (fig. 393). Voilà donc une jeune fille qui, avec un décollement épiphysaire de l'extrémité supérieure du fémur, a pu continuer à marcher pendant 5 jours. On comprend combien de semblables traumatismes sont importants à connaître pour l'histoire de la coxa vara chez les enfants; on comprend comment, dans les cas où ils passent inaperçus, de semblables accidents peuvent donner naissance à des difformités persistantes. J'ajoute que, chez notre malade, l'emploi de l'extension continue a permis de corriger complètement le raccourcissement; il est resté seulement un certain degré de rotation du membre en dehors.

2° DÉCOLLEMENTS ÉPIPHYSAIRES DE L'EXTRÉMITÉ SUPÉRIEURE DE L'HUMÉRUS.

Les décollements traumatiques de l'extrémité supérieure de l'humérus méritent d'attirer tout spécialement l'attention, tant

sous le rapport de leur fréquence que vu la gravité du pronostic au point de vue orthopédique. Leur fréquence est en rapport avec l'absence des luxations de la tête humérale qui ne s'observent pas chez les enfants. J'ai donné autrefois un exemple frappant de décollement épiphysaire de l'extrémité supérieure de l'humérus dans les leçons cliniques que j'ai faites à l'Hôtel-Dieu[1]. Il s'agit d'une fillette de douze ans qui, tombant sur l'épaule, s'était fait une lésion très douloureuse de cette région. On n'apercevait au dehors ni ecchymose, ni gonflement; mais on pouvait imprimer à l'humérus des mouvements anormaux. Portant son extrémité inférieure en haut et en dehors, on voyait que son extrémité supérieure, au lieu de répondre à l'acromion, venait passer en dedans de l'apophyse coracoïde, de telle sorte que l'axe de l'humérus prolongé par en haut venait couper la clavicule à l'union de son tiers externe avec ses deux tiers internes, absolument comme dans une luxation de l'épaule. On comprend dès lors que la confusion entre les deux lésions ait été faite dans un certain nombre de cas.

Mais il y avait chez notre petite malade un signe qui différenciait aisément la lésion d'une luxation de l'extrémité supérieure de l'humérus, c'était une mobilité extrême de l'extrémité supérieure de l'os qui pouvait être facilement entraînée en tous sens, tandis que, dans la luxation, les mouvements sont au contraire limités. Il était facile en même temps de s'assurer que le centre des mouvements ne répondait pas à l'articulation scapulo-humérale elle-même, mais à un point situé très près au-dessous d'elle; ces mouvements s'accompagnaient même d'une crépitation fine et égale, ressemblant à celle que l'on trouve dans les épanchements sanguins; enfin, la malade étant endormie, il n'était pas possible de sentir par la palpation la tête humérale dans le creux axillaire. Tous ces signes réunis permettront aisément de faire le diagnostic entre la luxation de l'épaule et le décollement traumatique de l'extrémité supérieure de l'humérus.

Quant au pronostic, dans le cas que nous venons de rapporter, il n'y avait pas tendance au déplacement; aussi avons-nous pu aisément, à l'aide d'un simple appareil contentif, obtenir un résultat satisfaisant. Mais il n'en est pas toujours ainsi. Ce qui caractérise ce décollement de l'épiphyse supérieure de l'humérus, ce qui fait

1. Kirmisson, *Leçons cliniques sur les maladies de l'appareil locomoteur*, 1890, p. 285.

que nous devions lui accorder une mention particulière, c'est qu'il possède une tendance marquée au déplacement. Celui-ci se fait toujours dans le même sens, et donne naissance à une difformité, toujours la même, et à une impotence fonctionnelle parfois très prononcée. La calotte sphérique représentée par l'épiphyse supérieure de l'humérus est entraînée dans la rotation permanente en dehors par les muscles rotateurs, tandis que l'extrémité supérieure du fragment inférieur portée dans l'adduction vient dessiner

Fig. 394. — Décollement épiphysaire de l'extrémité supérieure de l'humérus droit. Saillie formée sous la peau de la partie antérieure et interne du moignon de l'épaule par le fragment inférieur (Walther).

Fig. 395. — Même malade que dans la figure précédente, mais vu de profil. La saillie anormale formée par le fragment inférieur est encore plus appréciable que dans la figure vue de face.

une saillie irrégulière très appréciable sous la peau, à la partie interne du moignon de l'épaule, au-dessous de l'apophyse coracoïde. L'extrémité supérieure de ce fragment inférieur passe parfois au travers d'une véritable boutonnière de la capsule et du muscle deltoïde qui font obstacle à la réduction. Que le traumatisme soit encore plus violent, la peau elle-même pourra être perforée.

Comme exemple de ce déplacement, nous donnons ici une figure empruntée à un mémoire publié par notre collègue M. Walther, dans la *Revue d'Orthopédie*[1]. Elle est relative à un maçon de dix-huit ans, qui avait fait une chute de 4 mètres sur le moignon de l'épaule droite. On voit manifestement sur la figure la saillie formée par l'extrémité supérieure du fragment diaphysaire en avant et en dedans.

1. Walther, De l'intervention chirurgicale dans les décollements traumatiques de l'épiphyse supérieure de l'humérus, *Revue d'Orthopédie*, 1897, p. 39.

Dans un certain nombre de cas, le déplacement n'a pas été réduit; il en résulte une consolidation vicieuse, et une impotence fonctionnelle surtout marquée pour les mouvements d'abduction et d'élévation du moignon de l'épaule. Le mouvement est en effet limité par la rencontre de la saillie osseuse anormale, soit avec l'apophyse coracoïde, soit avec la voûte acromio-coracoïdienne.

Mais, à côté de ces faits, il en est d'autres où, même après un diagnostic exact et un examen complet pratiqué par le chirurgien, on n'a pu arriver à la réduction, de sorte qu'on s'est trouvé conduit à recourir à des opérations sanglantes dans deux conditions différentes, dans des consolidations vicieuses, et pour des décollements traumatiques primitivement irréductibles.

Sur un jeune homme de seize ans, Helferich[1] n'ayant pu obtenir la réduction, entreprit une opération au cours de laquelle on reconnut que l'extrémité supérieure de l'humérus avait passé dans l'aisselle à travers une déchirure de la capsule articulaire. Il suffit d'agrandir les lèvres de la boutonnière capsulaire pour remettre l'os en place. D'autres auteurs, tels que Lange[2] et Esmarch[3], ont dû pratiquer des opérations analogues. Ce que ces interventions offrent d'intéressant, c'est qu'elles permettent de se rendre compte des obstacles à la réduction. Ainsi, dans l'une des opérations de M. Walther, on trouva le deltoïde déchiré transversalement à 4 centimètres au-dessous de l'acromion, sur une étendue de 3 à 4 centimètres. A travers cette déchirure sortait l'extrémité supérieure du fragment inférieur.

« Il est impossible, dit l'auteur, de réduire le fragment sous le deltoïde à travers la déchirure du muscle, et, même après avoir débridé longitudinalement en écartant les faisceaux musculaires, je ne puis arriver à coapter les fragments, ce qui semble tenir à la conservation d'une lame du périoste de la partie postéro-interne.

« Je résèque alors l'extrémité du fragment diaphysaire sur une hauteur de 1 centimètre et demi environ. La réduction devient dès lors facile et les fragments se mettent bien en contact. »

Ainsi donc, suivant les cas, on pourra se contenter du simple débridement de la boutonnière capsulaire et musculaire qui étrangle

1. Helferich, Zur Behandlung des traumatischen Epiphysentrennung am oberen Humerusende, *Munchener med. Wochensch.*, 1887, n° 40.
2. Lange, Fracture of humerus with interposition of soft parts and operative replacement, *Annals of Surgery*, mai, 1887.
3. Esmarch, *Arch. für klin. Chirur.*, Band XXI, s. 835.

le fragment diaphysaire, ou l'on sera obligé d'avoirs recours à la résection.

De même aussi, dans les cas de consolidation vicieuse, tantôt on sera obligé d'avoir recours à la résection après ostéotomie, comme dans les faits de Bruns[1], tantôt on pourra se contenter, comme l'a fait M. Walther dans sa seconde observation, de l'abrasion de la portion exubérante du cal.

Outre la possibilité des déplacements et les difformités consécutives, les décollements épiphysaires sont encore une source de déformations, en ce qu'ils entraînent dans l'avenir un arrêt d'accroissement de l'os en longueur. Le fait n'est pas rare pour les décollements de l'épiphyse supérieure de l'humérus, et le raccourcissement est d'autant plus marqué en pareil cas qu'il s'agit de l'épiphyse fertile. Goyrand a publié deux cas de disjonction traumatique de l'extrémité inférieure du radius, dans lesquels la guérison se produisit avec un raccourcissement de plusieurs centimètres. Dans un cas de décollement de l'épiphyse inférieure du fémur compliqué de plaie, M. Delens ne put réduire le fragment supérieur faisant issue à travers les téguments qu'après résection. Or, cinq ans après le traumatisme, le raccourcissement mesurait 6 centimètres, et cinq ans plus tard, il atteignait 9 centimètres et demi[2].

Dans le cours de 1897, j'ai eu l'occasion de voir en consultation chez moi un jeune homme de dix-huit ans, qui m'était adressé comme atteint d'une luxation ancienne de l'épaule gauche. En réalité, il n'y a pas chez lui de déplacement; la tête humérale est bien dans la cavité glénoïde; mais le moignon de l'épaule en masse est surélevé par rapport au côté droit. Il en est résulté une légère scoliose à convexité dorsale tournée à gauche. Les mouvements de l'épaule gauche sont limités, surtout les mouvements d'élévation du bras et ceux de rotation en dehors. C'est ainsi que ce jeune homme n'arrive pas à poser sa main sur la tête. Pendant les mouvements imprimés au membre malade, de gros craquements secs se font entendre paraissant se passer surtout sous la voûte acromio-coracoïdienne, le deltoïde est un peu atrophié, et la pointe de l'acromion plus saillante sous la peau que du côté opposé. Ce qui gêne surtout le malade, c'est la limitation des mouvements;

1. Bruns. *Centralb. für Chirur.*, 1884, p. 277.
2. Delens. Des décollements traumatiques de l'épiphyse inférieure du fémur, *Arch. génér. de médecine*, mai et avril, 1884, p. 272 et 426.

mais de temps en temps il perçoit aussi quelques douleurs. Le membre supérieur gauche est plus court que le droit. De la pointe de l'acromion à l'apophyse styloïde du radius, on trouve : à droite, 54 centimètres; à gauche, 51 centimètres. De la pointe de l'acromion à l'épicondyle : à droite, 31 centimètres; à gauche, 26. De l'épicondyle à la pointe de l'apophyse styloïde du radius: à droite, 27 centimètres; à gauche, 28 centimètres. Il semble donc qu'il y ait eu exagération de croissance de l'avant-bras pour compenser le raccourcissement du bras.

Le père de ce jeune homme raconte que cet état remonte à un accident que l'enfant a eu à l'âge de quatre mois, le bras ayant été tiraillé d'une façon qu'il ne saurait préciser. Un médecin appelé aurait fait des manœuvres de réduction à la suite desquelles l'enfant a beaucoup souffert, et le moignon de l'épaule a été très tuméfié, en même temps que l'état général est devenu mauvais. Puis tout est rentré dans l'ordre, et c'est seulement quand le jeune homme s'est développé, à partir de douze ou treize ans, et surtout depuis l'âge de quinze ans, qu'on a noté le raccourcissement du membre.

Il n'est pas douteux qu'il s'agisse dans ce cas d'un raccourcissement du membre supérieur consécutif à un décollement épiphysaire de l'extrémité supérieure de l'humérus.

3° TRAUMATISMES DU COUDE.

Les traumatismes du coude, voilà les traumatismes par excellence chez les enfants. Ce qui leur donne un intérêt si considérable, c'est d'abord leur fréquence extrême ; c'est ensuite la variété très grande des lésions qui peuvent être observées dans la région du coude, enfin la fréquence des difformités auxquelles ils donnent naissance. Certes, ici comme partout ailleurs, il y a à compter avec l'inexpérience ou l'inattention. Mais il faut bien le dire, il y a à tenir compte également des difficultés particulières du diagnostic, difficultés tenant au gonflement considérable qui, de bonne heure, vient masquer toute la région, au petit volume des fragments osseux qu'il s'agit de reconnaître, enfin à la douleur et à l'indocilité des petits malades. Aussi, pour peu qu'il y ait du doute, doit-on considérer comme une règle absolue d'avoir recours au chloroforme, pour établir un diagnostic précis, et pratiquer la réduction dans les meilleures conditions. Aujourd'hui nous possédons dans la radiographie un auxiliaire important qui doit, non

Radiographie

pas se substituer aux autres modes d'examen, mais bien leur être surajouté de façon à rectifier notre jugement, ou à confirmer, au contraire, notre diagnostic. Il ne faut pas toutefois considérer la radiographie comme un moyen de diagnostic infaillible dans les traumatismes du coude; il y a, en effet, à son emploi une difficulté qui ne lui permet pas toujours de nous fournir tous les renseignements que nous serions en droit d'en attendre *a priori*. Cette difficulté, c'est l'attitude du membre en demi-flexion; dès lors, la face postérieure du coude ne peut pas venir appuyer sur la plaque, et nous ne pouvons obtenir les deux épreuves de face et de profil qui sont nécessaires pour juger de la position réciproque des extrémités osseuses et de leur conformation.

De tous les traumatismes du coude, de beaucoup les plus importants, ce sont les fractures. Certes il n'en est pas ici comme à la région de l'épaule, où nous avons dit qu'on ne rencontrait pas dans l'enfance de luxations. Mais au coude, les luxations sont rares chez les enfants; leur importance s'efface devant la fréquence infiniment plus grande des fractures, dont elles ne sont bien souvent qu'une complication.

De toutes les fractures du coude, les plus importantes sont celles de l'extrémité inférieure de l'humérus, tant par leur fréquence que par leurs nombreuses variétés; et, parmi elles, la plus fréquente, c'est la fracture oblique du condyle externe. C'est là la conclusion à laquelle arrive Kocher[1] dans une étude fort intéressante sur les fractures de l'extrémité inférieure de l'humérus; c'est également la conclusion formulée par M. Mouchet[2], auteur d'une très bonne thèse sur les fractures de l'extrémité inférieure de l'humérus. L'expérience nous a, dès longtemps, conduit aux mêmes résultats, et nous avons toujours, dans notre enseignement, classé au premier rang les fractures obliques du condyle externe.

On a facilement la raison de cette fréquence spéciale, quand on examine le mode de développement de l'extrémité inférieure de l'humérus.

Il suffit pour cela de consulter la très intéressante communication faite sur ce sujet par Farabeuf[3] à la Société de Chirurgie,

1. Kocher, Beiträge zur Kenntniss einiger praktisch wichtiger Fracturformen, *Die Fracturen am unteren Humerusende*, 1896, p. 97.

2. Mouchet, Fractures de l'extrémité inférieure de l'humérus, thèse de doct., Paris, 1898.

3. Farabeuf, Sur l'épiphyse inférieure de l'humérus et son décollement traumatique, in *Bull. et Mém. de la Soc. de Chir.*, 1886, p. 692.

et la figure qui lui est jointe, figure que nous reproduisons ici. On y voit nettement que, tandis que le point osseux de la trochlée se soude d'assez bonne heure avec la diaphyse, de façon à constituer un éperon osseux qui s'approche de la surface articulaire, les points osseux de l'épicondyle et du condyle huméral restent au contraire distincts pendant un temps beaucoup plus long. Sur un enfant de quatorze ans, ils sont encore distincts de ceux de la diaphyse et de la trochlée, de sorte qu'il existe une ligne cartilagineuse, ligne oblique en bas et en dedans, séparant le condyle du reste de l'extrémité osseuse. C'est cette ligne que suit plus ou moins exactement le trait de fracture, séparant du reste de l'os le condyle et une petite partie de la trochlée. De sorte que ces fractures du condyle externe, si fréquentes chez les enfants, peuvent être regardées comme de véritables décollements épiphysaires.

Fig. 396. — Extrémité inférieure de l'humérus d'un enfant de 15 ans (d'après Farabeuf). La ligne épiphysaire est fortement oblique en bas et en dedans.

Le déplacement qui leur est le plus habituel, c'est le transport du fragment condylien en haut et en dehors; il en résulte une déviation du radius en haut, la disparition de l'angle

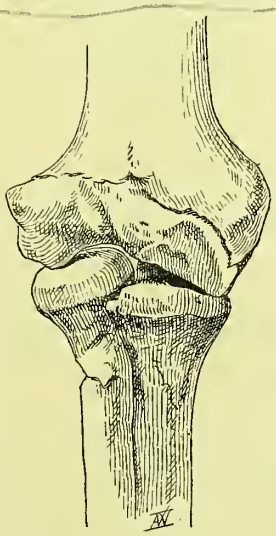

Fig. 397. — Fracture du condyle huméral avec déplacement du fragment en haut et en dehors (d'après Kocher).

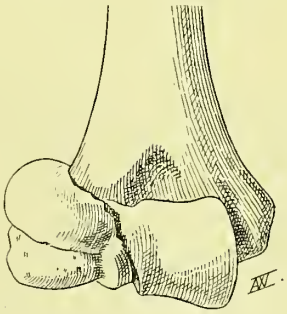

Fig. 398. — Fracture oblique du condyle huméral; déplacement du fragment en haut et en dehors (d'après Kocher).

ouvert en dehors que forment entre eux, à l'état normal, le bras et l'avant-bras, et la production d'un cubitus varus. Kocher en montre un spécimen dans une figure dessinée d'après une

pièce de musée de Berne, et dont nous donnons ici la reproduction.

On y voit l'ascension du fragment condylien entraînant avec lui la tête du radius, et exagérant beaucoup l'obliquité que présente à l'état normal l'interligne articulaire. La figure suivante, empruntée à Kocher également, montre bien aussi ce déplacement du fragment condylien en haut et en dehors.

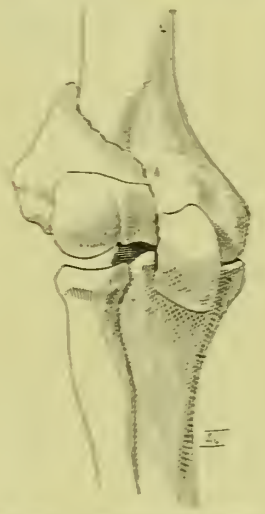

Fig. 399. — Fracture du condyle huméral avec luxation de l'extrémité supérieure du cubitus en arrière (d'après Kocher).

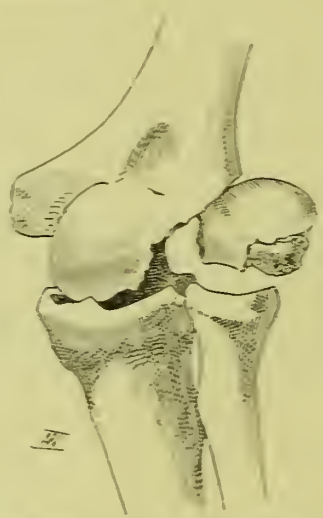

Fig. 400. — Fracture du condyle huméral avec rotation du fragment portant sa surface articulaire en haut et en avant (d'après Kocher).

Il peut arriver qu'en même temps que le condyle est fracturé, l'extrémité supérieure du cubitus soit luxée en arrière et en dedans. Enfin, dans des cas exceptionnels, le condyle a subi un déplacement plus marqué encore. Dans un cas opéré par Kocher et reproduit dans la figure suivante, le fragment condylien a subi, non seulement un mouvement d'ascension, mais encore une rotation autour d'un axe transversal, portant sa surface articulaire directement en avant. Enfin, dans un cas plus exceptionnel encore, le même auteur a observé un renversement complet du fragment dont la surface articulaire regarde en haut, tandis que la surface de section est tournée directement en dehors.

Après les fractures du condyle externe viennent immédiatement les fractures supra-condyliennes, c'est-à-dire des solutions de continuité, à direction plus ou moins transversale, qui, passant

au-dessus de l'épitrochlée et de l'épicondyle, détachent de la diaphyse toute la portion inférieure de l'os.

Le déplacement dans ces fractures n'est pas moins caractéristique que dans les fractures obliques du condyle huméral ; tandis que le fragment supérieur se porte en avant, le fragment inférieur est entraîné en haut et en arrière avec les deux os de l'avant-bras. Il en résulte une déformation qui ressemble absolument à celle de la luxation du coude en arrière. Même élargissement du coude

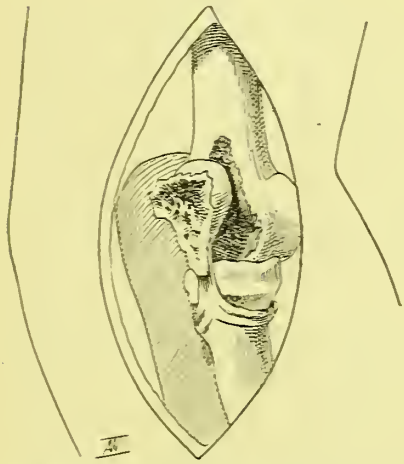

Fig. 401. — Fracture du condyle huméral avec renversement complet du fragment dont la surface articulaire est dirigée en haut et en dedans, tandis que la surface de section est tournée en dehors (d'après Kocher).

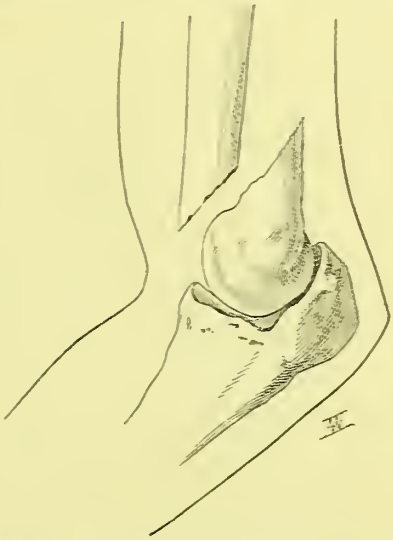

Fig. 402. — Déplacement habituel dans la fracture supra-condylienne. Fracture par extension (d'après Kocher).

d'avant en arrière, même ascension de l'olécrâne, mêmes mouvements anormaux de latéralité.

Il y a lieu toutefois de tenir compte de la forme de la saillie osseuse que la palpation permet de reconnaître à la région antérieure du coude: cette saillie est beaucoup plus large dans la luxation, elle est beaucoup plus étroite et irrégulière dans la fracture. Souvent même, en même temps qu'il y a déplacement en avant, le fragment supérieur est porté aussi en dedans; il vient faire là une saillie aiguë qui contond fortement la peau, et révèle sa présence par une ecchymose. Dans les cas où le traumatisme est plus violent, il y a même perforation de la peau en ce point et production d'une fracture compliquée. Le diagnostic entre la fracture et la luxation se fera encore d'après l'étude des rapports que présentent

entre elles les trois saillies osseuses que l'on trouve à la partie postérieure de l'articulation. On sait qu'à l'état normal ces trois saillies, olécrâne, épitrochlée, épicondyle, sont sur une même ligne horizontale, et également écartées les unes des autres dans l'extension complète du coude. Dans la luxation, au contraire, elles forment un triangle d'autant plus étendu que l'olécrâne a subi un mouvement d'élévation plus prononcé. On a bien donné comme signe différentiel entre la luxation et la fracture la crépitation qui appartiendrait seulement à la solution de continuité osseuse. Mais il y a là une cause d'erreur qu'il importe de signaler. En effet, dans la luxation du coude en arrière, les os restent en contact dans une grande étendue, bien que les surfaces articulaires se soient abandonnées. Il en résulte qu'en imprimant des mouvements à l'avant-bras, on détermine un frottement osseux, qui peut en imposer pour une crépitation véritable. Sans doute ce n'est pas un bruit aussi rude, aussi irrégulier que celui de deux surfaces osseuses fracturées qui glissent l'une sur l'autre. Mais j'ai vu l'erreur commise plus d'une fois, et il y a là une source de confusion qu'il importe de signaler.

Lorsque la réduction n'a pas été convenablement opérée, il reste une déformation plus ou moins marquée du membre; et, à la partie antérieure du coude, une saillie osseuse formée par le fragment supérieur qui limite mécaniquement les mouvements de flexion.

Fracture par extension

La variété de déplacement que nous venons de décrire est celle que l'on observe dans l'immense majorité des cas de fractures supra-condyliennes de l'humérus. C'est celle à laquelle Kocher donne le nom de fracture par extension. Mais il en est une seconde que l'on observe d'une façon tout exceptionnelle; c'est celle dans laquelle les fragments ont une direction absolument inverse, c'est-à-dire qu'ici le fragment supérieur a son extrémité libre tournée en arrière, tandis que le fragment inférieur regarde en avant, vers le pli du coude. Kocher donne à cette seconde variété, que nous reproduisons ici d'après lui (fig. 403), le nom de fracture par flexion. Je me souviens en avoir observé un seul exemple, dans ces dernières années, sur un jeune garçon de mon service à l'hôpital Trousseau.

Fracture par flexion

Les autres variétés de fracture du coude sont moins fréquentes. Celle qui s'observe le plus souvent, c'est la fracture de l'épitrochlée. Elle est caractérisée par la douleur au côté interne du coude; le déplacement le plus ordinaire, c'est celui dans lequel le frag-

Épitrochlée

ment épitrochléen est attiré en bas par le ligament interne. Étant donné les rapports intimes entre l'épitrochlée et le nerf cubital, on comprend que celui-ci ait été parfois lésé. Les fractures de la trochlée sont l'analogue des fractures condyliennes; mais ici le trait de fracture, au lieu d'être dirigé en bas et en dedans, se porte au contraire en bas et en dehors. Ce ne sont plus les mouvements d'adduction, mais bien ceux d'abduction qui peuvent être exagérés. La pression exercée de bas en haut sur l'extrémité inférieure du cubitus réveille les douleurs.

La fracture en T ou en Y, caractérisée par un trait de fracture à direction transversale sur lequel tombe plus ou moins perpendiculairement un second trait de fracture séparant entre eux la trochlée et le condyle, est une variété de fracture rare chez les enfants. Elle se caractérise par un gonflement considérable; un élargissement marqué du coude dans tous ses diamètres, et surtout la possibilité de faire mouvoir l'une sur l'autre les deux saillies trochléenne et condylienne.

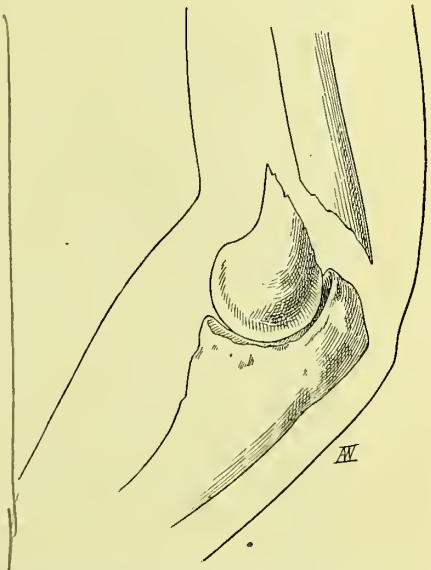

Fig. 103. — Fracture supra-condylienne avec déplacement du fragment inférieur en avant (fracture par flexion), (d'après Kocher).

Quant aux fractures siégeant au-dessous de la ligne transversale unissant l'épicondyle à l'épitrochlée, fractures auxquelles Kocher donne le nom de dia-condyliennes, elles peuvent représenter de véritables décollements épiphysaires jusqu'à l'âge de quatre ans, époque à laquelle l'extrémité inférieure de l'humérus est tout entière encore cartilagineuse.

Toutes ces fractures ont un trait commun, c'est d'avoir des rapports intimes avec l'articulation du coude, les unes étant juxta-articulaires, comme les fractures supra-condyliennes, le plus grand nombre étant des fractures intra-articulaires. Il en résulte qu'elles ont une tendance très marquée à troubler le fonctionnement normal de la jointure. D'autre part, la réduction laissant parfois à désirer, elles déterminent des déformations plus ou moins considé-

rables. Nous avons donc à envisager les conséquences des traumatismes du coude à un double point de vue : 1° au point de vue de la gêne apportée aux mouvements de la jointure; 2° au point de vue de la déformation de la région.

Gene des Mouv^ts

La gêne apportée aux mouvements de l'articulation peut tenir à une double raison : la première, c'est la participation de l'articulation elle-même au traumatisme, et l'arthrite qui en résulte. De là l'épanchement d'une quantité souvent considérable de sang et de sérosité dans l'intérieur de l'articulation. Il en résulte la production de brides fibreuses reliant entre elles les surfaces articulaires et limitant les mouvements. La seconde source de gêne des mouvements, c'est la saillie anormale des fragments, soit que le diagnostic n'ait pas été établi d'une façon exacte, soit qu'en dépit d'un diagnostic rigoureux, on n'ait pu parvenir à obtenir la réduction. Dans d'autres cas encore, la réduction exacte a bien été réalisée, mais le déplacement s'est partiellement reproduit sous l'appareil. Il faut compter encore avec la déchirure et l'irritation du périoste qui, chez les enfants, a la plus grande tendance à l'ossification, et détermine souvent des cals exubérants.

L'ankylose qui résulte de ces différentes causes présente, suivant les cas, un pronostic très différent. S'agit-il seulement de brides fibreuses intra-articulaires peu nombreuses, on arrive, dans un très grand nombre de cas, à les déchirer, ou à les élonger par la mobilisation de l'articulation, de façon à rendre à la jointure ses mouvements. Il nous arrive à chaque instant de voir des enfants qui, à la suite de traumatismes du coude, paraissent présenter une ankylose complète. Il suffit de les soumettre à la chloroformisation pour déterminer un léger craquement, indice de la rupture des adhérences, et rendre à l'articulation tous ses mouvements. C'est qu'en effet, ici comme dans toutes les inflammations articulaires, il y a à tenir compte de la contracture musculaire qui avait la plus grande part dans l'immobilisation de la jointure, et que la chloroformisation supprime entièrement.

Il n'en est pas de même bien évidemment des obstacles apportés aux mouvements de la jointure par la saillie anormale des fragments. Encore bien que la mobilisation méthodique et l'usage arrivent à améliorer peu à peu le fonctionnement de l'articulation, il n'en est pas moins vrai qu'on ne saurait jamais, en pareil cas, espérer un résultat complet, puisqu'il existe là un obstacle mécanique qu'on ne peut vaincre, à moins de le supprimer par une opération.

Dans les fractures supra-condyliennes, c'est l'extrémité du fragment supérieur qui, si la réduction n'a pas été complète, vient former en avant un buttoir contre lequel heurtent les os de l'avant-bras dans la flexion, de façon à s'opposer à l'accomplissement de

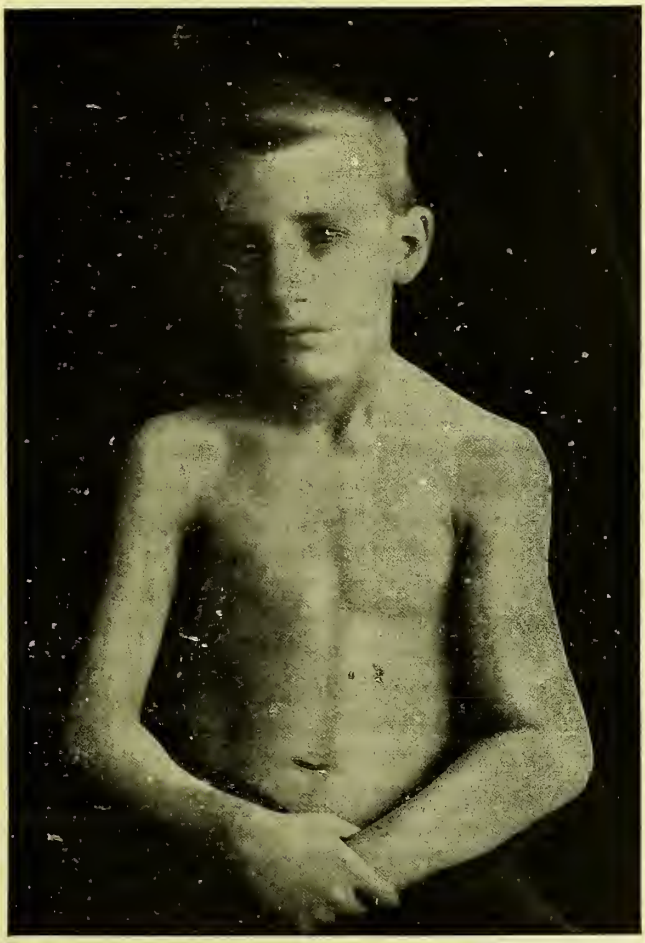

Fig. 404. — Déformation habituelle dans la fracture supra-condylienne (d'après Broca).

ce mouvement dans toute son étendue. Dans la fracture oblique du condyle huméral, le cal forme souvent dans l'intérieur de l'articulation une masse exubérante qui refoule en dedans l'extrémité supérieure du cubitus et met obstacle à l'accomplissement normal des mouvements de pronation et de supination.

Il y a du reste à tenir grandement compte, dans l'appréciation du pronostic, de l'attitude du membre. Si l'ankylose s'est produite dans la situation rectiligne du coude, le pronostic est évidemment des plus fâcheux, cette attitude étant des plus défavorables à l'accomplissement de la plupart des mouvements du membre supérieur. Au contraire, l'ankylose dans la demi-flexion, et surtout l'ankylose incomplète, constitue une infirmité qui, dans un très grand nombre de cas, est compatible avec un fonctionnement satisfaisant du membre. Enfin, une considération du plus haut intérêt, c'est de savoir si l'ankylose porte uniquement sur les mouvements de flexion et d'extension, ou si elle supprime en même temps les mouvements de pronation et de supination, ce qui est beaucoup plus grave au point de vue des fonctions de la main.

Fig. 466. — Déformation dans un cas de fracture du condyle externe (après Broca).

La seconde conséquence fâcheuse des traumatismes du coude, c'est celle qui a trait à la production de la déformation.

Dans la fracture supra-condylienne, si la réduction n'a pas été effectuée, la déformation qui en résulte est semblable à celle des luxations du coude en arrière, c'est-à-dire que le bras forme une courbe à convexité antérieure, tandis que sa face postérieure présente une concavité surmontée à la partie inférieure d'une saillie répondant à la pointe de l'olécrâne entraînée en haut et en arrière par le déplacement du fragment inférieur.

Dans les fractures du condyle huméral, le fragment inférieur se porte en haut et en dehors, donnant lieu à un élargissement du coude et à une difformité caractérisée par la présence, au côté externe de l'articulation, d'une saillie osseuse, au-dessus de laquelle se voit une courbe à concavité externe, de sorte que l'ensemble ressemble assez bien à une crosse de pistolet, d'où la dénomination

employée par certains auteurs, Stimson[1] entre autres, qui décrivent cette déformation sous le nom de déformation en crosse de pistolet (gunstock).

Du cubitus varus et valgus d'origine traumatique. — En même temps que ces déformations causées par la présence de saillies osseuses anormales, il en est d'autres qui tiennent aux modifications produites par la fracture dans la direction réciproque du bras et de l'avant-bras. C'est en un mot la question du cubitus varus et du cubitus valgus d'origine traumatique que nous touchons ici.

Fig. 406. — Cubitus varus traumatique droit vu par sa face antérieure (pièce de Nicoladoni, d'après Rieffel).

Nous avons déjà dit qu'à l'état normal, le bras et l'avant-bras forment entre eux un angle ouvert en dehors qui, d'après les recherches de Rieffel, peut aller de 159° à 178°; soit, en moyenne, 169°. Dans quelques cas, ce cubitus valgus physiologique peut être exagéré; dans un nombre de faits beaucoup plus considérable, il est remplacé par un angle de direction opposée; en d'autres termes, il se produit un cubitus varus.

Les traumatismes du coude qui donnent surtout naissance aux déviations dans le sens latéral décrites sous les noms de cubitus varus et valgus sont les fractures supra-condyliennes, les fractures du condyle et celles de la trochlée. Que la réduction n'ait pas été obtenue, ou qu'il se soit produit un cal exubérant, il en résulte un changement dans la direction de l'interligne articulaire. S'il y a ascension du fragment inférieur dans la fracture du condyle, ou, au contraire, abaissement du fragment épiphysaire dans la fracture trochléenne, le résultat sera le même; il en résulte une augmentation de l'obliquité normale de l'articulation en bas et en dedans, et par suite, une déviation en dehors de l'extrémité inférieure des os de l'avant-bras, c'est-à-dire un cubitus valgus. Mais beaucoup

1. Stimson, *The Medical News*, 3 octobre 1891, p. 385, 390.

Cubitus varus plus fréquent

plus fréquemment, c'est la disposition inverse qui est observée, c'est-à-dire qu'au contraire l'interligne articulaire devient oblique en sens opposé; il y a abaissement du condyle huméral, et changement de direction de l'interligne articulaire, qui devient oblique en bas et en dehors et entraîne les os de l'avant-bras dans le sens de sa direction, c'est-à-dire en dedans; de là, la production d'un cubitus varus. Cette disposition est très évidente sur la pièce anatomique figurée dans le mémoire de Nicoladoni et dont nous donnons ici la reproduction.

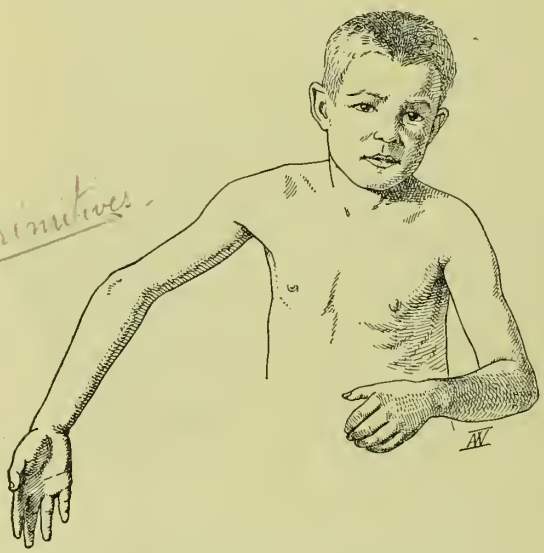

Fig. 407. — Cubitus varus d'origine traumatique chez un jeune garçon de 9 ans.

Déviations primitives

Ces déviations de l'avant-bras dans le sens transversal se produisent au moment même de l'accident, du fait de la déviation des fragments. Dans d'autres cas, elles se produisent sous l'appareil pendant la durée de la consolidation. Dans l'un et l'autre cas, elles peuvent être dites primitives, et opposées sous ce nom aux déviations qui se produisent plus ou moins longtemps après l'accident, et qui, pour cela, méritent le nom de déviations secondaires. M. Rieffel établit avec juste raison dans son mémoire la distinction entre ces deux sortes de déviations. Les déviations secondaires se voient surtout dans les cas où le traumatisme atteint de très jeunes enfants; il a pour conséquence un arrêt dans l'accroissement du cartilage épiphysaire, de là une modification dans la direction de l'interligne articulaire. Telle fracture qui semblait très régulièrement consolidée au sortir de l'appareil s'accompagne plus tard d'une déviation dans l'axe de l'avant-bras. Comme les fractures du condyle huméral sont les plus fréquentes chez les enfants, elles entraînent un arrêt de developpement du cartilage épiphysaire dans sa moitié interne, d'où la fréquence beaucoup

Déviations secondaires

plus grande, d'après M. Rieffel, du cubitus varus d'origine traumatique.

Après les considérations qui précèdent sur l'origine des difformités consécutives aux traumatismes du coude, nous devons nous occuper de leur traitement. Et tout d'abord nous avons à parler du traitement préventif qui n'est autre que le traitement de la fracture en elle-même. C'est en effet par une réduction aussi exacte que possible du déplacement que l'on s'opposera au développement de la difformité. Nous rappellerons ce que nous avons déjà dit en commençant, à savoir que, dans les cas difficiles, on devra s'aider du chloroforme; pourvu, du reste, qu'il y ait du doute, on ne manquera pas de contrôler par la radiographie les résultats de la réduction. On a beaucoup discuté sur le mode d'application de l'appareil. Quelques auteurs même, pensant que l'immobilisation du coude dans l'appareil était la cause des raideurs articulaires fréquemment observées, ont déconseillé l'emploi de toute espèce d'appareil, pour avoir immédiatement recours au massage. L'expérience journalière nous a conduit à des résultats absolument opposés. Nous avons toujours vu que les fractures du coude abandonnées à elles-mêmes déterminaient des raideurs articulaires beaucoup plus fortes que celles qui sont convenablement immobilisées dans un appareil après réduction. Il ne faut pas oublier en effet qu'il s'agit ici de fractures intra-articulaires, et ne pas mettre sur le compte de l'appareil les raideurs qui sont imputables à la pénétration des traits de fracture dans l'intérieur de l'articulation. Ce traumatisme intra-articulaire détermine nécessairement un certain degré d'arthrite qu'une mobilisation précoce ne fait qu'entretenir et exaspérer, tandis que le repos du coude en bonne position est le meilleur moyen que nous possédions pour calmer les phénomènes inflammatoires. D'autre part, il ne faut pas oublier qu'il s'agit ici d'enfants chez lesquels le périoste et le cartilage épiphysaire fabriquent de l'os avec une grande activité. Plus on irritera par la mobilisation hâtive le foyer de la fracture, plus ces propriétés ostéogéniques seront exaltées. On fait ainsi quelque chose de comparable à ce qu'on obtient chez les jeunes animaux quand on augmente le pouvoir ostéogénique par l'implantation de clous ou de chevilles en ivoire; aussi nous a-t-il toujours semblé que le cal était plus volumineux et plus difforme dans les cas où l'on n'avait pas eu recours à l'immobilisation.

Pour toutes ces raisons, nous sommes partisans de l'application

d'un appareil. Le plus simple de tous, c'est la gouttière plâtrée embrassant la face postérieure et les parties latérales du coude, en laissant à découvert la région antérieure sur laquelle on peut du reste, s'il y a tendance au déplacement des fragments de ce côté, exercer de la compression au moyen d'un tampon de ouate maintenu par une bande. Mais quelle position convient-il de donner à l'avant-bras? Les avis sont partagés à cet égard; certains auteurs conseillent de placer le membre dans l'extension, tandis que la plupart des chirurgiens ont recours à l'immobilisation du coude à angle droit, et dans une position intermédiaire entre la pronation et la supination complète. Le reproche principal qu'on a adressé à la flexion, c'est qu'elle se passe parfois, non au niveau de l'interligne articulaire, mais dans le foyer de la fracture, de sorte qu'il se produit, à l'union des fragments, une déviation angulaire dans laquelle le sommet de l'angle est tourné en arrière. Cette objection nous semble assez théorique, car nous savons par la clinique que, dans l'immense majorité des cas, le déplacement fragmentaire se fait dans une direction diamétralement opposée, c'est-à-dire que le fragment supérieur glisse en avant de l'inférieur, et vient former une pointe saillante au-dessus du pli du coude. C'est surtout Laroyenne et Berthomier[1], dans sa thèse, qui ont conseillé la position rectiligne dans le traitement. Bien souvent, nous avons pu nous convaincre, en cas de fracture supra-condylienne, qu'il suffit d'abandonner le membre à lui-même dans la position d'extension pour voir se reproduire le déplacement. Je pense qu'il y a plus de tendance au glissement des fragments l'un sur l'autre dans la position d'extension; si donc j'y avais recours, j'y joindrais l'usage de l'extension continue. Mais il faut tenir compte, dans l'emploi d'un semblable appareil, avec le défaut d'immobilisation suffisante, avec l'indocilité des petits malades. La surveillance continuelle du chirurgien est nécessaire; les malades doivent être gardés au lit, ce qui, dans la pratique hospitalière, constitue une objection sérieuse, étant donné la fréquence des traumatismes du coude. Mieux vaut donc avoir recours à l'immobilisation du coude à angle droit au moyen d'un appareil plâtré, qui, convenablement surveillé, fournit les meilleurs résultats.

Dans les fractures du condyle huméral, Kocher dit s'être assuré par les opérations qu'il a eu l'occasion de pratiquer que la posi-

1. Berthomier, *Des avantages de l'extension dans le traitement des fractures du coude chez les enfants*, thèse de doct., Paris, 1875.

tion la plus favorable pour la réduction est la flexion à angle droit combinée à la pronation forcée. La traction exercée sur le radius dans cette position aurait pour effet d'appliquer plus exactement le condyle contre la trochlée. Mais cette attitude est peu favorable à la conservation ultérieure des mouvements de pronation et de supination; je préfère donc pour ma part placer le membre dans une situation intermédiaire entre la pronation et la supination. Quel que soit du reste l'appareil auquel on donne la préférence, il est un point sur lequel tous les chirurgiens sont d'accord, c'est sur la nécessité de ne pas prolonger trop longtemps l'immobilisation. Trois semaines sont suffisantes pour assurer la consolidation, surtout chez les enfants; et si la surveillance a été exercée d'une façon convenable, généralement, à la levée de l'appareil, on trouve les choses dans un état satisfaisant. Tout au plus y a-t-il de la raideur articulaire qu'un traitement bien fait par le massage, la mobilisation méthodique de la jointure et l'électrisation des muscles, arrive à faire disparaître.

Restent les cas dans lesquels un traitement convenable n'a pas été appliqué, et ceux, beaucoup plus exceptionnels, où, en dépit de l'application bien faite d'un appareil, la réduction complète n'a pas été obtenue. Deux ordres de considérations s'offrent en pareil cas au chirurgien; ce sont, d'une part, la gêne fonctionnelle de l'articulation du coude; de l'autre, une déformation plus ou moins marquée de la région. C'est ici le lieu de rappeler ce principe qui domine toute l'orthopédie, à savoir qu'il n'y a pas toujours une concordance parfaite entre la forme et la fonction. Ceci est vrai surtout de ces changements de direction de l'avant-bras que nous avons décrits sous les noms de cubitus varus et cubitus valgus. Le plus souvent ils constituent des difformités très peu marquées, parfaitement compatibles avec tous les mouvements de la jointure, et qui n'appellent pas par elles-mêmes une intervention. Ce que nous disons du cubitus varus et valgus traumatique, nous pouvons le répéter, bien qu'avec beaucoup plus de réserve, pour les difformités constituées par un cal exubérant. Ici, en effet, il est bien exceptionnel que le cal, par sa saillie anormale, ne gêne pas plus ou moins le fonctionnement de l'articulation. Ce sont ces troubles fonctionnels, bien plus que la difformité elle-même qui sont à prendre en considération. Si les mouvements de flexion et d'extension sont très notablement limités, si surtout il y a une gêne des mouvements de pronation et de supination, c'est une raison

pour intervenir. Une autre considération qui pèse d'un très grand poids dans la décision, c'est l'attitude du membre. On sait en effet qu'une ankylose, même complète, dans la demi-flexion, est compatible avec un fonctionnement suffisant du membre, tandis que l'ankylose rectiligne du coude constitue une déplorable infirmité.



Fig. 408. — Ankylose rectiligne du coude droit consécutive à une fracture chez un jeune garçon de 11 ans.

Quant à l'intervention chirurgicale en elle-même, elle sera toujours aussi limitée que possible. Elle comprend l'arthrotomie méthodique et la mise à nu du fragment ou du cal qu'il s'agit de traiter. Dans quelques cas où la réduction était impossible du fait du renversement du fragment, Kocher a pu, après ouverture de l'articulation, remettre le fragment en place et l'y maintenir par la suture. Dans d'autres cas de fracture de la trochlée ou du condyle, où la réduction demeurait impossible, on a dû pratiquer l'ablation du fragment. Mais, je le répète, de semblables interventions me paraissent devoir rester tout à fait exceptionnelles. Si l'on n'intervient qu'après la consolidation, on enlèvera du cal exubérant, avec la gouge et le maillet, tout ce qui est nécessaire pour restituer autant que possible à l'articulation sa forme et sa fonction, et parfois, en faisant cesser la compression d'un nerf, faire cesser les phénomènes parétiques. Restent enfin les cas dans lesquels les déformations intra-articulaires sont si marquées, l'ankylose est si serrée, qu'un résultat utile ne saurait être obtenu sans avoir recours à la résection. Depuis longtemps déjà, Ollier a fait remarquer que le danger, en pareil cas, n'était pas d'obtenir une néarthrose flottante, mais, au contraire, vu l'activité du périoste dans le jeune âge, la reproduction de l'ankylose. Il y aura donc lieu de sacrifier une bande circulaire du périoste pour être certain d'obtenir une néarthrose mobile. Toutefois, dans ces cas, l'extrémité supérieure des os de l'avant-bras étant tout à fait normale, on peut se contenter d'une résection partielle, et enlever seulement l'extrémité

inférieure de l'humérus. C'est ainsi que je me suis conduit chez un jeune garçon de onze ans dont j'ai donné l'histoire dans mes leçons cliniques[1]. Chez lui, il existait une ankylose du coude droit dans une position très voisine de la position rectiligne : les mouvements qu'on pouvait imprimer à l'articulation ne dépassaient pas 15 à 20 degrés. Le coude présentait une déformation très marquée en baïonnette. L'extrémité inférieure du bras était portée en dedans, tandis que l'avant-bras était déjeté en dehors, et à

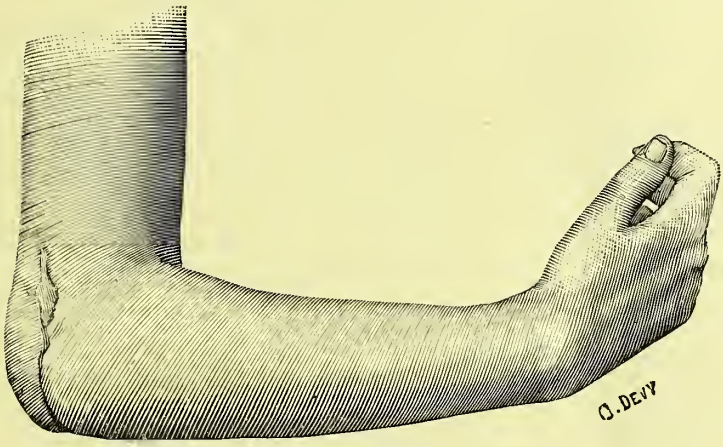

Fig. 409. — Même malade que dans la figure précédente; résultat fourni par la résection de l'extrémité inférieure de l'humérus.

l'union des deux segments du membre se voyait un angle très marqué, ouvert en dehors (fig. 408). La cause de cette déformation était dans une fracture de la trochlée, au niveau de laquelle se voyait une grosse tuméfaction osseuse formée par le cal; la cupule radiale subluxée en dehors faisait de ce côté une saillie anormale. J'ai pratiqué chez ce petit malade une résection partielle, portant uniquement sur l'extrémité inférieure de l'humérus, par ouverture de l'articulation par sa partie postérieure, et détachement de l'olécrâne qui, une fois l'opération terminée, a été réunie à l'extrémité supérieure du cubitus par une suture au fil d'argent. J'ai pu suivre pendant longtemps ce malade, et m'assurer que, chez lui, le résultat fourni par l'intervention a été satisfaisant; les mouvements de la néarthrose s'exerçaient dans une étendue très voisine de la normale.

1. Kirmisson, *Leçons cliniques sur les maladies de l'appareil locomoteur*, Paris, 1890, p. 296.

J'ai déjà dit que, dans l'immense majorité des cas, les déformations décrites sous les noms de cubitus varus et valgus ne me paraissaient pas nécessiter par elles-mêmes une intervention chirurgicale. Si toutefois, vu l'importance de la déformation, on était appelé à intervenir, par le désir formel du malade ou de ses parents, on pourrait avoir recours à une ostéotomie supra-condylienne pour opérer le redressement. Je reproduis ici la figure donnée par Kocher, et qui montre le tracé de l'excision cunéiforme au côté externe du coude, nécessitée par la correction dans un cas de cubitus varus traumatique. Il est évident que si l'on opère au côté externe, on devra soigneusement éviter la blessure du nerf radial; au cas où l'opération porterait sur le côté interne, on aurait à récliner en arrière le nerf cubital.

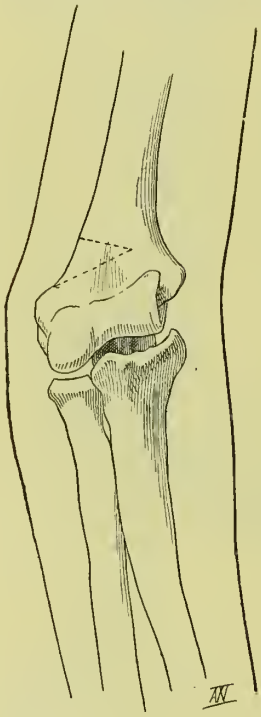

Fig. 410. — Tracé de la section osseuse dans une ostéotomie supra-condylienne pour remédier à un cubitus varus traumatique (d'après Kocher).

3° FRACTURES DU TIERS SUPÉRIEUR DU CUBITUS AVEC LUXATION DE LA TÊTE DU RADIUS EN HAUT ET EN AVANT

Des traumatismes du coude, il faut rapprocher les fractures du tiers supérieur de la diaphyse cubitale qui ont pour particularité de s'accompagner d'une luxation de la tête du radius en avant. Elles ne sont pas spéciales à l'enfance, mais elles s'y rencontrent avec une assez grande fréquence. Elles succèdent à des causes directes, chutes ou coups portant sur la partie postéro-supérieure du cubitus. Le mécanisme de la lésion est assez difficile à préciser; tantôt le traumatisme agit simultanément sur les deux os de l'avant-bras, produisant la fracture du cubitus au tiers supérieur, et refoulant de dedans en dehors et d'arrière en avant l'extrémité supérieure du radius au point d'en produire la luxation. Tantôt la luxation du radius est consécutive, c'est-à-dire qu'il y a d'abord fracture du cubitus; puis, le malade continuant à prendre point d'appui sur la paume de la main, la tête du radius se luxe secondairement. Enfin, dans

Luxation primitive

Luxation secondaire

quelques cas beaucoup plus rares, la luxation se produit peu à peu et à la longue, comme conséquence d'une fracture avec chevauchement de l'extrémité supérieure du cubitus, conduisant à l'établissement d'une pseudarthrose.

Ce qui caractérise, en effet, cette variété de fracture, c'est la grande tendance au déplacement et la difficulté de la consolidation. Le fragment supérieur, repoussé en bas et en dehors du côté de l'espace interosseux, chevauche sur le fragment inférieur, il en résulte un raccourcissement assez marqué et une dépression manifeste au côté interne de l'avant-bras. La mobilité anormale et la crépitation permettront d'affirmer le diagnostic. Instruit par la pathologie, on doit toujours en pareil cas examiner soigneusement le pli du coude, pour chercher s'il n'existe pas une luxation de la tête radiale ; il est généralement facile de reconnaître cette dernière déplacée en avant et en dehors, au-devant de l'extrémité inférieure de l'humérus. On la reconnaît aux déplacements qu'elle subit pendant les mouvements de pronation et de supination imprimés à l'extrémité inférieure de l'os; on peut également insinuer la pulpe du doigt dans la cupule radiale. En rapport avec ce traumatisme, il existe une demi-flexion permanente de l'avant-bras sur le bras.

Ce qui fait la gravité et l'intérêt de cette lésion, ce qui lui donne une place dans le cadre des affections étudiées dans cet ouvrage, c'est que très souvent elle devient l'occasion de difformités persistantes. Rien n'est plus fréquent, en effet, comme nous l'avons déjà dit, que de voir la fracture se terminer, en pareil cas, par l'établissement d'une pseudarthrose. La luxation de la tête radiale amène un raccourcissement de l'avant-bras; de là, le chevauchement des fragments du cubitus dans une étendue souvent considérable. Ces deux fragments s'abandonnent; entre eux s'interposent des fibres musculaires; de là, l'absence de consolidation; la forme et les fonctions du membre sont à la fois compromises. J'ai eu l'ocasion, en 1889, à l'Hôtel-Dieu, d'observer un cas de cette nature que j'ai rapporté dans mes Leçons[1]. Il s'agissait d'un homme de trente-deux ans qui, sept ans auparavant, s'était fracturé le cubitus gauche au tiers supérieur dans les conditions suivantes : il était occupé, avec un autre ouvrier, à soulever un bloc de pierre au moyen d'un levier en fer, lorsque, son compagnon ayant lâché prise, tout le poids de la charge vint retomber sur

1. Voir Kirmisson, *Leçons cliniques sur les maladies de l'appareil locomoteur*, p. 308.

l'avant-bras gauche, que le malade tenait appuyé au niveau du coude sur la partie antérieure de la cuisse. Il en résulta une extension forcée de l'avant-bras, et une fracture du cubitus au tiers supérieur.

Deux mois environ après le traumatisme, le malade reprenait son travail, et il put le continuer pendant cinq mois. Mais, au bout de ce temps, son avant-bras manquant de force, il dut interrompre ses occupations, et entra de nouveau à l'hôpital. Après ce second traitement, son membre acquit une solidité suffisante pour

Fig. 411. — Pseudarthrose du cubitus gauche consécutive à une fracture de cet os au tiers supérieur avec luxation de la tête du radius en haut et en avant.

qu'il put reprendre un travail à la vérité peu fatigant. Mais, trois semaines avant son entrée à l'Hôtel-Dieu, et sept ans après le traumatisme, il constata de nouveau que son avant-bras était le siège d'une mobilité anormale considérable, et, ne pouvant plus travailler, il entra de nouveau à l'hôpital. Il nous fut facile de constater chez lui tous les signes d'une pseudarthrose du cubitus au tiers supérieur avec luxation de la tête radiale en avant et en dehors.

Le premier octobre 1889, je pratiquai l'enchevillement des fragments, sans toucher à la tête radiale. Six mois après, j'ai revu ce malade aux Enfants-Assistés; son état s'était singulièrement amélioré; mais il restait encore une très légère mobilité au niveau du foyer de fracture. En présence de ce résultat, j'ai regretté de n'avoir pas fait porter mon opération sur la tête radiale en même temps que sur le cubitus. L'avantage de cette manière de faire serait de ramener à la même longueur les deux os de l'avant-bras. Toutefois, je dois dire que, cette année même, j'ai eu l'occasion d'observer un jeune garçon de douze à treize ans qui, lui aussi,

présentait une pseudarthrose du cubitus gauche consécutive à une fracture du tiers supérieur de cet os avec luxation de la tête radiale. Or, ce garçon avait subi, dans un des hôpitaux de Paris, la suture des fragments avec résection de la tête du radius; le résultat de cette opération était tout à fait nul; la mobilité du foyer de fracture était extrême, et l'impotence du membre complète. En effet, si la résection de la tête radiale a l'avantage de ramener les deux os de l'avant-bras à la même longueur, elle a, d'un autre côté, l'inconvénient d'enlever au membre un point d'appui solide. Le radius conservé intact et remis en place est non seulement une véritable attelle qui maintient fixes les fragments du cubitus; mais encore, la réduction de la tête radiale, en rendant à l'avant-bras sa longueur normale, agit à la façon de l'extension continue pour maintenir en contact les fragments, et s'opposer au chevauchement.

J'ai eu l'occasion de voir l'année dernière, à la consultation orthopédique de l'Hôtel-Dieu, un homme de cinquante et quelques années, atteint d'une fracture ancienne du cubitus gauche au tiers supérieur, avec luxation de la tête du radius. Chez lui, également, bien qu'on eût fait la résection de la tête radiale et la suture au fil d'argent des fragments du cubitus, il existait une pseudarthrose avec une déformation considérable de l'avant-bras présentant une déviation angulaire à sommet dirigé en avant; l'impotence fonctionnelle du membre était absolue. Il est à remarquer que, dans tous les cas de cette nature que j'ai pu observer jusqu'ici, la lésion siégeait du côté gauche.

Je pense donc que, dans les cas invétérés auxquels je fais allusion en ce moment, c'est-à-dire dans les cas de pseudarthrose du cubitus avec luxation de la tête du radius, le mieux est de chercher par l'arthrotomie à remettre en place la tête du radius luxée; on s'aidera, pour cela, de l'extension continue. Ce n'est que dans les cas où la réduction aurait échoué que l'on en viendrait à la résection de la tête radiale.

Quant aux cas récents, il ne saurait y avoir de doute : il faut absolument, si l'on veut obtenir un bon résultat, commencer par pratiquer la réduction de l'extrémité supérieure du radius luxée, et pour cela il est indispensable de recourir au chloroforme. Pendant que les aides pratiquent l'extension et la contre-extension, le chirurgien applique ses pouces dans la cupule radiale, et, par l'impulsion directe, repousse l'extrémité supérieure du radius de haut

en bas et d'avant en arrière. Dès que la réduction de la luxation

Fig. 412. — Déplacement dans la fracture du cubitus au tiers supérieur avec luxation de la tête du radius en avant.

est obtenue, l'avant-bras reprend sa forme, le chevauchement des fragments disparaît, et rien n'est plus facile que d'immobiliser le

membre dans une bonne position au moyen d'un appareil plâtré.

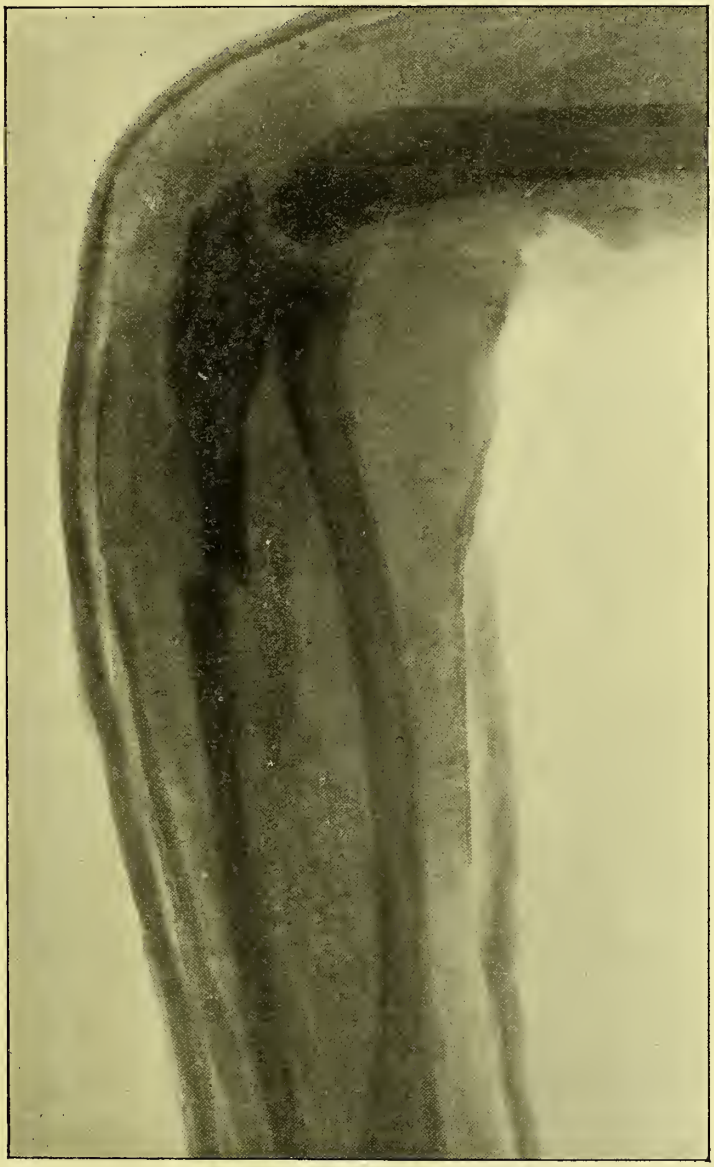

Fig. 113. — La même fracture que dans la figure précédente après réduction ; radiographie du membre maintenu dans l'appareil plâtré.

On peut, du reste, pour vérifier le résultat obtenu, s'aider de la radiographie. Comme exemple à l'appui de cette manière de faire,

je puis citer le cas suivant que j'ai eu l'occasion d'observer récemment dans mon service.

Il s'agit d'un jeune garçon atteint d'une fracture récente du cubitus au tiers supérieur avec luxation de la tête radiale. Chez lui également, le traumatisme portait sur l'avant-bras gauche, de telle sorte que les quatre cas que j'ai eu l'occasion d'observer et que je viens de relater portaient sur le côté gauche. Aussitôt le diagnostic fait, j'administrai à cet enfant du chloroforme. Je pus, sans aucune difficulté, obtenir la réduction de la luxation du radius et la coaptation des fragments du cubitus, le membre fut aussitôt placé dans un appareil plâtré, et le rétablissement des fonctions ne laissa rien à désirer. Quant au résultat anatomique, on peut voir d'après la radiographie que, s'il n'est pas absolument parfait, il est du moins très satisfaisant.

CHAPITRE II

DIFFORMITÉS D'ORIGINE INFLAMMATOIRE

1° DIFFORMITÉS CONSÉCUTIVES A L'OSTÉOMYÉLITE.

Déjà nous avons indiqué, chemin faisant, les troubles de croissance qui peuvent se montrer comme conséquence des arthrites tuberculeuses, surtout lorsqu'elles ont débuté dans le cours de la première enfance. Mais c'est particulièrement l'ostéite de croissance qui a pour résultat des déformations marquées du squelette, cela tant à cause de la longue durée de la maladie, qui affecte fréquemment la forme d'ostéomyélite prolongée, que vu le siège initial des lésions dans la partie renflée de la diaphyse qui avoisine le cartilage épiphysaire, et que l'on a dénommée justement le bulbe de l'os. C'est précisément sur cette région qu'ont porté les nombreuses expériences physiologiques (implantation de clous, de chevilles en ivoire) qui ont servi à établir le rôle du cartilage de conjugaison dans le développement des os en longueur. On comprend dès lors que, suivant que le cartilage a été détruit ou seulement irrité dans sa nutrition, on observera, soit un raccourcissement du membre, soit, au contraire, un allongement anormal. Du reste, la question est complexe, et il est un bon nombre de facteurs qu'il faut faire entrer en ligne de compte : tout d'abord, l'importance physiologique de l'épiphyse qui a été frappée. Si c'est une des épiphyses fertiles (extrémité inférieure du fémur, extrémité supérieure du tibia, extrémité supérieure de l'humérus, extrémité inférieure des os de l'avant-bras), qui a été détruite, les suites en seront beaucoup plus fâcheuses au point de vue du raccourcissement ultérieur du membre. Nous donnons ici une figure empruntée à Karewski et qui montre le raccourcissement du membre supérieur neuf ans après une ostéomyélite de l'extré-

mité supérieure de l'humérus survenue à l'âge de cinq ans. Un autre facteur dont il faut tenir compte, c'est le développement compensateur de l'épiphyse opposée de l'os. Parfois même ce développement compensateur porte sur les épiphyses du segment voisin du membre; ce sont là des circonstances sur lesquelles M. Ollier a tout particulièrement appelé l'attention,

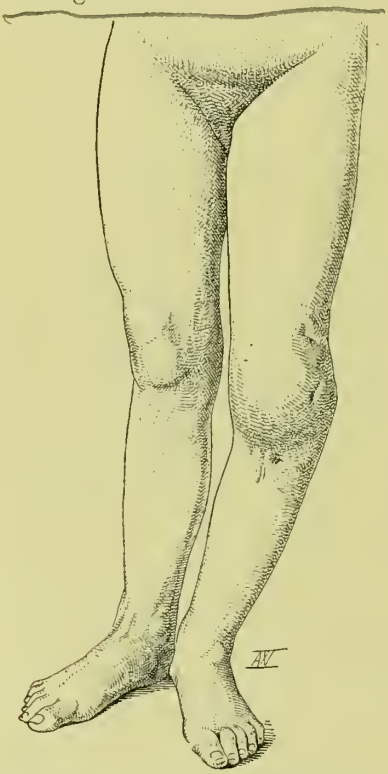

Fig. 414. — Déformation du membre inférieur gauche consécutive à l'ostéomyélite. Il y a, à la fois, allongement du fémur et raccourcissement du tibia. (Albert et Kolisko.)

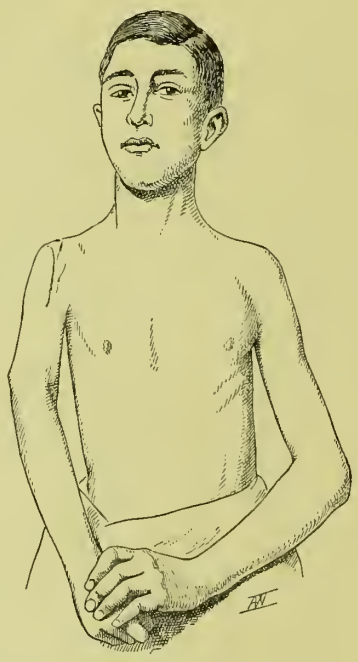

Fig. 415. — Énorme raccourcissement du bras droit consécutif à une ostéomyélite de l'extrémité supérieure de l'humérus. (Karewski.)

et qui sont de nature à faire varier beaucoup le résultat définitif. C'est ainsi que nous avons observé autrefois dans notre service des Enfants-Assistés une jeune fille qui avait été atteinte dans sa première enfance d'une fracture de la jambe gauche guérie par pseudarthrose, et chez laquelle le fémur du côté correspondant présentait un allongement de 2 centimètres par rapport à celui du côté opposé.

Dans les cas où il n'y a pas eu destruction d'un cartilage articulaire, mais seulement irritation de ces cartilages, on peut au

contraire observer un allongement du membre qui, dans un cas de Bergmann, n'était pas moindre de 9 centimètres.

A côté des variations de longueur qui peuvent se montrer comme conséquences de l'ostéomyélite, il y a encore à signaler les déviations dans le sens latéral qu'on observe dans les segments de membre composés de deux os, comme suite de l'accroissement de longueur inégal de chacun d'eux. Il en résulte des déjettements,

Fig. 416. — Ostéomyélite ancienne du cubitus avec incurvation du radius.

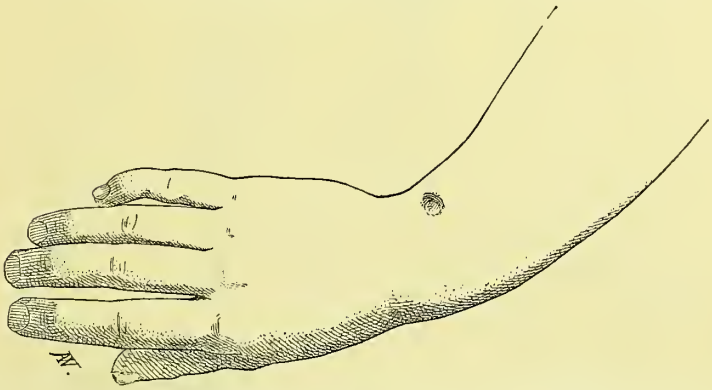

Fig. 417. — Ostéomyélite ancienne suppurée de l'extrémité inférieure du cubitus ; le radius continuant à croître, la main a été déjetée sur le bord cubital, en main bote cubitale.

soit en dedans, soit en dehors, de l'extrémité terminale du membre, suivant celui des deux os qui a été atteint. Ainsi, par exemple, dans une figure empruntée au mémoire d'Albert et Kolisko[1], on voit, par suite de la destruction de l'épiphyse inférieure du radius, l'extrémité inférieure du cubitus faire une saillie anormale au côté interne du poignet, et la main en totalité se dévier en dehors dans l'attitude de la main bote radiale. L'un des deux os étant arrêté dans sa croissance, et l'autre continuant à augmenter de longueur, ce dernier est obligé de s'incurver sur lui-même pour s'adapter à la longueur de son congénère, d'où les déviations que nous venons de signaler. Mais il peut arriver aussi qu'au lieu de s'incurver,

1. Albert und Kolisko, *Beiträge zur Kenntnis der Osteomyelitis*, Wien, 1896.

l'os, qui continue à s'accroître, se luxe par l'une de ses extrémités; c'est ce qui se produit, par exemple, pour l'extrémité supérieure du péroné dans certains cas d'ostéomyélite du tibia, ainsi que le fait a été depuis longtemps signalé par Parise, ainsi que nous avons eu souvent nous-même l'occasion de le vérifier.

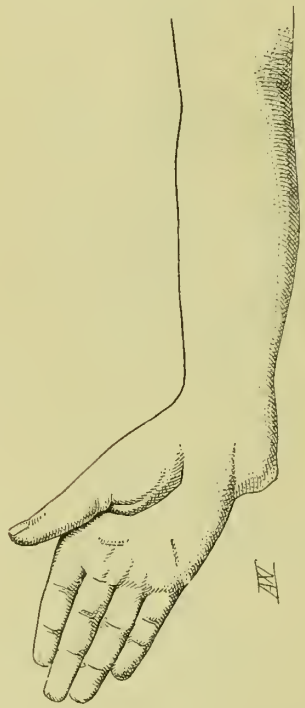

Fig. 418. — Ostéomyélite de l'extrémité inférieure du radius; arrêt de développement de l'os; déviation de la main en main bote radiale, saillie exagérée de l'extrémité inférieure du cubitus (d'après Albert et Kolisko.)

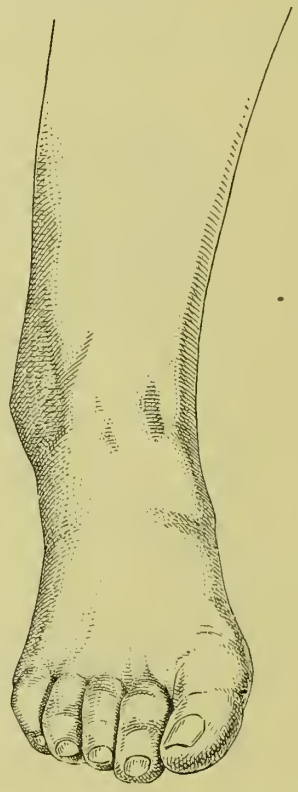

Fig. 419. — Ostéomyélite ancienne; allongement du péroné de 3 cent.; déviation du pied en varus (d'après Albert et Kolisko).

Restent les modifications de forme et de direction qui peuvent se produire sur un os atteint d'ostéomyélite comme conséquence d'une inflexion de l'épiphyse, dans les cas de l'ablation d'un séquestre, ou encore à la suite d'une fracture spontanée. Il est encore à tenir compte des modifications de direction qui peuvent se produire à titre de déformations compensatrices pour rétablir l'équilibre après une première inflexion dans la direction générale d'un membre. C'est ainsi que j'ai observé, en 1893, aux Enfants-

Assistés, un jeune garçon de treize ans chez lequel, à la suite d'une ostéomyélite prolongée du tibia droit, s'était produite à la partie supérieure de la jambe une inflexion angulaire, ouverte en avant; pour rétablir la direction générale rectiligne du membre, une

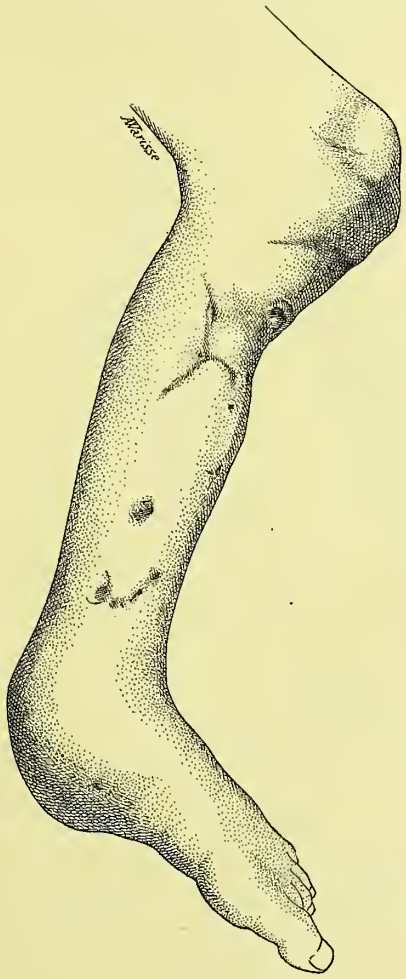

Fig. 420. — Énorme inflexion de l'extrémité supérieure du tibia consécutive à une ostéomyélite; déviation du pied en valgus.

flexion en sens inverse, c'est-à-dire dans laquelle le sommet de l'angle était dirigé en avant, s'était produite sur l'extrémité inférieure du fémur du côté correspondant.

Aux difformités précédentes, qui peuvent se produire comme conséquence de l'ostéomyélite, nous devons ajouter le genu

Genu Valgum

valgum. Déjà, dans mes *Leçons cliniques*, j'en ai cité un exemple relatif à un enfant de sept mois, qui, quinze jours après sa naissance, avait présenté, au côté externe du genou gauche, un volumineux abcès. Il en était résulté un arrêt de développement du condyle externe du fémur, tandis que le condyle interne, ayant continué à s'accroître normalement, l'obliquité de l'interligne articulaire était très exagérée, d'où la production du genu valgum. Une autre

Fig. 121. — Déformation considérable du membre, suite d'une fracture spontanée dans le cours d'une ostéomyélite.

circonstance venait démontrer encore la participation du tissu osseux à cette déformation : en effet, après redressement du genu valgum, nous avons pu constater un raccourcissement du membre qui ne mesurait pas moins de 3 centimètres. Nous faisions des réserves expresses sur le pronostic dans ce cas particulier, et nous avions bien raison. En effet, cet enfant dont les parents habitaient la province et qui n'a pas été soumis à un traitement rationnel après le redressement que nous lui avions fait subir, nous a été présenté l'année suivante aux Enfants-Assistés, et nous avons pu constater que la difformité s'était reproduite.

Cette année même, j'ai pu recueillir un fait de même nature dans mon service de l'hôpital Trousseau. Il s'agit d'un jeune

enfant de trois ans, qui, lui aussi, avait présenté, dans les premiers mois de son existence, une suppuration au côté externe du genou gauche. Sur la figure que nous donnons ici, on peut du reste constater chez cet enfant, outre la déviation du genou en dehors, des cicatrices multiples répondant aux extrémités supérieure du tibia et inférieure du fémur, et qui témoignent manifestement du mécanisme par lequel s'est produite la difformité. Dans un cas même de notre service des Enfants-Assistés, nous

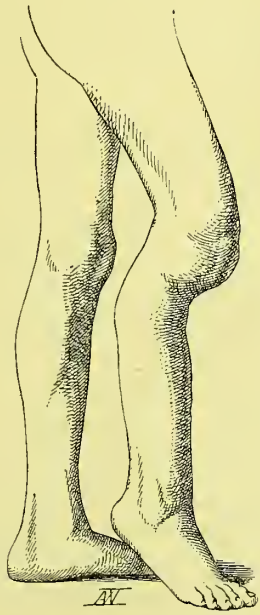

Fig. 422. — Inflexion très marquée de l'extrémité supérieure du tibia, suite d'ostéomyélite ; inflexion compensatrice et en sens inverse de l'extrémité inférieure du fémur.

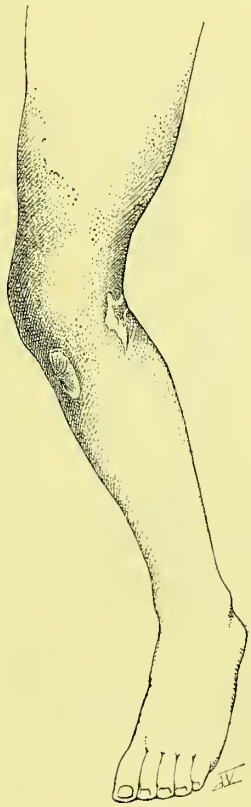

Fig. 423. — Genu valgum du côté gauche consécutif à une ostéomyélite ancienne chez un enfant de 3 ans.

avons pu voir le genu valgum se produire sous nos yeux chez un malade qui restait constamment au lit et qui, lui aussi, présentait une ostéomyélite de l'extrémité inférieure du fémur gauche. Chez lui, par conséquent, la difformité était à mettre tout entière sur le compte de la dystrophie osseuse ; la station verticale et les influences mécaniques devaient être mises complètement de côté. Les antécédents du malade, aussi bien que la pré-

sence de cicatrices au côté externe du membre, mettront sur la voie du diagnostic de cette variété particulière de genu valgum. Il faut y joindre l'absence de toute autre manifestation qu'on puisse rapporter au rachitisme.

2° DIFFORMITÉS OSSEUSES D'ORIGINE SYPHILITIQUE.

Le système osseux est un de ceux qui sont atteints avec une prédilection toute particulière par la syphilis. Toutefois nous n'avons pas l'intention d'étudier ici dans leur ensemble les très nombreuses manifestations de la syphilis sur le système osseux, ce qui sortirait de notre cadre. Nous nous proposons seulement de décrire les difformités auxquelles donne lieu la syphilis, lorsqu'elle porte sur le squelette.

Ce sont surtout les os superficiellement placés qui sont frappés. Enumérant par ordre de fréquence les différents os qui sont atteints d'ostéo-périostites syphilitiques, M. Fournier[1] donne les chiffres suivants : tibia, 91 fois; cubitus, 22 fois; radius, 15 fois; humérus, 12 fois; os du crâne, 16 fois. Par là se trouve immédiatement indiquée la fréquence toute particulière de l'ostéo-périostite syphilitique sur le tibia. C'est en effet par excellence l'os révélateur de la syphilis, celui qu'il faut toujours interroger, lorsqu'on cherche les signes cliniques de cette diathèse. Les lésions revêtent une forme clinique tout à fait spéciale, qui font du tibia syphilitique une déformation bien caractéristique. Elles se révèlent surtout par de l'hyperostose; c'est la diaphyse de l'os qui est atteinte, parfois dans un point assez circonscrit, le plus souvent dans toute sa hauteur. L'augmentation de volume de l'os ne porte pas indifféremment sur toute sa circonférence; elle atteint spécialement son bord antérieur et sa face interne, c'est-à-dire les parties les plus superficielles de l'os, celles qui sont le plus accessibles à la vue et à la palpation. L'hyperostose ne se présente pas sous la forme d'une augmentation régulière de volume de l'os; mais bien comme des bosselures, de volume variable, surajoutées à la face interne et au bord antérieur du tibia. Il semble que l'os, dans son ensemble, ait assez bien conservé sa forme et son volume normal, mais que des dépôts osseux aient été surajoutés à son bord antérieur et à sa face interne. Il en résulte une difformité qui a une physionomie tout à fait spéciale. Au lieu de présenter une direction rectiligne,

1. Fournier, *Syphilis héréditaire tardive*, Masson, 1886. Affections osseuses, p. 251.

le bord antérieur du tibia affecte la forme d'une courbe à convexité antérieure; il semble au contraire aplati latéralement; aussi lui a-t-on donné le nom de tibia en lame de sabre. On sait aujourd'hui que cette difformité constitue un des signes les plus évidents de la syphilis héréditaire. Si l'on n'a pas toujours su la rattacher à sa véritable origine, c'est qu'on ignorait que la syphilis héréditaire pût se manifester à une époque aussi reculée; en d'autres termes, on ignorait la syphilis héréditaire tardive. Pour se faire une idée de sa fréquence, il suffit de citer les chiffres suivants empruntés au professeur Fournier. Sur 90 cas de syphilis héréditaire, il trouve 5 cas de trois à cinq ans; 54 de cinq à douze ans; 24 de treize à dix-neuf ans; 7 de dix-neuf à vingt-huit ans.

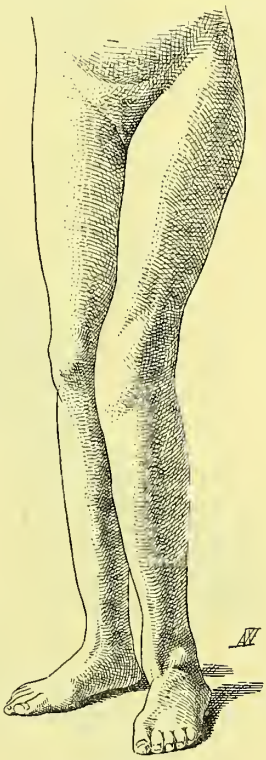

Fig. 424. — Hyperostose syphilitique du tibia gauche.

Le plus souvent l'affection évolue d'une manière absolument chronique; parfois cependant les bosselures osseuses dont nous avons signalé l'existence sont le siège de douleurs spontanées et à la percussion. Il peut même, à un moment donné, se faire une infiltration gommeuse du périoste et de la partie superficielle de l'os; la peau luisante, amincie, violacée, s'ulcère, et on voit se développer une ulcération qui a tous les caractères d'une ulcération syphilitique.

Bien que l'affection siège sur la diaphyse, il peut se faire qu'il y ait un retentissement sur les épiphyses; de là, par exemple, une augmentation de longueur des tibias. Hoffa en représente un spécimen emprunté au travail de Werther[1], et que nous croyons devoir reproduire ici, tant il est caractéristique. On y voit une augmentation considérable de longueur des tibias, tout à fait hors de proportion avec le reste du squelette. La jambe droite est plus longue que la gauche; cette différence de longueur a déterminé une contracture du genou droit (fig. 426).

1. Werther, Ueber Ostitis deformans in Folge von Syphilis hereditaria, *Deutsche med. Wochens.*, 1891, n° 25.

Les déformations que nous étudions ici se rencontrent fréquemment dans la chirurgie infantile. Nous en pouvons donner comme type le cas suivant que nous avons déjà cité dans nos leçons cliniques de l'Hôtel-Dieu. Un jeune homme de seize ans était entré

Fig. 425. — Syphilis héréditaire; déformation des tibias en lame de sabre (tibias platycnémiens).

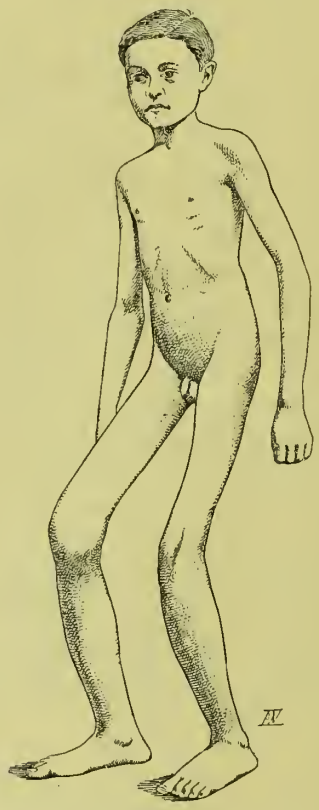

Fig. 426. — Déformation syphilitique des tibias (d'après Hoffa).

dans notre service pour une déformation du tibia gauche présentant absolument le type du tibia syphilitique. Dans son enfance, il a eu de la gourme, des glandes au cou, non suppurées, des croûtes dans les cheveux. Depuis l'âge de neuf ans, il est sujet à des céphalalgies fréquentes, revenant surtout la nuit, et présentant parfois un caractère d'acuité des plus violents. A l'âge de douze ans, il a eu une maladie des yeux qui a duré trois mois, et au cours de

laquelle il a été pendant un mois complètement privé de la vue. A trois ans, il a ressenti des douleurs dans la jambe gauche, douleurs survenant le soir, après les fatigues de la journée, et quelquefois assez violentes pour le maintenir éveillé pendant plusieurs heures. Quelque temps après l'apparition des premières douleurs, le malade a constaté la déformation caractéristique du tibia, formant une bosse à l'union du quart supérieur avec les trois quarts inférieurs, déformation qui, depuis lors, est allée en augmentant[1].

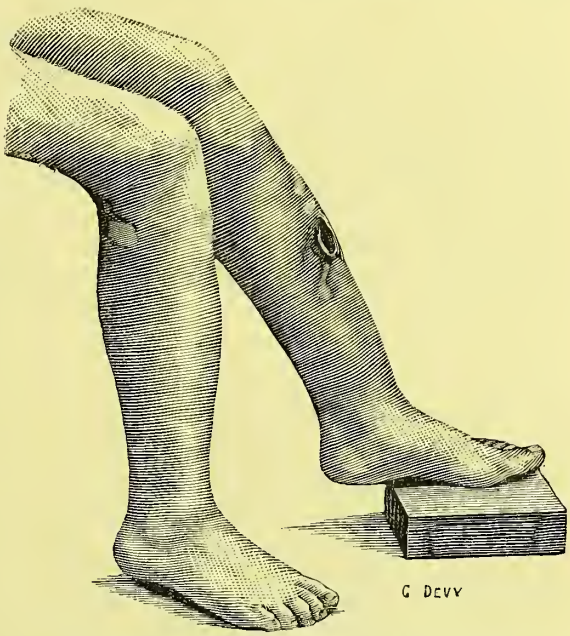

Fig. 127. — Déformation spécifique des tibias avec ulcération au-devant du tibia gauche et cicatrices multiples.

En présence de pareils commémoratifs, le diagnostic ne saurait être douteux; il devient plus certain encore lorsqu'à la déformation du tibia s'ajoutent d'autres lésions caractéristiques de la syphilis, telles que la déformation du crâne, l'effondrement de la base du nez, des ulcérations d'apparence manifestement syphilitique. C'est ce qui existait chez une jeune fille que j'ai observée autrefois à la Salpêtrière et que j'ai présentée à la Société de Chirurgie[2]. Je reproduis ici le dessin de ses tibias que j'ai donné déjà dans le *Traité de Chirurgie*.

Toutefois lorsque la suppuration se montre dans l'intérieur de l'os, lorsqu'il se développe une véritable ostéite gommeuse sur un tibia ainsi hyperostosé, on comprend qu'en l'absence de commémoratifs suffisants, on soit exposé à faire la confusion avec une ostéomyélite de développement. C'est ce qui m'est arrivé dans le

1. Kirmisson, *Leçons cliniques sur les maladies de l'appareil locomoteur*, Paris, 1900.
2. Voir *Bull. de la Soc. de Chir.*, 30 juillet 1884, et *Traité de Chir.* de Duplay et Reclus, t. VIII, p. 875.

cas suivant; bien que ce soit sortir de notre sujet, je ne résiste pas au plaisir de le citer ici, tant il m'a frappé, tant il me semble instructif. Dans le cours de 1900, une femme polonaise, ne parlant pas le français, me présentait à l'hôpital Trousseau son fils, garçon de dix ans, pour une affection des deux tibias. A droite, il y avait, outre une hyperostose manifeste, plusieurs orifices fistuleux conduisant sur l'os dénudé; à gauche, on constatait seulement une légère hyperostose vers la partie moyenne du tibia. Tout ce que nous savions, c'est que le malade avait déjà été opéré à plusieurs reprises par Rydigier. Je supposai qu'il s'agissait d'une ostéomyélite prolongée, et je fis un évidement osseux. Pendant les vacances, mon collègue, M. Rieffel, qui me remplaçait, trouvant que la réparation ne se faisait pas, pratiqua lui-même un nouvel évidement. Les suites de cette nouvelle intervention ne furent pas plus heureuses que celles des précédentes; bien au contraire, non seulement la cicatrisation ne se produisit pas, mais l'hyperostose persistait au niveau du tibia gauche, et surtout une nouvelle hyperostose se montra à l'extrémité inférieure de l'humérus gauche, en dehors de toute cause appréciable. Je ne comprenais pas grand'chose à cette histoire; toutefois il me parut évident que les interventions chirurgicales faisaient plus de mal que de bien, et qu'il fallait s'abstenir, tout en observant la marche des lésions. Je me contentai donc de faire faire des pansements humides, parce qu'il était survenu de la lymphangite autour de la plaie de la jambe droite. Je restai systématiquement quelque temps sans examiner ce malade, lorsqu'un jour, faisant enlever le pansement, je fus frappé des caractères qu'avait pris l'ulcération; elle était arrondie, taillée à pic, c'étaient en un mot tous les caractères des ulcérations syphilitiques. Ce fut pour moi un trait de lumière; je mis immédiatement ce jeune garçon à l'usage du sirop de Gibert, en même temps que je recouvrais de bandelettes de Vigo les hyperostoses de la jambe et du coude gauche. A partir de ce moment, ce fut un véritable changement à vue : rapidement l'ulcération de la jambe droite se combla; les hyperostoses de la jambe et du coude gauche disparurent peu à peu et le malade quitta l'hôpital, complètement guéri. Nous l'avons revu plusieurs fois depuis lors, et nous pouvons affirmer que la guérison se maintient.

En l'absence de toute ulcération, le diagnostic pourrait encore hésiter entre la tuberculose osseuse et la syphilis. Toutefois, dans la tuberculose, le mal est plus localisé; il est rarement diffusé à

toute l'étendue de la diaphyse; on ne rencontre pas la déformation caractéristique du tibia syphilitique; la douleur est aussi plus vive, et l'affection aboutit plus rapidement à la suppuration. J'ai eu l'occasion d'opérer autrefois un véritable abcès froid central de la diaphyse du tibia gauche chez un jeune garçon. Ce qui, dans ce cas, m'avait conduit au diagnostic, c'était l'hyperostose et la douleur à la pression très localisée. Il n'y avait pas de bosselures, pas de déformation étendue de la diaphyse, comme il arrive dans la syphilis.

Reste la question du diagnostic avec le rachitisme; on sait qu'autrefois Parrot, partant de la similitude des lésions anatomo-pathologiques, en était arrivé à la confusion absolue entre la syphilis osseuse et le rachititisme, ou, pour mieux dire, d'après lui, la syphilis héréditaire était l'unique cause du rachitisme. Il admettait, dans l'une comme dans l'autre, une période d'ostéo-périostite, de ramollissement, puis une période d'éburnation. Les idées de Parrot ne sauraient être admises; car, s'il est des malades qui présentent à la fois les signes du rachitisme et de la syphilis héréditaire, il est un bien plus grand nombre de rachitiques qui sont exempts de syphilis. D'ailleurs il est des signes importants qui différencient les déformations syphilitiques du tibia des déformations rachitiques des os. Les déformations rachitiques du tibia sont surtout des incurvations de la diaphyse à convexité, soit externe, soit interne, tandis que, dans la syphilis, le tibia a conservé sa direction générale; sa face interne et son bord antérieur sont seulement enveloppés d'une masse osseuse, bosselée, irrégulière, qui les déforme.

A part les cas de suppurations diffuses et profondes auxquels nous avons fait allusion précédemment, on peut dire que le pronostic des déformations syphilitiques du tibia ne présente pas de réelle gravité. Dans l'immense majorité des cas, le traitement antisyphilitique, traitement mixte par le mercure et l'iodure de potassium, suffit à faire disparaître les douleurs; mais il ne réussit pas toujours à supprimer la déformation osseuse. Il ne faudrait pas d'ailleurs se faire un argument de cet insuccès pour conclure à la non-spécificité des lésions. Il ne faut pas oublier en effet que la difformité que l'on a sous les yeux doit être parfois considérée comme un véritable reliquat de l'affection, bien plutôt que comme une manifestation de la syphilis encore en activité. C'est l'analogue de ce qui se passe pour les rétrécissements syphilitiques du rectum, pour certaines exostoses intra-crâniennes, certaines pachyménin-

gites, qui emportent les malades, en dépit de l'intervention du traitement.

3° DES LUXATIONS SOUDAINES AU COURS DES MALADIES AIGUËS

Il n'est pas très exceptionnel, à la suite ou plutôt dans le cours de certaines maladies aiguës, de voir se produire comme complications des luxations auxquelles on a donné parfois le nom de luxations spontanées. Mieux vaut les appeler luxations soudaines, pour les différencier de ces déplacements qui se produisent lentement et peu à peu dans le cours de la coxalgie, sous l'influence de la destruction progressive des surfaces articulaires et de l'appareil ligamenteux.

Un de mes élèves, M. Degez[1], qui a fait sa thèse sur ce sujet à propos d'un cas observé dans mon service, en a réuni 80 observations, qui se répartissent de la façon suivante sous le rapport de la cause :

Fièvre typhoïde	32 cas.
Rhumatisme articulaire aigu	24 —
Scarlatine	13 —
Variole	3 —
Blennorragie	3 —
Influenza	2 —
Erysipèle	1 —
Empyème	1 —
Fièvre éruptive (rhumatisme infectieux)	1 —

On voit par là que la fièvre typhoïde, le rhumatisme articulaire aigu et la scarlatine constituent les trois grandes causes auxquelles on doit rapporter cette sorte de luxations. Pour ma part, deux fois j'ai eu l'occasion d'observer et de réduire de semblables déplacements, et, dans ces deux cas, la luxation était consécutive à la scarlatine. Le premier de ces cas a été publié par notre assistant le Dr Sainton, dans la *Revue d'Orthopédie*, en 1892[2]; le second est celui qui fait la base du travail de M. Degez.

C'est la hanche qui, dans l'immense majorité des cas, est le siège de la lésion. Keen, sur 30 cas, note 27 fois cette localisation, et Degez, dans sa statistique portant sur 80 cas, en trouve 75 qui

1. Degez, *Luxations subites consécutives aux maladies aiguës*, thèse de doct., Paris, 1899.
2. Sainton, Des luxations subites de la hanche se produisant dans le cours de certaines maladies aiguës, *Revue d'Orthopédie*, 1892, n° 5.

ont pour siège l'articulation de la hanche; 3 fois seulement, l'épaule est envahie; le genou ne compte que pour 2 cas et le coude pour 1.

Dans l'immense majorité des cas, les choses se passent de la façon suivante : le malade était retenu au lit depuis un temps plus ou moins long, accusant des douleurs dans la hanche, lorsque, tout d'un coup, on est frappé de l'attitude spéciale du membre, et l'on constate tous les signes de la luxation. C'est le plus souvent en arrière et en haut, dans la fosse iliaque externe que se montre le déplacement. Nous en donnerons comme exemple le cas de luxation post-scarlatineuse observé dans mon service à l'Hôpital Trousseau, et publié dans la thèse de Degez.

Il s'agit d'une fillette de six ans et demi, entrée le 28 février 1898, à l'hôpital Trousseau, pour une scarlatine. C'est le 17 mars que se montrèrent les douleurs violentes du côté de la hanche gauche, douleurs accompagnées d'une élévation considérable de la température, qui alla jusqu'à 40°. Le 22 avril, au matin, la surveillante du service constata pour la première fois l'attitude vicieuse du membre, caractérisée par une flexion et une adduction considérable. On n'eut pas de peine à reconnaître tous les signes d'une luxation de la hanche dans la fosse iliaque externe. La luxation put être aisément réduite par l'interne du service, et le membre, maintenu dans une bonne attitude, au moyen de l'extension continue. Malheureusement, à quelque temps de là, une nouvelle complication se produisit; l'enfant fut atteinte de la coqueluche, et pendant ce temps, l'extension continue fut laissée de côté; aussi la luxation se reproduisit-elle, et tous les signes en étaient parfaitement évidents, lorsque la petite malade passa dans mon service, le 4 août, trois mois et demi environ après la constatation. On s'en rend facilement compte, du reste, en jetant les yeux sur les deux figures ci-jointes empruntées au travail de Degez (fig. 428 et 429).

Dans des cas plus rares, la luxation se fait en avant et affecte la forme de luxation ovalaire; c'est ce qui existait dans le cas communiqué par M. Hartmann à la Société de Chirurgie, cas sur lequel j'ai fait un rapport[1], et qui a été reproduit dans la *Revue d'Orthopédie*.

Il peut se faire qu'au moment de la production de la luxation,

1. Hartmann, Luxation spontanée obturatrice de la hanche gauche au cours d'une coxite aiguë, *Bul. Soc. de Chir.*, 1894, t. XX, p. 203, et *Revue d'Orthopédie*, 1er mai 1894.

l'articulation, jusque-là excessivement douloureuse, devienne indo-

Fig. 428. — Luxation soudaine de la hanche gauche au cours de la scarlatine; attitude du membre luxé, les deux épines iliaques étant placées à la même hauteur.

lente et que le malade accuse une sensation très marquée de soulagement. Le fait a été noté par M. Verneuil, mais, dans bon

nombre d'observations, au contraire, la production du déplace-

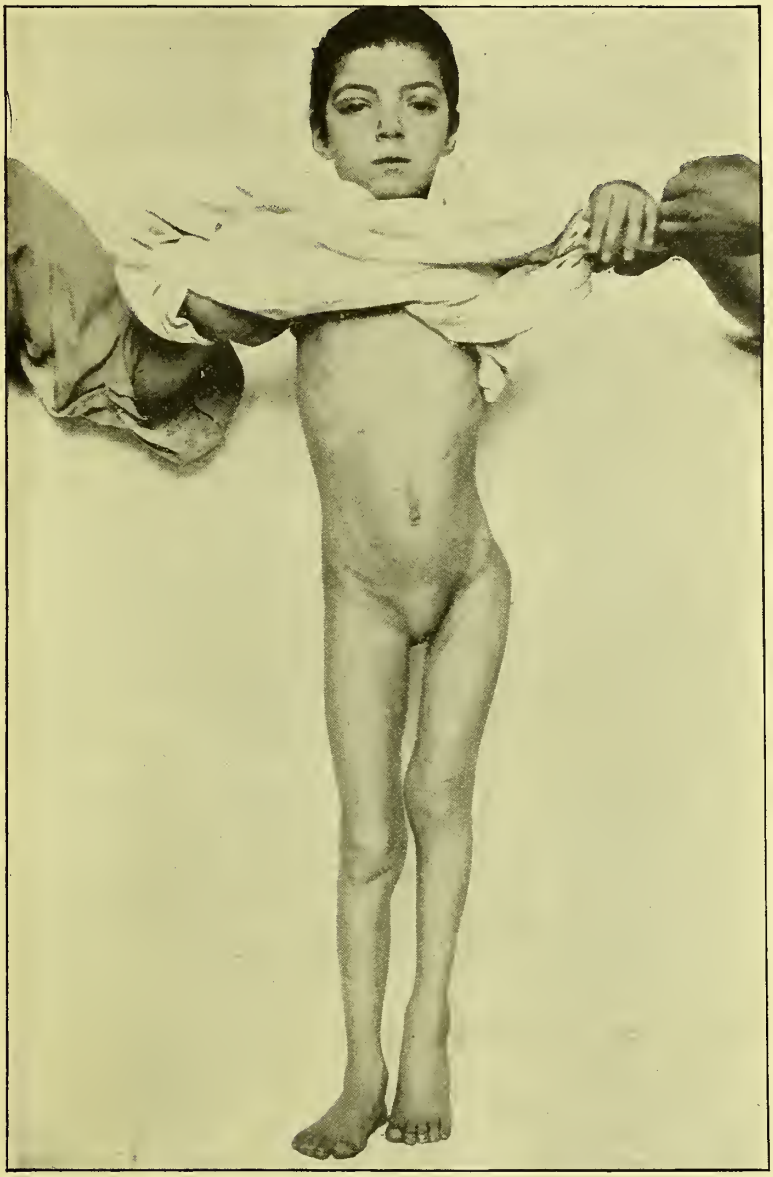

Fig. 429. — Luxation soudaine de la hanche gauche au cours de la scarlatine; attitude du membre, les deux jambes étaut ramenées au parallélisme.

ment a été marquée par de violentes douleurs qui ont continué après la luxation.

Théorie musculaire

Nous n'avons pas l'intention de traiter complètement ici la question de la pathogénie de ces luxations. On sait quel rôle important Verneuil attribuait à cet égard à l'appareil musculaire, d'après une théorie qui lui était chère, et dont il avait fait l'application aux luxations congénitales[1]. D'après lui, il y avait atrophie de certains groupes musculaires, les muscles antagonistes, n'étant plus contrebalancés, entraînent d'une façon permanente le membre dans le sens de leur action, et, à un moment donné, peuvent produire la luxation. Pour faire l'application de cette théorie à l'articulation de la hanche, nous dirons : les muscles fessiers sont atrophiés; dès lors, les adducteurs, devenus prépondérants, entraînent le membre d'une façon permanente dans la flexion jointe à l'adduction, et peuvent, à un moment donné, produire la luxation.

Les altérations osseuses et ligamenteuses

Nul doute que, dans ces luxations soudaines, il n'y ait une part importante à faire au système musculaire. C'est en effet la contraction brusque des muscles qui fait sortir la tête de la cavité, mais la luxation était préparée par l'altération des os et des ligaments. Sous ce rapport, la radiographie de notre petite malade, qui figure dans la thèse de Degez et dont nous donnons ici la reproduction, présente un haut intérêt. On y voit manifestement en effet des altérations osseuses portant sur le rebord postérieur et supérieur de la cavité cotyloïde. L'os est dentelé, comme frangé à ce niveau, et c'est bien évidemment par ce point que la tête osseuse a franchi le rebord cotyloïdien (fig. 430).

Traitement

Ce qui fait l'intérêt de ces luxations, c'est que, soumises à un traitement convenable, elles sont parfaitement susceptibles de réduction. Dans les deux cas qui me sont personnels, j'ai réussi à obtenir la réduction par la méthode de douceur, bien que la luxation datât de 3 et de 4 mois. Le malade est endormi, et, lorsque la résolution est obtenue, on exerce sur le membre une série de mouvements qui ont pour but de mobiliser peu à peu la tête fémorale et de l'abaisser jusqu'à ce qu'elle soit en regard de la cavité cotyloïde. On commence par les mouvements de flexion, on passe ensuite aux mouvements d'adduction et d'abduction, et l'on termine par des mouvements de circumduction de plus en plus étendus, pendant lesquels on sent la tête fémorale glisser doucement au-devant du rebord postérieur de la cavité cotyloïde et

1. Verneuil, Des luxations subites dans le cours du rhumatisme articulaire ou des arthrites aiguës et de leur réduction immédiate, *Soc. de Chirurgie*, 1883, t. IX, p. 781.

reprendre peu à peu sa place normale. Ici, comme partout ailleurs, on est averti de la réduction par le retour à la forme normale et le rétablissement des mouvements. Mais vu l'existence des lésions pathologiques et l'ancienneté de la luxation, il ne faut pas s'at-

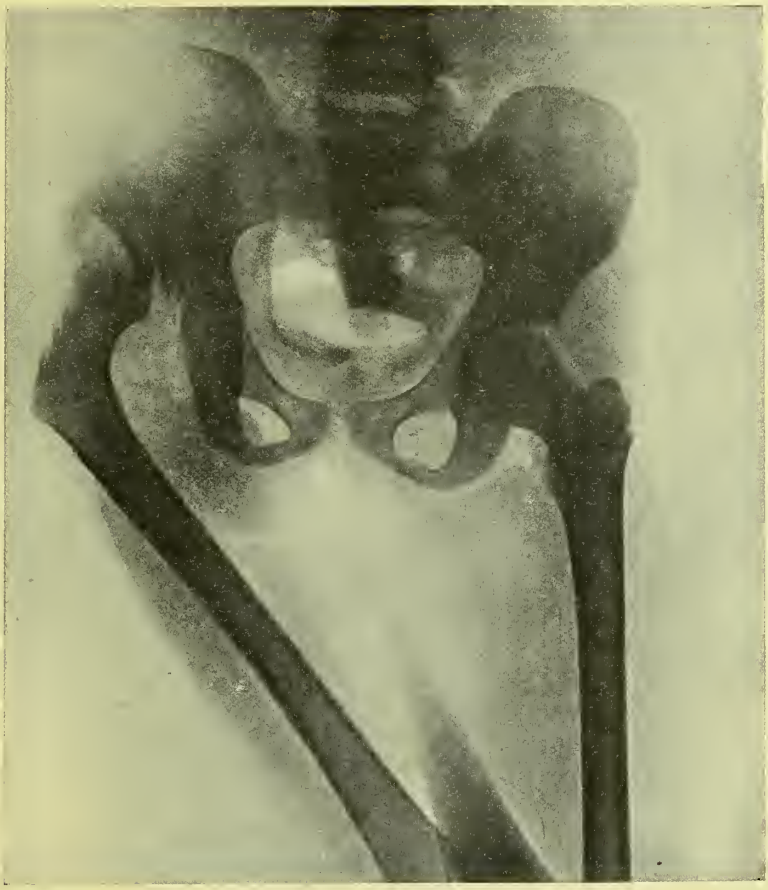

Fig. 430. — Radiographie dans le cas de la hanche figuré dans les deux figures précédentes ; on y voit manifestement des altérations osseuses du rebord supérieur de la cavité cotyloïde, qui est comme déchiqueté.

tendre à obtenir ce bruit caractéristique, cette sorte d'aspiration de la tête par la cavité cotyloïde qui indique la réduction dans les luxations traumatiques récentes. La réduction se fait lentement, peu à peu, et silencieusement.

Dans le cas de luxation post-scarlatineuse, qui a été le point de départ de la thèse de Degez, la réduction a pu ainsi être obtenue

sans grandes difficultés, et la radiographie ne laisse aucun doute sur la réimplantation de la tête dans la cavité cotyloïde. J'ajoute que, depuis lors, je n'ai jamais perdu de vue cette enfant; la réduction a persisté, les mouvements ont une amplitude assez considérable, et l'état fonctionnel ne laisse rien à désirer. Sur les 80 cas qu'il a rassemblés dans sa thèse, Degez en compte 40 dans lesquels la réduction a pu être obtenue par les seules manœuvres externes; 7 fois, on y est arrivé par l'extension continue; dans 3 cas, on a eu recours à la section préalable des tendons rétractés. Enfin, si l'on met de côté 8 cas dans lesquels aucune tentative de réduction n'a été faite, il en reste seulement 11 dans lesquels le chirurgien a dû avoir recours à une intervention sanglante. Il n'est pas douteux que, dès qu'on interviendra de propos délibéré dans tous les cas de luxation le plus tôt possible, on obtiendra, le plus souvent, la réduction.

4° LUXATIONS SOUDAINES AU COURS DE LA COXALGIE

Des luxations subites au cours des maladies aiguës, il faut rapprocher certaines luxations qui se montrent dans les périodes de début de la coxalgie. Ces faits n'ont point encore trouvé place dans les descriptions classiques de la coxalgie; ils m'ont été révélés par l'observation clinique, et j'en ai fait l'objet d'une communication à l'Académie de Médecine en 1898[1]; mes observations ont d'ailleurs été reproduites par moi dans la *Revue d'Orthopédie*. Jusqu'ici elles sont au nombre de 4; ce qui les caractérise, c'est que le déplacement s'est produit brusquement, dès les premiers mois du début de la coxalgie. Elles sont par conséquent bien différentes des luxations pathologiques, qui se montrent assez fréquemment dans le cours de coxalgies anciennes comme conséquence de l'usure des surfaces articulaires et de l'usure progressive des ligaments. Ces dernières, décrites de tout temps, sont habituellement contemporaines des abcès et des fistules péri-articulaires; elles surviennent longtemps après le début de la coxalgie et se produisent peu à peu; au contraire, les luxations que nous envisageons ici se montrent dès le début de la coxalgie; elles se produisent brusquement, et, par là, sont absolument comparables aux luxations qui se montrent dans le cours des maladies aiguës.

1. Kirmisson, *Bull. de l'Ac. de médecine*, 1900, t. XLIV, Rapport de M. Berger, et *Revue d'Orthopédie*, 1899, p. 26, Des luxations soudaines au cours de la coxalgie.

Nous ne reproduirons pas ici nos quatre observations; nous en donnerons seulement une comme type.

Une fillette de 11 ans entre dans notre service de l'hôpital Trousseau le 20 octobre 1898, présentant tous les signes d'une



Fig. 431. — Luxation soudaine de la hanche dans la fosse iliaque externe dans les premiers mois d'une coxalgie droite.

luxation iliaque du côté gauche. Nous apprenons que le père de cette enfant est bien portant, mais sa mère est morte de tuberculose. Elle-même s'est bien portée jusqu'au mois d'août 1898, époque à laquelle elle a fait une chute les cuisses écartées. Elle se releva en boitant; un médecin appelé ne constata aucune lésion sérieuse, et l'enfant continua à marcher; mais, à partir de ce jour, elle a

constamment boité. Le vendredi matin, 11 novembre, quand elle voulut mettre le pied à terre, il lui fut impossible de se tenir debout. Depuis lors, elle a dû garder le lit, accusant de violentes douleurs dans la région fessière gauche, qui sont allées en augmentant jusqu'à ce jour. Au moment où nous la voyons, le lundi matin 21 octobre, les douleurs sont tellement violentes que l'examen en est rendu très difficile. La malade ne peut rester étendue sur le dos; dès qu'elle prend cette attitude, les douleurs deviennent si fortes qu'elles lui arrachent des cris. Elle se tient habituellement dans le décubitus latéral droit; le membre gauche est dans la demi-flexion et dans une inversion complète, la cuisse gauche reposant sur la cuisse saine. Le grand trochanter est remonté de 5 centimètres au-dessus de la ligne de Nélaton; la tête du fémur luxée est facilement appréciable dans la fosse iliaque externe, où on la sent se mouvoir pendant les mouvements de rotation imprimés à la cuisse.

Ce qui prouve bien qu'il s'agit réellement de coxo-tuberculose, et non d'arthrites d'autre nature, c'est la marche de la maladie que nous avons pu suivre dans quelques cas, et qui a abouti au développement des fongosités et à la formation d'abcès froids.

Dans tous les cas que nous avons observés, il s'agissait de luxations iliaques; mais notre collègue M. Gérard Marchant a pu voir un fait de luxation ovalaire. Le relation en a été donnée dans la *Revue d'Orthopédie*[1] par son interne, M. Joüon, qui en a fait plus tard le sujet de sa thèse inaugurale. Il s'agit d'un jeune garçon de quatorze ans et demi, chez lequel le déplacement datait de 18 mois. Le début a été absolument soudain; le malade avait marché le matin même; la veille et ce matin là encore, il s'était rendu à l'école sans boiter, et c'est après déjeuner, en se levant de table, qu'il ressentit brusquement une douleur dans la hanche gauche et que le membre inférieur se plaça dans une attitude vicieuse caractérisée par la flexion légère, associée à l'abduction et à la rotation en dehors.

Ce qui donne à cette variété de luxations un intérêt pratique des plus considérables, c'est que, comme les luxations soudaines survenant dans le cours des maladies aiguës, elles sont susceptibles de réduction. Dans tous les cas que nous avons observés, nous avons pu obtenir la réduction. De même, M. Gérard Marchant a réduit

1. Joüon, Luxation soudaine de la tête du fémur en bas et en avant, *Revue d'Orthopédie*, 1er janvier 1901, et thèse de doct., Paris, 1901.

la luxation ovalaire de son jeune malade, bien qu'elle datât de 18 mois. Précisément parce que le déplacement survient de bonne heure, bien avant l'usure des os et des ligaments, les conditions sont favorables au maintien de la réduction, pourvu que le membre soit convenablement immobilisé. Sur trois des malades dont nous avons rapporté l'histoire, nous avons pu nous assurer de la persistance de la réduction, et dernièrement encore, en juillet 1901, nous avons examiné de nouveau aux Enfants Assistés la malade qui a été le point de départ de nos observations. Nous avons pratiqué chez elle la réduction de la hanche droite le 3 mai 1895, il y a huit ans par conséquent; or, chez elle, la réduction persiste; il y a même une quantité considérable de mouvements, bien qu'il se soit produit après la réduction une suppuration articulaire que nous avons combattue par les injections d'éther iodoformé et par l'ignipuncture. Le fonctionnement du membre est des plus satisfaisants, il y a seulement un léger degré de raccourcissement.

TABLE DES MATIÈRES

LIVRE PREMIER

TUBERCULOSE

Chapitre I. — De la tuberculose osseuse et articulaire chez l'enfant en général. 1
— II. — Mal de Pott. 23
Étude clinique de la gibbosité pottique. 24
a. — Forme scoliotique de la gibbosité pottique. 24
b. — Forme cyphotique de la gibbosité pottique 29
De la difformité suivant la région occupée par le mal de Pott. 31
Déformations secondaires 36
Mal de Pott à double foyer. 38
Diagnostic. 40
Pronostic 52
Traitement 52
Importance de la radiographie dans l'étude clinique du mal vertébral. 70
— III. — Scapulalgie. 75
Etiologie. 75
Considérations anatomiques 76
Symptômes et marche. 77
a. — Forme fongueuse. 77
b. — Forme sèche. 79
— IV. — Arthrites tuberculeuses du coude. 83
Considérations anatomiques 83
Symptômes. 84
Traitement. 86
— V. — Arthrites tuberculeuses du poignet. 90
— VI. — Tuberculose des petits os longs de la main et du pied (*spina ventosa*). 94
— VII. — Coxalgie. 102
Etude des attitudes vicieuses dans la coxalgie 104
Mode de mensuration. 115
Traitement. 119
— VIII. — Des ankyloses vicieuses de la hanche consécutives à la coxalgie. . 138
— IX. — De la résection de la hanche envisagée au point de vue des résultats orthopédiques qu'elle fournit. 153
— X. — Du traitement applicable à la double ankylose coxo-fémorale consécutive à la coxalgie double. 160
— XI. — Arthrites tuberculeuses du genou. 166
Considérations anatomiques 171
Symptômes et pronostic. 176
Traitement 177
Ténotomie à ciel ouvert des tendons du creux poplité. . . 180
De l'ostéotomie supra-condylienne dans le traitement des ankyloses du genou 183
De la résection du genou. 185

Chapitre XII. — Arthrites tuberculeuses de l'articulation tibio-tarsienne. . . 203
Considérations anatomiques 203
Symptômes 204
— XIII. — Tuberculose du tarse, des métatarsiens et des phalanges des orteils. 208

LIVRE II

RACHITISME ET TROUBLES DE DÉVELOPPEMENT DU SQUELETTE PENDANT L'ENFANCE ET L'ADOLESCENCE

Chapitre I. — Du rachitisme en général. 209
— II. — Scoliose 233
Etiologie et pathogénie 234
Anatomie pathologique. 251
Mécanisme de la scoliose. 259
Symptômes 267
1° Scoliose dorsale à convexité droite. 274
2° Scoliose dorsale primitive à convexité gauche 277
3° Scoliose à triple courbure. 277
4° Scoliose lombaire primitive à convexité gauche. . . . 279
5° Scoliose lombaire primitive à convexité droite. . . . 279
6° Scoliose statique. 279
7° Scoliose cervico-dorsale primitive 280
8° Scoliose totale 282
9° Scoliose paradoxale. 283
10° Scoliose d'attitude 284
11° Des courbures normales du rachis dans leurs rapports avec la scoliose. 284
Fréquence relative des différentes formes primitives de scoliose. 285
Symptômes fonctionnels 288
Diagnostic de la scoliose. 289
Instruments mensurateurs et enregistreurs de la scoliose. . 293
Marche. Durée. Terminaison 298
Pronostic. 298
Traitement 302
1° Traitement préventif 302
2° Traitement curatif. 305
a. — Appareils portatifs (corsets) 305
b. — Repos dans le décubitus prolongé 313
c. — Traitement orthopédique 316
1° Redressement forcé par les appareils. 316
2° Exercices orthopédiques 322
Traitement de la scoliose statique. 330
Traitement général. — Conclusions générales relatives au traitement de la scoliose 331
— III. — Déviations du rachis dans le sens antéro-postérieur (cyphose, lordose) 335
1° Cyphose ou déviation à convexité postérieure. 335
Anatomie pathologique. 336
Symptômes 337
Diagnostic 340

2° Lordose ou déviation à convexité antérieure. 341
Anatomie pathologique. 342
Diagnostic 342
Traitement des déviations du rachis dans le sens antéro-postérieur. 344
Chapitre IV. — Déformations du thorax. 346
— V. — Déformations rachitiques du membre supérieur. 351
1° Incurvations rachitiques de l'humérus et des os de l'avant-bras. 351
2° Des déviations de l'articulation du coude (cubitus recurvatus; cubitus valgus; cubitus varus). 355
3° Subluxation progressive du poignet. 363
— VI. — Des incurvations anormales du col fémoral; coxa vara et coxa valga. 376
1° Coxa vara. 379
A. Coxa vara primitive ou essentielle. 385
B. Coxa vara secondaire ou symptomatique. 389
Coxa vara liée à l'arthrite sèche. 391
Coxa vara d'origine traumatique. 394
Coxa vara congénitale. 398
Diagnostic. 400
Traitement. 402
2° Coxa valga. 405
— VII. — Genu valgum. 407
Étiologie et pathogénie 407
Anatomie pathologique. 409
Symptômes. 417
Diagnostic. 428
Pronostic 429
Traitement 429
— VIII. — Genu varum. 442
— IX. — Genu recurvatum. 446
— X. — Incurvations rachitiques des tibias 449
— XI. — Pied plat; pied plat valgus; tarsalgie (pied plat valgus douloureux). 464
Pathogénie. 469
Anatomie pathologique. 475
Symptômes. 477
Diagnostic. 482
Traitement 489
— XII. — Du pied creux. 500
— XIII. — Difformités des orteils : hallux valgus, hallux varus, orteil en marteau. 506
Hallux valgus. 508
Hallux varus. 513
Orteil en marteau. 513

LIVRE III

DIFFORMITÉS CONSÉCUTIVES AUX MALADIES DU SYSTÈME NERVEUX

Chapitre I. — Paralysie infantile. 519
1° Formes diverses de la paralysie infantile des membres inférieurs. 521

A. Paralysie infantile totale du membre inférieur. . . 521
B. Paralysie limitée à la région de la hanche. 526
C. Paralysies portant sur l'extrémité terminale du membre 531
1° Diverses formes de pied bot paralytique. 532
2° Pied ballant. 536
Pronostic 536
Traitement 537
Transplantation tendineuse 542
Raccourcissement des tendons. 546
Arthrodèse 551
Traitement des déformations paralytiques du genou. . . 556
Traitement des déformations paralytiques de la hanche . 560
Chapitre II. — Paralysie infantile du membre supérieur. 565
A. Paralysie infantile du moignon de l'épaule. 565
B. Paralysie totale du membre supérieur. 567
Traitement. 568
— III. — Paralysie infantile des muscles du tronc; scoliose d'origine paralytique. 572
— IV. — Paralysie spasmodique (*maladie de Little*). 575
— V. — Hémiplégie infantile. 583

LIVRE IV

DIFFORMITÉS D'ORIGINE TRAUMATIQUE ET INFLAMMATOIRE

Chapitre I. — Difformités d'origine traumatique. 587
1° Des décollements traumatiques des épiphyses. 588
2° Décollements épiphysaires de l'extrémité supérieure de l'humérus. 594
3° Traumatismes du coude. 599
Du cubitus varus et valgus d'origine traumatique. . 609
4° Fractures du tiers supérieur du cubitus avec luxation de la tête du radius en haut et en avant. 616
— II. — Difformités d'origine inflammatoire. 623
1° Difformités consécutives à l'ostéomyélite. 623
2° Difformités osseuses d'origine syphilitique. 630
3° Des luxations soudaines au cours des malades aiguës. 636
4° Des luxations soudaines au cours de la coxalgie. . . . 642

Coulommiers. — Imp. Paul BRODARD. — 1122-1901.